

---

TESIS DOCTORAL

---

OPTIMIZACIÓN DE FORMULACIONES DE  
**PLASMA RICO EN**  
**FACTORES DE CRECIMIENTO**  
PARA SU USO OFTALMOLÓGICO



Borja de la Sen Corcuera

---

2022

---

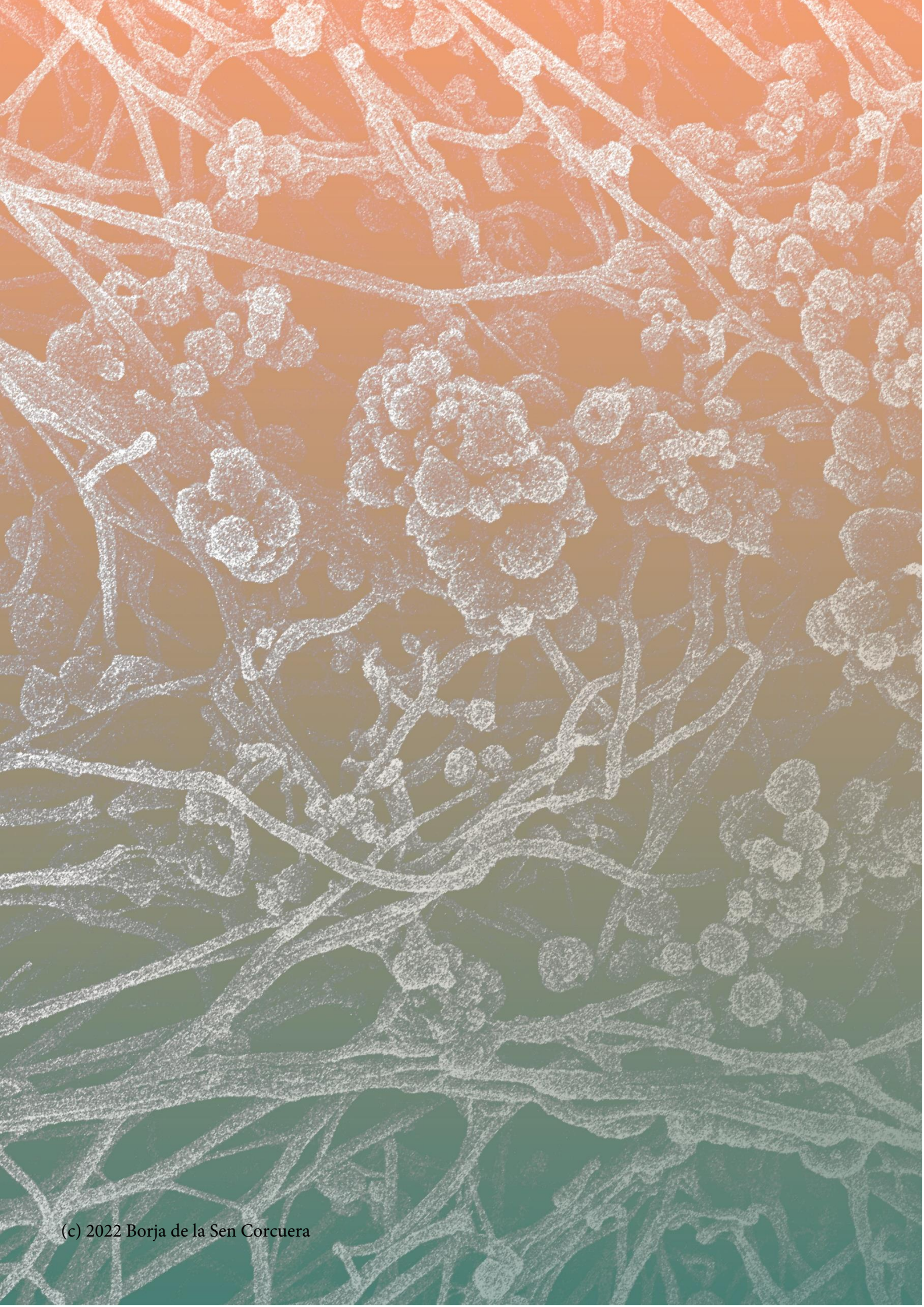
eman ta zabal zazu



Universidad  
del País Vasco

Euskal Herriko  
Unibertsitatea









---

***Optimización de formulaciones de  
plasma rico en factores de crecimiento  
para su uso oftalmológico***

---

**Borja de la Sen Corcuera**

Programa de Doctorado: *Investigación y Evaluación de Medicamentos.  
Aplicación de la Tecnología Farmacéutica al Desarrollo de Terapias Avanzadas*

Universidad del País Vasco/Euskal Herriko Unibertsitatea (UPV/EHU)  
Facultad de Farmacia  
Vitoria-Gasteiz 2022







## AGRADECIMIENTOS

Siempre me ha resultado curioso leer la sección de agradecimientos de otras tesis doctorales. Supongo que en cierta manera creía que se trataba de un mero acto de “falsa modestia” en algo que, hasta hace poco, pensaba que era uno de los casos más claros de trabajo individual. Pues, ¡vaya si estaba equivocado!, esta tesis me ha hecho reconciliarme con la romántica idea de que sin la generosidad de los demás, hay proyectos imposibles de llevar a buen término. Y es por eso que me gustaría dedicar unas palabras a algunos de los que, de una manera u otra, han sido piezas importantes en que la presente tesis doctoral vea la luz.

Precisamente hablando de luz, a la primera persona a la que quería agradecer es a la Dra M<sup>a</sup> Luz de la Sen, quien fuera mi profesora en la Universidad de Alicante y por si esto fuera poco, mi tía. No han sido tantos los profesores que realmente me inspiraran y motivaran, y me consta que la pasión que transmitías por la ciencia y la enseñanza nos calaba a todos tus alumnos. Fue de manera casi premonitoria que centrifugué y fraccioné sangre por primera vez en tus prácticas de Inmunología. Y aquí estoy, presentando esta tesis doctoral, que por otro lado me hubiera encantado haberte podido entregar en persona. Siento no haber llegado a tiempo. Te mando un gran abrazo allí donde estés.

Como no podía ser de otra manera, quiero dar las gracias a mis directores de tesis. A Eduardo por plantearme el reto, por tu confianza y por demostrar una vez más tu visión traslacional de este gran proyecto que lideras. A Gorka por no permitir que me desvíe, tenderme la mano con un muy acertado su espíritu crítico y darme ese último empujón para llegar a la meta. Ni que decir tiene, que la sobradamente acreditada experiencia publicadora y la generosidad de ambos me ha honrado durante el camino.

Gracias también a todos los coautores de los trabajos científicos en los que he participado y a sus equipos, por dejar que me cuele en vuestros quirófanos, por participar de tantas reuniones, formaciones y revisiones.

A todo mi entorno laboral, tanto pasado como presente, por no poner barreras a mis inquietudes. Lógicamente esto incluye de manera muy especial a mis compañeros del equipo de Endoret internacional de BTI. La cultura del esfuerzo genera más esfuerzo y el espíritu de equipo hace que proyectos laborales tan complejos y demandantes, permitan además integrar proyectos científicos. Sois un gran equipo.

En general muchas gracias a todos aquellos que durante estos últimos años me habéis abierto las puertas de vuestras “casas”, en muchos casos siendo centros de reconocido prestigio internacional. Y no solo en España o en Europa, sino también en lugares tan diversos como Estados Unidos, Colombia, Arabia, Hong Kong o Australia. Compartir conmigo algo tan único como vuestra práctica clínica y vuestro conocimiento ha sido para mí un verdadero regalo.

A la gente del “labo”, los “cracks” de la investigación básica, gracias y también perdón por si he resultado en ocasiones un poco pesado abusando de vuestro tiempo y conocimiento. Muy especialmente gracias a Kiko (mi querido Dr. Muruzabal), por ejercer de “profesor” como



curiosamente ya hicieras antaño en la Universidad de Navarra, en aquellas prácticas de Histología de las que ambos tenemos vagos recuerdos. Tantas preguntas tontas por mi parte, junto con tantas y tantas interminables revisiones al límite de plazo, no hacen sino constatar que tienes al menos tanta paciencia como corazón. A mi muy estimado Dr Ronald Mauricio Sánchez Ávila MD, PhD, MSc, MBA, a quien siempre saludo enumerando todos sus títulos en tono jocosos, pero no por ello exento de admiración. En nuestras muchas conversaciones siempre he tratado de aprender de ti no solo como el gran profesional, sino también como la gran persona que eres. Gracias por, junto con Kiko, arrimar el hombro en lo cotidiano (en ocasiones a horas indecentes), siendo ambos vitales para el desarrollo y redacción de los trabajos experimentales. Nunca podré agradeceros lo suficiente vuestra buena disposición.

También quisiera hacer extensivo mi agradecimiento a todos mis amigos y compañeros en las diferentes etapas, no solo del ámbito académico sino también deportivo. Nombraros a todos sería casi imposible, pero sabed que todos vosotros habéis contribuido a reforzar valores tan importantes como la lealtad, el espíritu de sacrificio y el trabajo en equipo.

No quisiera olvidar a mis padres, quienes al fin y al cabo personifican los que, aun a día de hoy, son pilares fundamentales que rigen mis principios morales. Gracias por ser para vosotros siempre una prioridad poner a mi alcance (no sin esfuerzo) todas las herramientas formativas que os fueran posibles. Sin vuestro apoyo, paciencia y confianza no sería la persona que soy hoy. Sabed que la honestidad y el esfuerzo que trato de imprimir a las cosas que hoy hago es en gran medida culpa vuestra. Os quiero y no os lo digo lo suficiente.

Por supuesto a mis hermanos, a los que me conformaría con servir de inspiración tan solo la mitad de lo que ambos me inspiran a mí. Vuestros éxitos en la vida me llenan de orgullo.

Aunque no sea una persona, sino un concepto, darle las gracias a mi salud, por empeñarse en ponerme a prueba y tener una forma digamos.... curiosa de motivarme, reforzando en mí las ganas de seguir superándome.

Por último, a Lucía, es a ti a quien dejo a deber innumerables momentos de ocio y convivencia juntos durante estos últimos años. Sé que el resultado de tantas horas delante del ordenador te enorgullece tanto como a mí y también sé que recuperaremos con creces esos momentos. Tu generosidad me abruma, te admiro mucho y todos los días aprendo algo bueno de ti.

Como decía al principio, hoy me gustaría que estos agradecimientos os sirvieran de reconocimiento a todos (y alguno más que no nombro). Y es que, a pesar de que he disfrutado muchísimo la experiencia, también ha supuesto un tremendo esfuerzo llegar hasta aquí y hubiera sido imposible hacerlo solo.

**De corazón, mil gracias.**

Borja







*“En lugar de añadir años a la vida, es mejor añadir vida a los años”*

Rita Levi Montalcini

*“La buena lluvia conoce la estación”*

Du Fu





---

## GLOSARIO

---

2-AG: 2-arachidonoylglycerol  
5-FU: 5-fluorouracilo  
AEA: N-aracidonylethanolamine  
AIC: autoinjerto de conjuntiva  
BCVA: best corrected visual acuity  
b-FGF: factor de crecimiento fibroblasto básico  
CC: conjuntivitis cicatrizante  
COX: metabolitos relacionados con la ciclooxygenasa  
cPRGF: coágulo de PRGF  
DAMPs: patrones moleculares asociados al daño  
DEP: defecto epitelial persistente  
ECM: matriz extracelular  
EGF: epidermal growth factor  
EOS: enfermedad de ojo seco  
ePRGF: colirio (sobrenadante) de PRGF  
FGF: fibroblast growth factor  
GFs: factores de crecimiento (growth factors)  
GPAA: glaucoma primario de ángulo abierto  
GVHD: enfermedad de injerto contra huésped  
HCE: células epiteliales corneales  
Ig: inmunoglobulina  
IGF-1: insulin growth factor 1  
IL: interleukina  
IOP: intra ocular pressure  
iPRGF: PRGF inyectable  
isPRGF: PRGF immunosafe  
LPS: lipopolisacárido  
LSC: células madre limbares  
LSCD: deficiencia de células madre limbares  
MA: membrana amniótica  
MLI: membrana limitante interna

MMC: mitomicina C

MMP: metaloproteínasa de matriz

mPRGF: membrana de PRGF

NGF: nerve growth factor

OcMMP: penfigoide de las membranas mucosas

OCT: optical coherence tomography

OSDI: ocular surface disease index

PCR: proteína C reactiva

PIO: presión intraocular

PDGF: platelet derived growth factor

PRGF: plasma rico en factores de crecimiento (plasma rich in growth factors)

PRP: plasma rico en plaquetas (platelet rich plasma)

QN: queratitis neurotrófica

RGTA: agentes regeneradores de la matriz (polisulfato de carboximetilglucosa)

ROS: especies reactivas de oxígeno

SA: suero autólogo

SDEQ: score dry eye questionnaires

SJS/NET: síndrome de Stevens-Johnson/Necrólisis epidérmica tóxica

SP: sustancia P

SS: síndrome de Sjögren

TBUT: tear break up time

TGF- $\beta$  1: transforming growth factor beta 1

TLRs: receptores tipo Toll

TNF $\alpha$ : factor de necrosis tumoral alfa

VAS: visual analogic scale

VPP: vitrectomía pars plana





---

## TABLA DE CONTENIDOS / ÍNDICE

---

**RESUMEN** (pag 2)

**INTRODUCCIÓN** (pag 7)

1. La edad y aumento de la prevalencia de enfermedades oculares (pag 9)
2. Desordenes oculares con necesidades no resueltas (pag 10)
  - 2.1. Etiopatologías y sus tratamientos convencionales (pag 11)
    - 2.1.1. Defectos en la superficie ocular (pag 11)
    - 2.1.2. Enfermedad de ojo seco (pag 13)
    - 2.1.3. Conjuntivitis cicatrizante (pag 15)
    - 2.1.4. Cirugías oculares (pag 17)
      - 2.1.4.1. Glaucoma (pag 17)
      - 2.1.4.2. Agujero macular (pag 18)
      - 2.1.4.3. Pterigion (pag 19)
  - 2.2. Tratamientos regenerativos en oftalmología y sus limitaciones (pag 21)
3. Derivados hemáticos (pag 24)
  - 3.1. La sangre: Sus componentes y función en el proceso de regeneración (pag 24)
  - 3.2. Evolución del uso de la sangre en medicina (pag 29)
    - 3.2.1. La sangre como terapia. Antecedentes históricos (pag 29)
    - 3.2.2. Evolución de las terapias regenerativas derivadas de la sangre autóloga (pag 30)
4. ¿Qué es el PRGF? Características generales (pag 33)
  - 4.1. Protocolo de obtención del PRGF (pag 33)
  - 4.2. Activación del PRGF (pag 35)
  - 4.3. Formulaciones básicas (pag 36)
  - 4.4. Efectos del PRGF en los tejidos a nivel celular y biomolecular (pag 37)
    - 4.4.1. Efecto sobre la proliferación y migración celular (pag 38)
    - 4.4.2. Efecto modulador de la angiogénesis (pag 40)
    - 4.4.3. Efecto analgésico (pag 40)
    - 4.4.4. Efecto bacteriostático (pag 42)
    - 4.4.5. Efecto antiinflamatorio (pag 43)
    - 4.4.6. Efecto anti-fibrótico (pag 46)
5. PRGF en oftalmología (pag 48)
  - 5.1. Principales usos del PRGF en oftalmología (pag 52)
    - 5.1.1. ePRGF para DEPs (pag 56)
    - 5.1.2. ePRGF para EOS (pag 57)
    - 5.1.3. Otros usos del ePRGF (pag 58)
  - 5.2. Avances en el uso del PRGF en oftalmología (pag 58)
    - 5.2.1. Formulaciones de fibrina de PRGF (pag 60)
    - 5.2.2. Tratamiento Immunosafe PRGF (pag 62)

**JUSTIFICACIÓN** (pag 67)

**OBJETIVOS** (pag 71)

**TRABAJOS EXPERIMENTALES** (pag 75)

- **CAPÍTULO 1:** Recurrent pterygium resection associated to fibrin membrane graft: report of two cases (pag 77)
- **CAPÍTULO 2:** Membrane of Plasma Rich in Growth Factors in Primary Pterygium Surgery Compared to Amniotic Membrane Transplantation and Conjunctival Autograft (pag 87)
- **CAPÍTULO 3:** Plasma Rich in Growth Factors for the Treatment of Cicatrizing Conjunctivitis (pag 110)

**DISCUSIÓN** (pag 125)

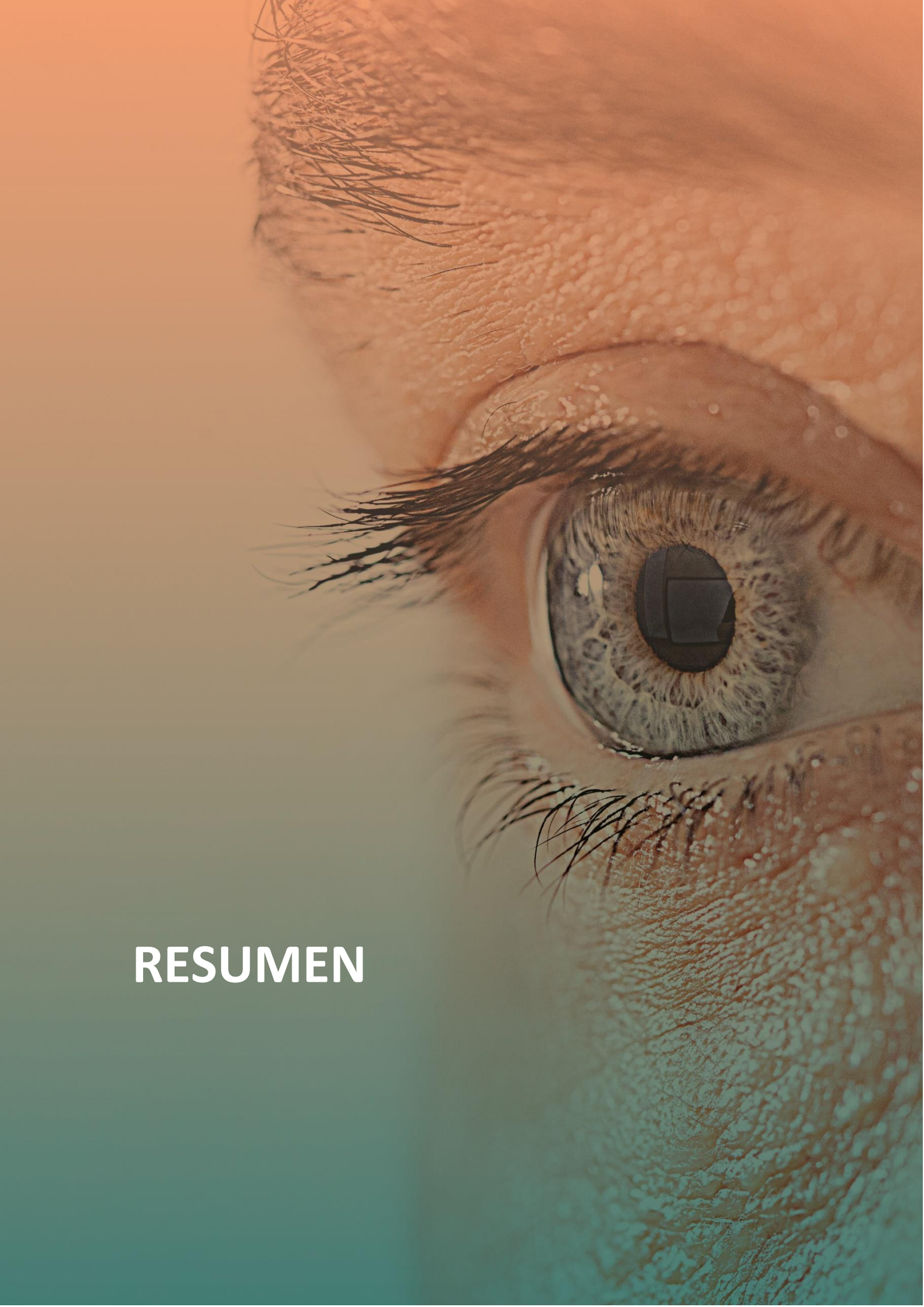**CONCLUSIONES** (pag 154)

**PERSPECTIVAS DE FUTURO** (pag 158)

**BIBLIOGRAFÍA** (pag 162)







# RESUMEN





Existen actualmente una serie de enfermedades y trastornos oculares en los que, durante las últimas décadas, la búsqueda de un mejor abordaje clínico ha supuesto un continuo reto para la comunidad científica. En todas estas enfermedades, la dificultad para alcanzar una regeneración rápida y sin mermas funcionales, supone de alguna manera un denominador común. En estos casos, las denominadas terapias regenerativas autólogas de origen biológico son, y muy probablemente seguirán siendo, tratamientos de creciente relevancia dada su capacidad de reproducir eventos fisiológicos relacionados con la regeneración, presentando un elevado perfil de seguridad. La regeneración de los tejidos oculares implica tener en cuenta una serie de eventos fisiológicos y morfológicos de cara a elegir entre las diferentes estrategias terapéuticas disponibles. Un mayor grado de conocimiento de las terapias basadas en el uso de la sangre ha promovido un creciente interés en el uso de las mismas como tratamiento en diversas patologías oculares. Aspectos como la reducción del tiempo de resolución de la lesión o el manejo del dolor, son dos de los más fácilmente identificables por parte tanto del facultativo como del paciente. Una rápida regeneración limita además el riesgo de infección y otras complicaciones asociadas. Sin embargo, idealmente estos eventos deberían de ir acompañados a su vez de un correcto control de la inflamación y de la fibrosis, dos aspectos que podrían hacer peligrar el éxito del tratamiento.

Precisamente estos aspectos se encuentran entre las principales ventajas que han sido descritas en referencia al uso de plasma rico en factores de crecimiento (PRGF) en el campo de la oftalmología, donde la falta de estandarización de otros derivados hemáticos ha resultado una barrera para el avance de estas tecnologías en varias áreas de la medicina. Es por eso que la formulación en forma de colirio (ePRGF) se ha establecido como una alternativa terapéutica para tratar de manera tópica condiciones como defectos epiteliales persistentes o enfermedad de ojo seco entre otras. El uso de la formulación mPRGF por su parte, ya ha sido reportada previamente en diversas áreas de la medicina dada su capacidad de servir como un tejido temporal de soporte, así como de retener y liberar de manera sostenida factores de crecimiento necesarios para la regeneración tisular. La reciente incorporación al ámbito de la oftalmología del mPRGF hace que su evidencia clínica sea aún escasa, viéndose limitada a algunos casos de cirugías de la superficie ocular, glaucoma o cirugía de agujero macular.

En el caso de la cirugía de pterigion la resección del tejido afectado, implica la necesidad de formación de nuevo tejido, por lo que reemplazarlo por tejido sano o disponer de un mecanismo de soporte celular son en la actualidad las principales estrategias para hacer frente a la iatrogenia producida. Al mismo tiempo, esta regeneración idealmente debería de estar exenta

de una diferenciación celular que induzca a fibrosis, ya que esta miodiferenciación podría elevar el riesgo de fracaso quirúrgico causada por una recidiva que derive en una nueva invasión corneal del pterigión comprometiendo la visión del paciente. A su vez el abordaje quirúrgico de un pterigión recidivado presenta sus propias limitaciones, ya que la calidad y cantidad del tejido sano a injertar, puede verse reducida sensiblemente. Hasta donde hemos podido saber, no existe ningún trabajo publicado que se centre en el uso de mPRGF en cirugías de pterigión. Su uso tanto en cirugías de pterigión primario como en casos recurrentes (donde el tejido formado es más cicatricial y vascularizado), podría a su vez ayudar a determinar el nicho terapéutico en el que situar esta formulación.

Los resultados obtenidos en los trabajos de pterigión tanto primario como recidivado defienden su eficacia y seguridad como un injerto temporal que promueve la regeneración tisular presentando bajas tasas de recidiva tanto en casos de pterigión primario como recurrente, así como buenos datos en las variables de inflamación, agudez visual, calidad de la superficie ocular o dolor. Estos resultados respaldan su uso en casos recidivados o cuando existe limitada cantidad o calidad del tejido conjuntival.

Además, recientemente, el desarrollo de la formulación denominada inmunosafe ePRGF (is-ePRGF) ha permitido abordar con mayor solvencia los tratamientos oculares para pacientes con patologías autoinmunes. Una de las principales ventajas de realizar este tratamiento de calor es conseguir una inactivación del sistema de complemento como uno de los agentes principales involucrados en la respuesta inmune. El uso tópico de esta formulación de colirio ha demostrado eficacia y seguridad en síndrome de Sjögren y enfermedad de injerto contra huésped.

En el caso de la conjuntivitis cicatrizante, la principal barrera de cara a poder llevar a cabo un tratamiento que ofrezca garantías de éxito es el hecho de que, una hipotética resección quirúrgica del tejido afectado, podría inducir a recidivas aún más agresivas que agravarían la sintomatología de dicha patología. Por este motivo es importante definir una estrategia que disminuya en la medida de lo posible esta posibilidad mediante el control de la fibrosis y la inflamación de manera previa y posterior a cualquier abordaje quirúrgico o incluso que pudiera llegar a evitarlo. Al tratarse de una terapia autóloga, la posible interacción con el resto de tratamientos tanto tópicos como sistémicos que acompañan a esta patología crónica se limita en gran medida lo cual evita sufrir cualquier efecto contraproducente derivado de la suspensión de uno o varios de los tratamientos concomitantes. El uso tópico de la formulación is-ePRGF en un tejido de estas características podría no ser suficiente, por lo que el incorporar una aplicación

inyectada intralesional de esta formulación, podría elevar la biodisponibilidad de los factores de crecimiento presentes en el producto.

Los resultados obtenidos en el trabajo sobre manejo de la conjuntivitis cicatrizante demuestran una mejoría en la gravedad de la patología, así como en la disminución de la inflamación. Estos datos sugieren que la formulación is-ePRGF tópica e inyectada a través de sus capacidades moduladoras de la respuesta inmune y la fibrosis, podría ser considerada como una terapia adecuada para el manejo de esta patología.

# INTRODUCCIÓN

El contenido de esta sección se basa en la siguiente publicación, de la que soy coautor:

**Progress in the use of plasma rich in growth factors in ophthalmology:  
from ocular surface to ocular fundus**

Publicado en la revista "Expert opinion on biological therapy" Factor de Impacto JCR 3,573 (Q1)

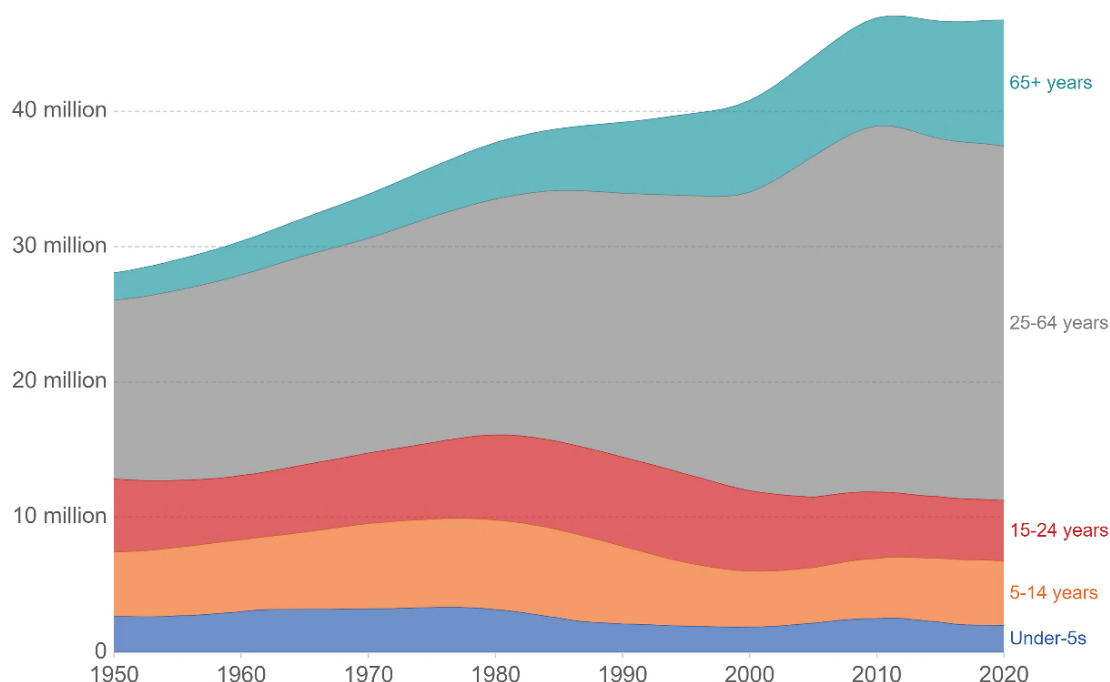
E Anitua, B de la Sen-Corcuera, G Orive, R M Sánchez-Ávila, P Heredia, F Muruzabal, J Merayo-Llotes. **Progress in the use of plasma rich in growth factors in ophthalmology: from ocular surface to ocular fundus** "Expert opinion on biological therapy"  
<https://doi.org/10.1080/14712598.2021.1945030>





## 1. La edad y el aumento de prevalencia en enfermedades y trastornos oculares

La mejora tanto de las condiciones higiénicas, como de mejora las económicas, así como los avances científicos en el campo de la medicina han conducido a un aumento muy significativo de la esperanza de vida. En 2019 en la unión europea, según Oficina Estadística de la Unión Europea (EUROSTAT), más de una quinta parte de la población (20,3 %) supera los 65 años de edad. Las proyecciones indican que entre 2019 y 2100, el porcentaje de personas mayores de 80 años se multiplicará por 2,5, y pasará del 5,8 % al 14,6 % del total de la población europea (figura 1). Concretamente España es actualmente el país de Europa con una mayor esperanza de vida, siendo además el segundo a nivel mundial después de Japón [1]. Esta mayor expectativa de vida de la población en el conjunto de los países desarrollados ha provocado un aumento de la población con más de 65 años (figura 1). Tanto la edad como el aumento de la ingesta de medicamentos guardan una estrecha relación con un aumento de la prevalencia de enfermedades crónicas y degenerativas, que a su vez están asociadas a cambios morfológicos y fisiológicos como la pérdida de fibras elastina, la pérdida de masa muscular, el aumento de matriz extracelular, el aumento de tejido adiposo o la pérdida neuronal [2, 3]. Este cambio demográfico pone de manifiesto una mayor necesidad de soluciones y alternativas terapéuticas que traten y prevengan este tipo de patologías.



**Figura 1.** Población mundial por grupo de edad. Fuente: Naciones Unidas – División de población (Revisión del 2019). (<https://ourworldindata.org/age-structure>).

En el ámbito de las enfermedades oftalmológicas, este hecho se hace patente no solo en el aumento de la prevalencia de enfermedades asociadas al proceso natural de senescencia, sino también de aquellas ligadas al estilo de vida. Además el estrés oxidativo, la inflamación o la respuesta inmune juegan un papel crítico en el inicio y la progresión de las alteraciones oculares relacionadas con la edad, lo cual puede verse agravado por factores exógenos como el tabaquismo, la alimentación o la exposición prolongada al sol [4]. Ciertas retinopatías como la degeneración macular, el desarrollo de glaucoma, o el ojo seco, son algunos de los trastornos oculares más prevalentes entre la población anciana y, como resultado, tanto su prevención como la mejora de sus enfoques diagnósticos y terapéuticos se han convertido en prioridades de salud mundial [5]. Por este motivo, la investigación sobre los mecanismos en los que la señalización molecular juega un papel relevante en los procesos inflamatorios y degenerativos, resultará clave de cara a establecer una estrategia que permita desarrollar tratamientos eficaces y seguros. De esta forma, se verá beneficiada ya no solo la población de edad longeva, sino también aquellos que, presenten un desarrollo precoz de su patología, y por lo tanto, puedan tener acceso a dichas terapias como parte de una estrategia de prevención o tratamiento. En este contexto, se ha promovido el desarrollo de diversas terapias regenerativas personalizadas, muchas de ellas de origen biológico, que se posicionan como una alternativa de presente y futuro gracias a su rápido desarrollo [6-8]. Un mayor grado de conocimiento de determinados procesos biológicos como la cicatrización o la inflamación, ayudaría sin duda al desarrollo multidisciplinar de estas innovadoras técnicas y biomateriales que puedan potencialmente favorecer el proceso de regeneración tisular en un amplio rango de patologías [9].

## **2. Desordenes oculares con necesidades no resueltas**

El proceso de senescencia incluye variaciones en la homeostasis celular que inevitablemente induce a alteraciones morfológicas, bioquímicas y funcionales. Pero el daño de un tejido también puede estar relacionado con un sinfín de patologías oculares, sistémicas o procedimientos clínicos que, por ende, pondrán en marcha los procesos regenerativos endógenos. Para todas estas situaciones que implican un daño tisular, urgiría en un primer lugar la propia resolución del defecto, (idealmente acompañado de un correcto restablecimiento de la integridad y la morfología del tejido), pero también es sabido que los procesos inflamatorios podrían alterar dichos resultados y, en ocasiones, inducir a la cronicidad de la patología. Esta inflamación asociada a estas enfermedades puede además derivar en una respuesta fisiológica que inicie un

proceso diferenciación celular que desemboque en la aparición de tejido fibrótico. La aparición de tejido cicatricial en el lugar de la lesión, podría retrasar aún más la posible resolución del problema y empeorar su pronóstico clínico [10]. Estos eventos representan sin duda, algunas de las principales dificultades añadidas en el manejo de determinadas patologías oculares muy prevalentes, lo cual, tal y como se ha comentado en el punto anterior, respalda la continua búsqueda de terapias que se ajusten a las necesidades concretas de cada paciente, promoviendo la regeneración, pero también ofreciendo un adecuado control de la inflamación.

Para la presente tesis doctoral, nos parece relevante resumir brevemente las características de algunas de estas enfermedades y trastornos oculares en los que, en las últimas décadas, la búsqueda de un mejor abordaje clínico ha supuesto un continuo reto para la comunidad científica. En todas estas enfermedades, los conceptos de inflamación y fibrosis suponen de alguna manera un denominador común, y sirven como ejemplo de por qué las llamadas terapias regenerativas son, y muy probablemente seguirán siendo en el futuro, tratamientos de gran relevancia.

## **2.1. Etiopatologías y sus tratamientos convencionales**

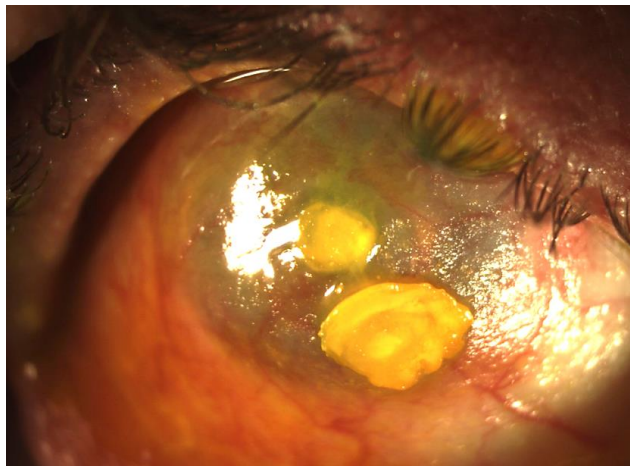
### **2.1.1. Defectos en la superficie ocular**

Desde un punto de vista anatómico la superficie ocular se compone por la mucosa que recubre el globo ocular y los párpados, la córnea, el limbo esclerocorneal y la película lagrimal [11]. En el caso concreto de la córnea cuando aparece una úlcera con una inapropiada reparación del epitelio corneal, si esta lesión epitelial es de más de 2 mm de diámetro y no se consigue reepitelizar en un plazo de dos semanas de duración usando tratamientos convencionales (ej: lágrimas artificiales, pomadas, oclusiones) nos encontraríamos ante una condición clínica llamada defecto epitelial persistente (DEP) [12]. Los DEP pueden tener diversas etiologías, como procesos traumáticos, infecciosos o degenerativos, aunque la dificultad en la resolución del defecto en ocasiones se ve originada por otras causas subyacentes como trastornos sistémicos como la diabetes o elementos mecánicos como el uso de lentes de contacto (figura 2).

Un ejemplo de patología que puede conllevar consigo la aparición de DEPs es la queratitis neurotrófica (QN), la cual es considerada una enfermedad degenerativa rara. Este trastorno de la inervación trigeminal que proporciona soporte trófico a la córnea, puede tener diversos orígenes como quemaduras, traumas o iatrogenias, aunque son las infecciones herpéticas o

daños producidos a nivel de la rama oftálmica del trigémino las causas más comunes. La QN se divide en tres estadios (Clasificación de Mackie) según la gravedad del compromiso corneal, los estadios 2 y 3 tienen una prevalencia inferior a 1/10000 habitantes, el estadio 2 se caracteriza por tener un DEP con bordes enrollados y suaves, mientras el estadio 3 se caracteriza por una úlcera corneal profunda, fusión estromal y riesgo de perforación [13, 14].

En la resolución de cualquier defecto corneal ya sea de carácter neurotrófico o no, se produce una alteración en la concentración de neurotransmisores y factores de crecimiento promovida por un proceso inflamatorio que daña el plexo nervioso y el tejido corneal. A su vez, el riesgo de fibrosis asociada al proceso inflamatorio es otro de los aspectos más relevantes en lo que respecta al éxito terapéutico. Algo que es ampliamente reconocido por la comunidad médica, es el hecho de que, si el defecto se produce por un trauma, cirugía, infección o enfermedad, y permanece sin resolverse más allá del rango comprendido entre diez días a tres semanas, generalmente conduce a la cicatrización del estroma corneal subyacente, también conocido como “haze” corneal [15, 16]. La formación de esta cicatriz compromete la transparencia corneal y tiene su origen en el proceso de diferenciación celular de los fibroblastos del estroma [17]. Por este motivo, en el manejo de esta complicada enfermedad, las terapias utilizadas para su resolución van encaminadas al control de la inflamación, a la estabilización de la lágrima, a evitar la infección y promover tropismo celular que regenere estroma, terminaciones nerviosas y epitelio [18].



**Figura 2.** DEP central con opacidad estromal queratinizada. Imagen cedida por el Prof. Stephen Pflugfelder (Baylor College of Medicine, Houston USA).

Actualmente existen tratamientos emergentes para QN de difícil manejo, como el nerve growth factor (NGF) recombinante, los agentes regeneradores de la matriz o RGTA (polisulfato de carboximetilglucosa, un análogo del heparán sulfato) o la insulina tópica. Una mejor



comprensión de sus mecanismos de acción y evaluación de sus resultados preclínicos y clínicos podrán ayudar a un mejor manejo de este tipo de enfermedades [18].

### 2.1.2. Enfermedad de ojo seco

Tanto la superficie ocular como los párpados con sus las glándulas lagrimales actúan como una unidad a la hora de preservar no solo la capacidad refractiva del ojo sino también la calidad de la superficie ocular, protegiendo al ojo contra factores ambientales y lesiones. La perturbación en la homeostasis de la película lagrimal puede dar lugar a un círculo vicioso que desencadene en enfermedades de la superficial ocular.

La EOS (Enfermedad de ojo seco) en sus diversos grados, es una de las enfermedades oftalmológicas de mayor prevalencia (entre 5 -30% de la población mundial), afectando 1,5 veces más a mujeres que a hombres [19]. Además, existe una relación entre su incidencia y el aumento de la edad en la población, por lo que el impacto socioeconómico y sobre la calidad de vida de los pacientes afectados es muy alto [20]. El aumento del uso de lentes de contacto, del número de intervenciones quirúrgicas como cataratas o la corrección de la ametropía también implican un aumento de la EOS como efecto adverso asociado [21].

Según la sociedad "Tear Film & Ocular Surface Society" (TFOS) que creó el "Dry Eye Workshop II (TFOS DEWS II)", la EOS se define como una enfermedad multifactorial caracterizada por una pérdida de homeostasis de la película lagrimal, acompañada de síntomas oculares, en los que la inestabilidad de la película lagrimal, la hiperosmolaridad, la inflamación, el daño de la superficie ocular y las anomalías neurosensoriales desempeñan papeles etiológicos [20]. En este mismo informe se pone de manifiesto la dificultad en su clasificación, ya que, originalmente su clasificación se limitaba a una segmentación en EOS acuodéfica (reducción en la cantidad de secreción lagrimal) y EOS evaporativa (cambios en el balance de los componentes de la lágrima) (figura 3).

La inflamación juega un papel clave sea cual sea su clasificación. Por una parte, la hiperosmolaridad lagrimal da lugar a una cascada de eventos de señalización que inducen a la liberación de mediadores y proteasas inflamatorias. Por otra, cuando el origen se encuentra en un mal funcionamiento de la secreción lagrimal, es de nuevo la infiltración inflamatoria causada por un desorden sistémico la principal causante de dicha condición.

Y aunque una prioridad sea identificar su origen, el correcto manejo del EOS implica el tratamiento de sus síntomas, que en ocasiones resultan ser crónicos, por lo que el coste y el riesgo/beneficio resultan determinantes a la hora de establecer una pauta de tratamiento. La modificación del ambiente (humedad, contaminación...), o una correcta educación dietética (suplementación con ácidos grasos, alimentación...), suelen ser las primeras pautas junto a la evaluación de los medicamentos sistémicos utilizados. Igualmente, se recomienda el uso de diferentes colirios lubricantes, higiene palpebral y aplicación de compresas calientes. Si este paso no resulta útil se recomienda el uso de tapones lagrimales o ungüentos nocturnos, luz pulsada, corticosteroides tópicos de duración limitada, ciclosporina o tetraciclina entre otros tratamientos. Si aun así las opciones anteriores son inadecuadas, se procede a la prescripción de secretagogos orales, lentes de contacto terapéuticas, tarsorrafia (sutura de los párpados) o incluso injertos de glándulas o tejidos [20, 22, 23]. Por desgracia estos tratamientos no son siempre efectivos (especialmente en los casos más graves), por este motivo otras opciones terapéuticas regenerativas se han venido añadiendo en los últimos años a la práctica clínica.

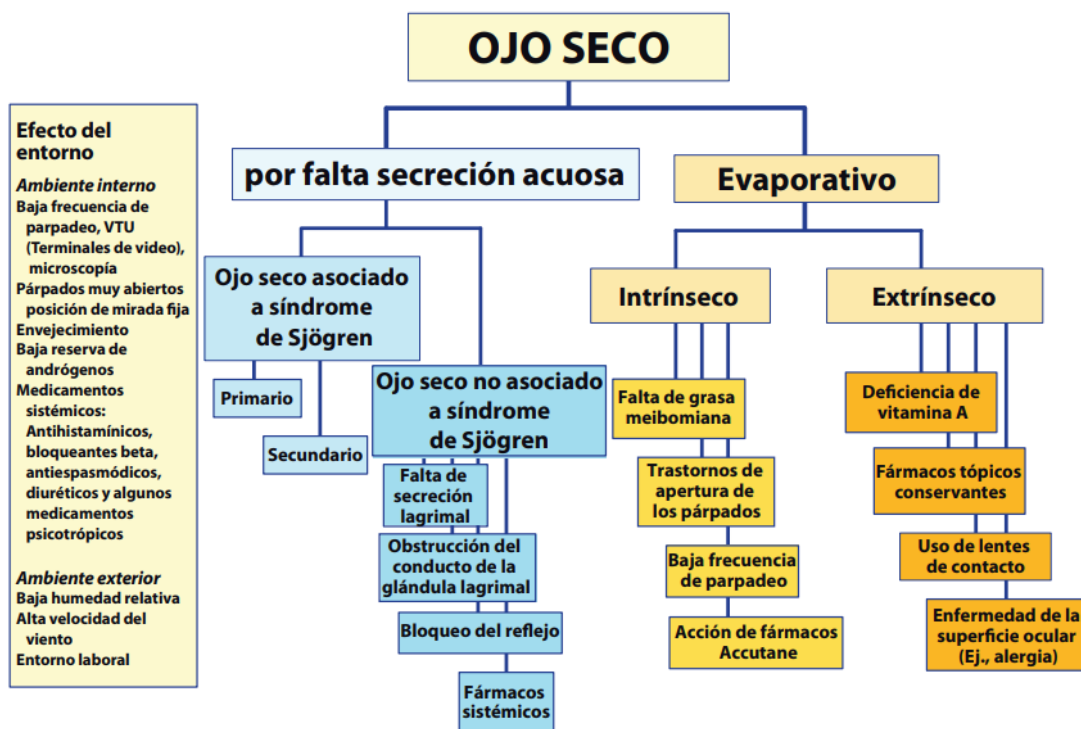

Figura 3. Clasificación del ojo seco. TFOS DEWS II Report Executive Summary [20].

Existen además determinadas enfermedades que afectan a los tejidos oculares y que, dada su complejidad, presentan un gran número de complicaciones en el manejo de sus manifestaciones clínicas, como aquellas relacionadas con trastornos de la respuesta inmune. Dos claros ejemplos

de enfermedades que perjudican la estabilidad de la superficie ocular, son el síndrome de Sjögren (SS) y la enfermedad de injerto contra huésped (GVHD por sus siglas en inglés).

El SS es un desorden autoinmune que afecta a tejidos de todo el cuerpo, siendo sus manifestaciones principalmente relevantes en los tejidos de las glándulas de la boca y los ojos. Es por tanto uno de los principales causantes del EOS grave y se puede encontrar solo (SS primario) o asociado a trastornos autoinmunes como lupus eritematoso o artritis reumatoide (SS secundario). Algunas de sus principales manifestaciones oculares incluyen la irritación ocular, inestabilidad de la película lagrimal o queratoconjuntivitis sicca debido a una hipofunción de la glándula lagrimal. [24, 25]

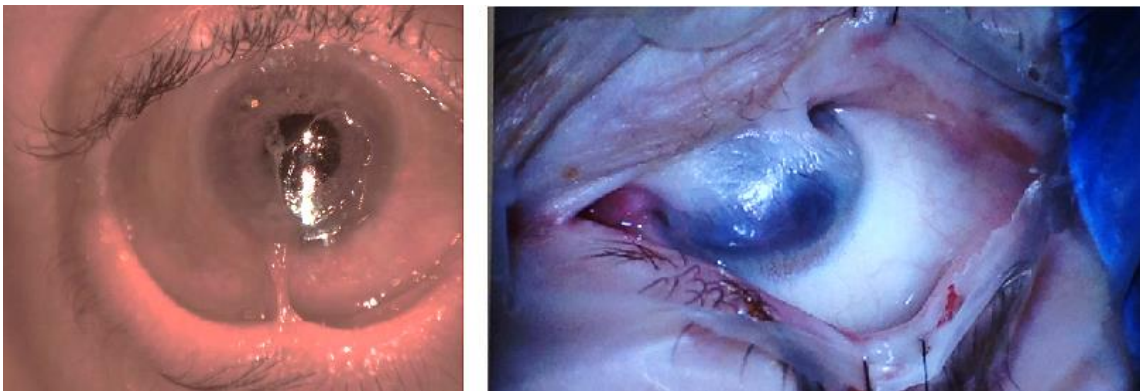
Por su parte el GVHD es una complicación médica que se asocia principalmente al trasplante de células pluripotenciales hematopoyéticas. Su fisiopatología es compleja, incluida la infiltración de la glándula lagrimal por fibroblastos y linfocitos-T que conduce a una deficiencia acuosa grave y fibrosis. El GVHD causa EOS en un 69-77% de los pacientes pudiendo presentar otras manifestaciones oculares inflamatorias como algunos tipos de conjuntivitis, queratitis o blefaritis. En su fase más aguda puede además inducir cambios conjuntivales cicatriciales [26].

### **2.1.3. Conjuntivitis cicatrizante**

En este orden de ideas, una patología (o agrupación de ellas) que provoca una agresiva neoformación cicatricial a la vez que guarda cierta relación con un deficiente funcionamiento de la respuesta inmune, es la denominada conjuntivitis cicatrizante (CC). La principal etiología de la CC es el penfigoide de las membranas mucosas (OcMMP), que alcanza el 60% de los casos de CC. Otras causas de CC incluyen el síndrome de Stevens-Johnson/Necrólisis epidérmica tóxica (SJS/NET). Por lo tanto, el CC se considera como un grupo de enfermedades sistémicas raras que afectan a varios tejidos como la tráquea, la cavidad nasal o la piel, pudiendo llegar a ser una causa de ceguera [10]. La incidencia de conjuntivitis cicatrizante es en gran parte desconocida. Y aunque varios estudios han intentado sin éxito medir su incidencia, algunas publicaciones la sitúan en alrededor de 1,3-1,5 / millón de habitantes [27].

En la manifestación ocular de CC, el OcMMP es una de las principales herramientas sistémicas de detección de enfermedades, ya que otras membranas mucosas afectadas pueden ser más difíciles de evaluar. Estas manifestaciones oculares inflamatorias suelen ser las primeras en

aparecer, afectando a las mucosas oculares como EOS grave. Es en etapas posteriores, donde la fibrosis juega un papel esencial en el desarrollo de estas enfermedades ya que la inflamación crónica que la provoca, da paso a la aparición de tejido fibrótico que acaba por producir diferentes grados de adhesión entre la cara interna del párpado y el globo ocular, un acortamiento del fórnix se denomina simbléfaron [28]. La inflamación que da lugar al simbléfaron y por tanto causa la unión de las dos superficies anteriormente descritas puede tener su origen en una inflamación crónica previa de los párpados (blefaritis), así como en otros eventos como traumatismos, quemaduras térmicas o químicas de la conjuntiva, infecciones o intervenciones quirúrgicas (figura 4).



**Figura 4.** Casos de OcMMP. Dcha: simbléfaron con defecto corneal. Imagen cedida por el Dr Jesús Montero (Clínica Cartujavisión - Sevilla). Izda: Simbléfaron con adherencia corneal. Imagen cedida por el Dr Víctor Pérez (Bascom Palmer Eye Inst. Miami USA).

El tratamiento para estos casos debe ser sistémico mediante inmunomodulación, pero aun así una biopsia puede ser muy útil para acortar el tiempo de diagnóstico. Esta biopsia se utiliza principalmente para la inmunofluorescencia y la inmunoperoxidasa como pruebas inmunohistopatológicas [29]. Es también relevante analizar la interacción entre epitelio y mesénquima, por lo que tanto el epitelio como el estroma son necesarios para la biopsia con el fin de poder detectar elementos relacionados con la respuesta inmune como inmunoglobulinas, marcadores de la inflamación o depósitos de complemento [30]. Estas pruebas diagnósticas son especialmente útiles para el correcto diagnóstico de la CC puesto que la inflamación inmunomediada, así como la actividad de las citoquinas profibróticas y proinflamatorias son algunos de los principales factores que contribuyen a su progresión. Estos factores son precisamente los que van a dar lugar a afecciones, como la cicatrización conjuntival y sus complicaciones asociadas (entropión, triquiasis, lagoftalmos, EOS...), enfermedades de la superficie ocular (DEP, infecciones corneales, neovascularización corneal, cicatrización corneal...) y trasplantes de células madre limbares (LSCD o Limbal stem cell deficiency).

Asimismo, todos estos factores pueden contribuir a la persistencia del dolor ocular y una gran pérdida de la calidad de vida del paciente [31].

#### **2.1.4. Cirugías oculares**

Cuando las opciones farmacológicas o no existen o no son capaces de ofrecer los resultados deseados, se procederá a considerar abordajes quirúrgicos. Para defectos de la superficie ocular, por ejemplo, existe la posibilidad de recurrir a un procedimiento quirúrgico con el fin de conferir protección y elementos regenerativos en aquellos casos donde el tratamiento tópico resulta insuficiente. Algunos autores han recurrido al uso de distintos procedimientos que incluyen el uso de tejidos o sustancias biológicas de diversa índole [20, 22, 23, 32, 33], sin embargo, muchas de estas técnicas quirúrgicas no han terminado de estandarizarse debido a su complejidad y las frecuentes complicaciones asociadas. Del mismo modo, muchas de estas tecnologías mencionadas previamente han sido utilizadas ya no sólo como tratamiento por sí mismas, sino como coadyuvante a otras cirugías que en ocasiones presentan resultados poco satisfactorios.

Las recidivas, alargamiento en tiempos de cierre o la fibrosis favorecida por la iatrogenia, son aspectos que aun a día de hoy presentan un cierto margen de mejora en cirugías de glaucoma, agujero macular o pterigion entre otras.

##### **2.1.4.1. Glaucoma**

El glaucoma es la segunda causa de ceguera en el mundo y la primera causa de ceguera irreversible. [34, 35] Se estima que para el año 2040 cerca de 112 millones de personas estarán afectadas por glaucoma. Se trata de una neuropatía óptica progresiva que desencadena defectos en el campo visual afectando al nervio óptico. El glaucoma primario de ángulo abierto (GPAA) es el más prevalente en el mundo, se presenta usualmente en mayores de 65 años de edad, asociado a la degeneración de la malla de drenaje del líquido intraocular (malla trabecular). Puede estar asociado a antecedentes familiares de glaucoma, aunque también podría depender de otros factores como la miopía, la diabetes, enfermedades cardiovasculares, o la apnea del sueño, y presencia de miopía [36, 37].

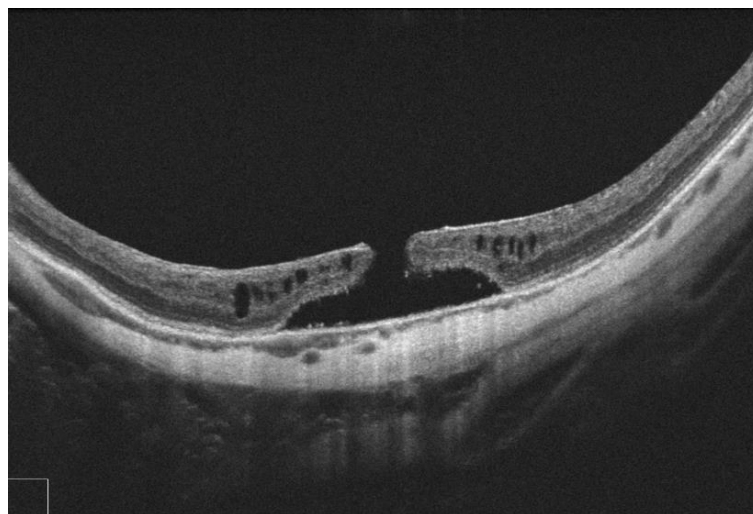
El tratamiento médico va principalmente encaminado al control de la presión intraocular (PIO) siendo este el principal factor de riesgo. El tratamiento del glaucoma inicia con fármacos siendo



los principales los análogos de prostaglandinas, beta bloqueantes, inhibidores de anhidrasa carbónica, alfa 2 agonistas, y colinérgicos [37]. Tras este tratamiento inicial, y si e no se alcanza un adecuado control de la PIO se introducen alternativas quirúrgicas que promuevan la educción de la presión intraocular por filtración. Existen varios tipos de cirugías con un mismo fin, que es generar un orificio de drenaje mediante el cual, el líquido intraocular fluya eludiendo los canales de drenaje obstruidos. El riesgo de fibrosis es, una vez más, un aspecto muy a tener en cuenta en el manejo de esta patología, ya que supone uno de los principales motivos de fracaso quirúrgico, [38] motivo por el cual el uso asociado de tratamientos anti fibróticos está ampliamente extendido en la actualidad [39].

#### 2.1.4.2. Agujero macular

El agujero macular es un defecto anatómico que causa una importante disminución de visión en la retina al estar localizado en el centro de la fóvea, que es el punto de máxima visión. Se estima que la prevalencia en la población general es de 3,3 casos por 1000 habitantes, afectando principalmente a personas mayores de 65 años, especialmente mujeres [40, 41]. El agujero macular es causado por una tracción del vítreo en el centro de la fóvea en dirección anteroposterior y tangencial (figura 5). Se considera la edad como un factor determinante para su aparición aunque también lo son condiciones como, miopía, edema macular diabético, degeneración macular o incluso un trauma entre otras [41].



**Figura 5.** Imagen OCT de un agujero macular con desprendimiento de retina. Imagen cedida por la Dra Marta S. Figueroa. Hospital Ramón y Cajal, Madrid).

El tratamiento habitual (o “gold standard”) para este defecto es la cirugía denominada vitrectomía pars plana, donde se procede a realizar un despegamiento del vítreo posterior, asociado o no al pelado de la membrana limitante interna, junto al uso de un gas tamponador en la cavidad vítrea que facilitará el aplanamiento del agujero macular [42]. Las tasas de persistencia del defecto una vez operado varía del 8% al 44% según algunos estudios, y se establece como posible causa el gran tamaño del mismo ( $> 400\mu\text{m}$ ), desprendimiento de retina, o presencia de líquido subretiniano [43]. Otro factor relevante es si el paciente presenta miopía. Para estos pacientes, aunque el éxito anatómico logrado después de la intervención puede estar entre el 62,5% y el 87,5% según algunas series publicadas, con cierta frecuencia se sigue necesitando una segunda intervención para lograr el cierre del agujero macular [44, 45].

En el tratamiento de los casos recurrentes, se han utilizado técnicas como la colocación de un autotrasplante o la realización de un “flap” invertido de la membrana limitante interna, mejorando aparentemente ambas técnicas los resultados postoperatorios. [41] Sin embargo, existen pacientes que siguen presentando recurrencias del agujero macular a pesar de estas técnicas quirúrgicas. Para estos casos se han planteado alternativas biológicas como el uso de otros tejidos [46], o algunos elementos y proteínas derivados de la sangre [47-50]

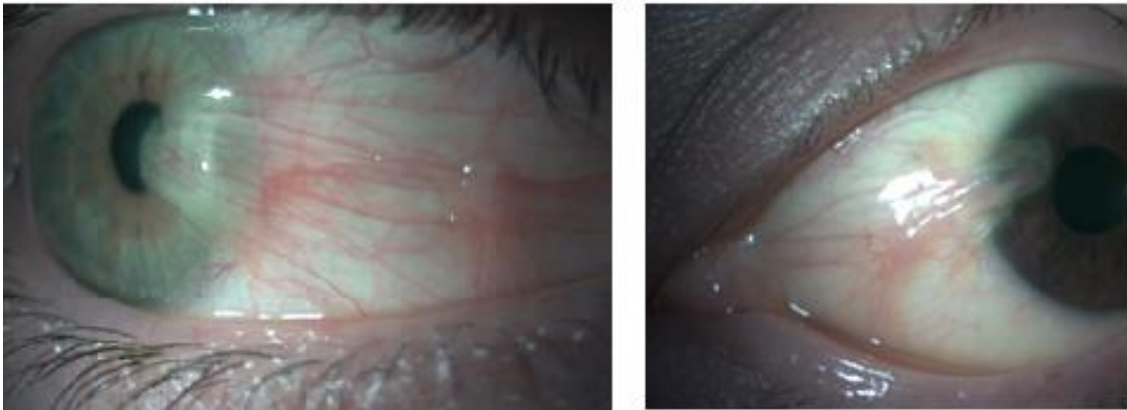
#### 2.1.4.3. Pterigion

Una de las condiciones donde se puede evaluar de una manera muy visual cómo la inflamación y la fibrosis repercuten en el tejido de manera negativa, es en el pterigion. No solamente la evaluación durante en el desarrollo del mismo sino también su evolución tras una cirugía y su posible recidiva nos puede dar información valiosa que ayude en la búsqueda de futuros tratamientos.

El término pterigion también llamado pterigión, pterygium o pterigium, deriva del griego pterygion que significa “ala”. El principal motivo de este nombre es su apariencia, ya que esta neoformación de carácter fibrovascular tiene una forma triangular. Suele formarse en la hendidura interpalebral del sector nasal, y se caracteriza por tener la capacidad de progresar desde la conjuntiva hacia la córnea llegando a invadirla y ocasionando problemas de visión (figura 6). Este crecimiento anormal del epitelio conjuntival y el tejido conectivo subconjuntival

se caracteriza además por promover la inflamación y la angiogénesis durante el crecimiento del tejido [51].

Se trata de una entidad clínica cuya prevalencia es variable, aunque aumenta con la edad y es mayor en regiones situadas cerca del ecuador, debido a una mayor exposición a la radiación ultravioleta (UV) [52]. En una revisión bibliográfica y meta-análisis llevado a cabo por Rezvan et al. se concluye que la prevalencia global del pterigion es del 12 % de la población mundial [53]. Concretamente en España afecta casi un 6% de la población mayor de 40 años siendo la edad y la exposición al sol factores determinantes en su desarrollo [54]. También se ha sugerido que el pterigion sufre un mayor engrosamiento y un comportamiento más agresivo tras la escisión quirúrgica, especialmente en estos climas con elevada exposición solar [55].



**Figura 6.** Imágenes de pterigion primario que presentan invasión corneal. Cedidas por el servicio de oftalmología del Hospital Miguel Servet, Zaragoza.

Histopatológicamente muestra una degeneración del colágeno conjuntival, aumento de fibroblastos activados y cambios en la matriz extracelular que incluyen acumulación de elastina elaboradas por fibroblastos dañados actínicamente de la sustancia propia [56], glucosaminoglicanos y alteración del colágeno [56]. El avance implica una destrucción del estroma corneal y la membrana de Bowman, así como la alteración y pérdida de funcionalidad de células madre limbares [57].

Aunque el pterigion puede ser asintomático y limitarse a una simple alteración estética, los síntomas más frecuentes son entre otros, la sensación de cuerpo extraño, irritación, lagrimeo, o incluso fotofobia. Otros síntomas más específicos, aunque menos frecuentes incluyen las úlceras o adelgazamiento del grosor corneal (Dellen). El pterigion sintomático suele ir acompañado de dolor en la zona de avance o que ésta reduzca sensiblemente la agudeza visual por invasión

corneal pudiendo llegar a invadir la zona óptica. En casos más avanzados el tejido fibrovascular puede promover la aparición de simbléfaron creando fuertes adherencias al tejido conectivo. El que el tejido palpebral se vea involucrado puede derivar entropión o ectropión por los motivos anteriormente expuestos [58].

El tratamiento se limita al ámbito quirúrgico, siendo la escisión del mismo el único tratamiento efectivo actualmente y se llevará a cabo en aquellos casos más graves donde el crecimiento del mismo es rápido, agresivo e invade la córnea comprometiendo la visión y la calidad de vida del paciente. El éxito de la cirugía se determinará principalmente mediante la recidiva del mismo, pudiendo ser necesaria una segunda intervención. Existen indicativos de una potencial recidiva en la morfología e histología del tejido formado, como la aparición de vasos sanguíneos episclerales o fibrosis que se formen en dirección a la córnea [51, 59].

## **2.2. Tratamientos regenerativos en oftalmología y sus limitaciones**

Gran parte de los avances en el tratamiento de patologías de la superficie ocular están relacionados con una vía de administración tópica. Las lágrimas artificiales son ampliamente utilizadas con esta finalidad, dada su facilidad de uso, capacidad lubricante, y a sus principios activos. Sin embargo, la lágrima natural contiene una compleja composición formada por agua, lípidos, proteínas o sales entre otros componentes y estas lágrimas artificiales tienen una limitada capacidad para imitar dicha composición [60]. Es por ello que existen tratamientos como los corticosteroides tópicos o, más recientemente, la ciclosporina, los cuales, aunque han demostrado eficacia, no están exentos de efectos secundarios como sensación de quemazón, hiperemia conjuntival, dolor o aumento de la presión ocular [61-63]. Otros tratamientos que inciden sobre aspectos como las propiedades mecánicas de la lágrima, sus efectos antimicrobianos o la mediación en reacciones inflamatorias son factores neurogénicos como el NGF [64] o el insulin growth factor 1 (IGF-1) en combinación con la sustancia P (SP) [65], la fibronectina [66], la albúmina [67] u otros factores de crecimiento aislados como el epidermal growth factor (EGF), o el platelet derived growth factor (PDGF) entre otros [68, 69].

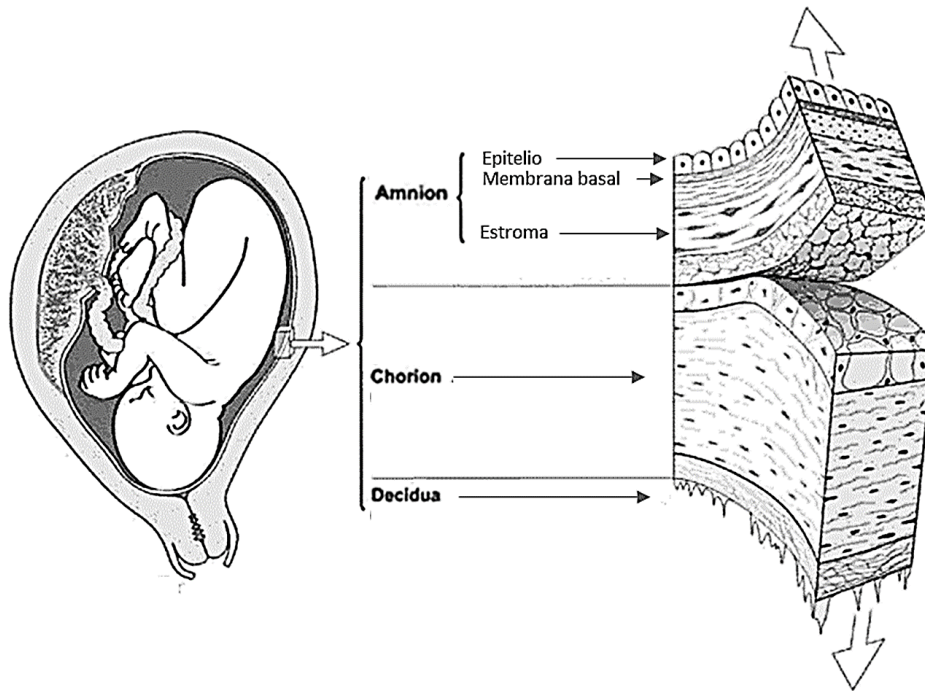
La búsqueda de terapias que mimeticen la función de la lágrima, ha permitido explorar otras vías con un enfoque biológico. Además, en aquellos casos donde surge la necesidad de un soporte físico, estas alternativas ya no se limitan a un uso tópico, sino que existen injertos que servirán de andamiaje, favoreciendo procesos como la migración, adhesión y la proliferación

celular. Como consecuencia, aflora el uso de materias primas como tejidos o sangre, motivadas también en parte por sus limitados efectos adversos.

Uno de estos tejidos es el denominado Tutopatch, material inerte basado en colágeno y obtenido del pericardio bovino, usado en áreas como cirugía cardiovascular o neurocirugía. En oftalmología, se ha utilizado en fracturas orbitarias, enucleaciones o cirugías de glaucoma. Sin embargo, a su fácil manejo y sus propiedades como soporte no parecen sumársele, propiedades regenerativas [33]. Tejidos humanos, como la mucosa nasal [70] o trasplante autólogo de epitelio de mucosa oral cultivada [71], podrían ofrecer estas características, aunque su evaluación clínica no ha resultado del todo exitosa. La membrana amniótica (MA) sin embargo, cuyo primer uso data del año 1910 para cubrir lesiones cutáneas [72, 73] ha resultado de utilidad en cirugía plástica, ginecología o cirugía oral, siendo utilizada por primera vez en oftalmología en 1940 para reconstrucción de simbléfaron [74]. A día de hoy la MA resulta ser uno de los tejidos más populares en oftalmología dada su relativa transparencia y sus conocidas propiedades tanto de soporte como regenerativas, lo que promueve su uso como parche temporal o injerto permanente [32, 75-83]. La MA ha demostrado aportar interleucinas (IL) y factores de crecimiento (GF o growth factors) y tener efecto sobre la migración y adhesión del epitelio corneal y conjuntival, así como propiedades antifibróticas, anti-inflamatorias, anti-angiogénicas y anti-microbianas [83]. Además, no produce respuestas inmunológicas significativas debido a una reducida expresión de antígenos como HLA-A, B o C [84]. Todo ello hace que en los últimos años exista un creciente interés en su uso asociado a la expansión de células madre limbares [83, 85].

Histológicamente, la MA o amnios, forma junto con el corion la placenta y se sitúa en la cara fetal, siendo por tanto la parte más interna (figura 7). La MA se divide a su vez en tres capas (epitelio, membrana basal y matriz estromal) [86]. Su procesamiento se realiza mediante disección roma dando lugar a dos caras cuya identificación es relevante durante su uso clínico: la cara epitelial de aspecto más liso y la capa estromal que será más rugosa y con mayor adherencia [32].





**Figura 7.** Esquema de las partes de la placenta y subpartes del amnion. Epitelio (monocapa de células cuboides con gran capacidad secretora de IL y GF). Membrana basal (compuesta de colágeno tipo IV y VIII, fibronectina y laminina). Matriz estromal (capa avascular, gruesa, compacta y resistente formada por tejido conectivo y fibroblastos). Placenta, cordón umbilical y membrana amniótica en oftalmología. Adaptado de [87].

Otro reciente avance en lo relativo a la MA es su uso en forma de colirio tras un proceso de congelación, molido y centrifugado. Su principal uso descrito y donde existe aún escasa evidencia, es para EOS o DEPs, para lo cual el producto liofilizado se deberá rehidratar y usar durante un máximo de 15 días [88-90].

En contrapartida, estos usos de la MA no están exentos de riesgo de infecciones bacterianas, fúngicas o víricas, por lo que su trazabilidad es necesaria por parte del banco de tejidos donde se suele almacenar en seco, criopreservada o liofilizada [76, 83]. En ocasiones se usa radiación gamma para eliminar de la MA agentes infecciosos al haberse reportado entre un 1.6 y un 8.0% de contaminaciones por gram positivos, sin embargo, este paso podría reducir el contenido en determinados factores de crecimiento, comprometiendo su papel regenerativo [83].

Los derivados hemáticos por su parte, están teniendo una creciente repercusión en el ámbito de la oftalmología. Algunos ejemplos son terapias obtenidas a partir de sangre de otra especie animal (heterólogas) como el suero fetal bovino o alogénicas (provenientes de sangre de otro individuo de la misma especie) como el suero de cordón umbilical o el suero alogénico. Sin embargo, son las terapias autólogas (provenientes de un mismo individuo a tratar) como el

siero autólogo o los concentrados plaquetarios las que ofrecen, a priori, un mayor perfil de seguridad [12, 91-93].

Y es que el uso de la sangre y sus componentes en medicina dista mucho de ser nuevo, y su continua evolución en innumerables áreas de la medicina ha dado lugar a un creciente número de publicaciones que avalan su seguridad y eficacia. La gran disparidad de los muchos derivados hemáticos tanto a nivel proteómico como en cuanto a sus resultados, dificulta en ocasiones un avance sólido hacia nuevos desarrollos por lo que parece generalmente aceptado el hecho de que es necesario un mayor esfuerzo investigador que establezca sus principales diferencias y usos. Estamos convencidos que detenernos por un instante en ahondar en la biología y funciones de la sangre, así como en la evolución histórica de su uso en medicina, nos será de gran ayuda de cara a poner en contexto su actual uso en oftalmología. El conocimiento de las principales características y diferencias entre terapias podría, a su vez, ayudar a establecer ciertas bases que faciliten futuras líneas de investigación y proyectos desarrollo de producto en el campo de la oftalmología, aspectos que, por otro lado, resultan especialmente relevantes en el motivo y desarrollo de la presente tesis doctoral.

### **3. Derivados hemáticos**

#### **3.1. La sangre: Sus componentes y función en el proceso de regeneración**

Al ocurrir un daño que compromete la integridad de los tejidos, se ponen en marcha eventos relacionados con la sangre, como la activación de plaquetas y neuronas nociceptoras, la formación de un coágulo de fibrina, o el reclutamiento de neutrófilos y monocitos a la zona afectada. Este sería un primer paso cuya finalidad es detener el sangrado de forma rápida, así como proteger de posibles infecciones microbianas. En respuesta a la presencia de agentes como citoquinas o metaloproteinasas de matriz entre otros, se produce una vasodilatación y el aumento de la permeabilidad tisular que permiten el paso de plasma y leucocitos hacia el tejido dañado. La traducción clínica de estos eventos se manifiesta principalmente mediante 5 síntomas: hinchazón, enrojecimiento, calor, dolor y alteración de función [94].

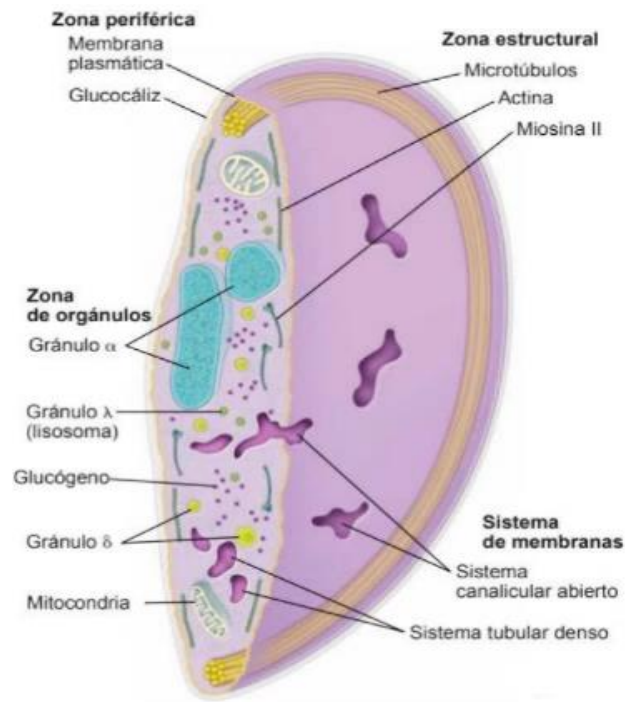
Una gran parte de los principales mecanismos de la respuesta fisiológica ante una agresión se podrían relacionar con 2 de sus componentes: las plaquetas, por su importante papel en la

hemostasia y señalización celular, y el plasma sanguíneo, en gran medida debido a su función transportadora de células y muy diversas proteínas biológicamente activas.

Se tiene conocimiento “pequeños corpúsculos” en la sangre ya desde el siglo XIX [95], aunque no fue hasta 1865 que Max Schulze las definió y relacionó con la colección de fibrina [96, 97]. Estas plaquetas o trombocitos, son el resultado de la fragmentación de sus células precursoras, los megacariocitos, como proceso final de la trombopoyesis. Aunque la vida media de estos componentes es de aproximadamente 7-10 días, el organismo humano tiene la capacidad de mantener un recuento plaquetario estable al generar  $10^{11}$  plaquetas diariamente con el fin de mantener el recuento plaquetario en un estado estacionario [98].

Entre las principales funciones plaquetarias destacan la hemostasia primaria y la trombosis previniendo potenciales hemorragias derivadas de la rotura de un vaso sanguíneo a través de la formación de un tapón hemostático por agregación plaquetaria y la activación de mecanismos de coagulación [99]. Por otro lado, cada vez hay más evidencias de que estos elementos formes de la sangre constituyen un reservorio de múltiples proteínas biológicamente activas como factores de crecimiento (GF) que tendrán un importante papel en diversos procesos fisiológicos [100].

Estas proteínas que contienen las plaquetas y cuya liberación al medio darán paso al denominado “secretoma plaquetario”, se encuentran almacenadas en las distintas poblaciones de gránulos localizados en su citoplasma (figura 8) y se liberan al medio bien por difusión a través de la membrana o bien mediante exocitosis generando vesículas secretoras que se fusionan con la membrana plasmática de la plaqueta [99].



**Figura 8.** Imagen de una plaqueta. Se aprecian los diferentes gránulos plaquetarios Lisosomas: (de 150 a 200 nm de diámetro) Contienen hidrolasas ácidas con papel en la digestión endosomal [101]. Gránulos delta o cuerpos densos: (de 250 a 300 nm de diámetro) Contienen ATP, ADP, calcio, magnesio, pirofosfato, serotonina, dopamina, catecolamina e histamina [102]. Gránulos alfa: (de 200 a 500 nm de diámetro) muy abundantes (50-80 por plaqueta) Contienen un variado número de moléculas con actividad biológica. Adaptado de [103].

Existen tres tipos de orgánulos secretores que están presentes en las plaquetas en número variable: los gránulos  $\alpha$ , los gránulos densos (gránulos  $\delta$ ) y los lisosomas, abundando los gránulos tipo alfa que son los más importantes y característicos. Todos estos gránulos mantienen su integridad en estado de reposo y es durante la activación plaquetaria cuando se centralizan como paso previo a la liberación de su contenido [101, 102, 104]. Alguno de grupos moleculares más relevantes contenidos en los gránulos alfa atendiendo a sus propiedades funcionales son:

MOLECULAS	FUNCIÓN
Proteínas de adhesión: Willebrand (FvW), el fibrinógeno (Fg), la fibronectina (Fn) y la vitronectina (Vn) y glicoproteínas como la trombospondina-1 (TSP-1)	Formación del trombo y la matriz extracelular
Factores V y VIII, antitrombina III	Factores que intervienen en la cascada de coagulación
Proteínas fibrinolíticas: Plasminógeno / integrinas	Regulación de la fibrinólisis y favorecen la migración celular
Quimiocinas o citoquinas quimiotácticas: Factor plaquetario-4 (PF-4) que interviene en la regulación de la angiogénesis, o interleuquina 8 (IL-8) y RANTES (regulated on activation normal T cell expressed and secreted)	Atracción leucocitos y otras células mediante quimiotaxis. Activación de otras plaquetas. Parte importante en procesos como la proliferación y apoptosis celular
Trombocidinas (derivados de un tipo de quimiocinas/CXC)	Prevención de infecciones locales
Proteasas: Metaloproteinasas (MMPs)	Proteólisis. Su expresión puede ser regulada por factores de crecimiento, citoquinas y quimiocinas plaquetarias
Factores de crecimiento como factor de crecimiento hepatocítico (HGF), factor de crecimiento derivado de las plaquetas (PDGF), factor de crecimiento transformante $\beta$ (TGF- $\beta$ ), factor de crecimiento vascular endotelial (VEGF)...	Promotores de mecanismos celulares como la proliferación, la migración o la diferenciación celular

**Tabla 1** Grupos moleculares presentes en los gránulos alfa y sus propiedades funcionales. Adaptado de [101, 102, 105].

Por su parte el plasma sanguíneo fue definido por Malpighi en 1666 como un líquido coagulable en la sangre que termina por formar una costra dejando un sobrenadante acuoso y salado [106]. Y es que el plasma se define como un fluido coloidal amarillento que forma la porción líquida de la sangre con un 91 % de agua, un 7-8 % de proteínas, y una suma de sales, metabolitos, electrolitos y hormonas [107]. Dicho de forma resumida, se podría definir al plasma sanguíneo como aquella parte de la sangre sin sus elementos formes.

Algunas de las principales funciones que ofrece el plasma sanguíneo son mantener un equilibrio hídrico y presión osmótica (función oncótica) [108], función de transporte de componentes celulares, gases o desechos (función reológica) [107], así como de leucocitos e inmunoglobulinas que cumplen una función inmunológica [94, 107, 109], o su capacidad amortiguadora del pH sanguíneo [107]. Otro de los componentes contenidos en este plasma sanguíneo es el fibrinógeno, una proteína especialmente relevante en el proceso de coagulación sanguínea por ser precursora de la fibrina.

El inicio de la cascada de coagulación además iniciar la formación de fibrina, también da paso a la activación plaquetaria y por tanto la exocitosis del secretoma plaquetario que se sumará al



conjunto de proteínas con actividad biológica ya presentes en el propio plasma (figura 5). Ambos elementos juegan un papel clave en procesos fisiológicos como la señalización celular o la regeneración y remodelación tisular.

Las plaquetas circulantes en el torrente sanguíneo tienen la capacidad de activarse ante una agresión [110]. Cuando la matriz subendotelial subyacente queda expuesta, las plaquetas inician su proceso de activación en contacto con componentes como el colágeno, glicoproteínas y el factor de Von Willebrand (vWF) [101, 111-113]. Una posterior agregación plaquetaria inicial dará lugar a la activación de los denominados factores de coagulación circulantes dando lugar a la llamada "cascada de coagulación", que a su vez dará lugar a entre otros procesos la producción de trombina. Esta trombina, junto con la actividad ión calcio- integrina  $\alpha\text{IIb}\beta\text{3}$  [114, 115], convertirá posteriormente el fibrinógeno en fibrina, dando estabilidad a este "tapón" provisional [110, 116, 117]. Otro proceso muy relevante desencadenado por la agregación plaquetaria es la activación de la fosfolipasa C, causando un aumento en la concentración citosólica de  $\text{Ca}^{2+}$ , evento que promueve la secreción de los gránulos plaquetarios [115, 118] (figura 9).

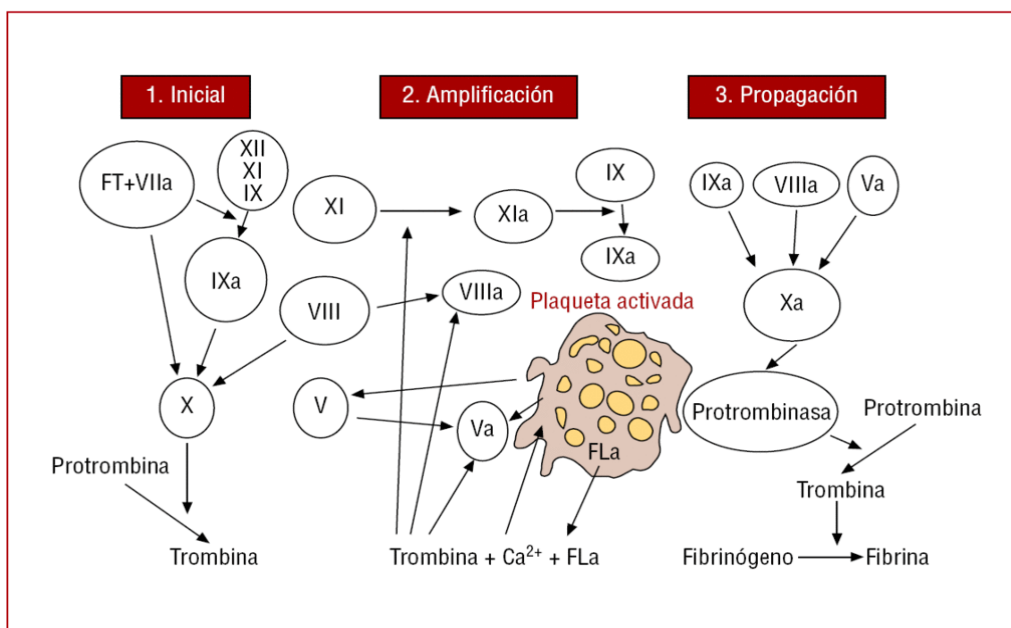


Figura 9. Esquema de la cascada de coagulación. Adaptado de [117].

Por último, y una vez que se completa su función en la hemostasia, estos coágulos se deben degradar dando paso a nuevo tejido reparado. Para ello, el endotelio vascular colindante producirá el activador que favorezca la conversión de plasminógeno en plasmina (enzima responsable de la fibrinólisis) [119]. Durante el proceso hemostático una variedad de gránulos

citoplásmicos, contenido lisosómico, micropartículas y exosomas, serán liberados por las plaquetas activadas. Este paso favorece la liberación de diversas proteínas como GF, citoquinas, proteínas de adhesión celular, y diversas moléculas de señalización, que desempeñan un importante papel en la regulación de la reparación tisular [120].

## **3.2. Evolución del uso de la sangre en medicina**

### **3.2.1. La sangre como terapia. Antecedentes históricos**

Los mecanismos de la sangre para regular diferentes funciones fisiológicas son muchos y muy complejos creciente interés como objeto de estudio a lo largo de las últimas décadas. Los muchos avances en las diferentes técnicas de caracterización y análisis de sus componentes celulares y moleculares, nos permiten profundizar cada vez más en sus propiedades tanto aisladas como combinadas. Pero si echamos la vista atrás con el fin de desgarnar los principales hitos en lo que se refiere al uso de la sangre con fines médicos, encontraremos una concatenación de eventos que han desembocado en el punto en el que actualmente nos encontramos.

Curiosamente, el uso de sangre como materia prima para el tratamiento de varias condiciones médicas se remonta a varios miles de años atrás, como queda patente en el Papiro de Ebers que data de 1534 a.C. Este papiro contiene capítulos sobre cómo tratar varias condiciones médicas como cuestiones ginecológicas, enfermedades intestinales y parásitos, problemas oculares y de piel, odontología y el tratamiento quirúrgico de abscesos y tumores, ajustes óseos o quemaduras a través de 700 "formulaciones mágicas". Existe por tanto desde hace miles de años una convicción en cuanto a la relevancia de la sangre en el correcto funcionamiento del organismo, así como una latente inquietud por profundizar en sus muchas propiedades sobre los procesos fisiológicos y cómo esto puede derivar en un uso terapéutico. Por desgracia, pasarían varios años hasta la existencia de medios más avanzados para profundizar en el estudio de la sangre y sus componentes durante los cuales se han ido cumpliendo cronológicamente una serie de hitos.

En 1628 William Harvey describe un sistema circulatorio cerrado siendo el uso de la sangre limitado a fines transfusionales. Ya en el siglo XXI, a principios de los años 40, Charles Drew descubrió que la serie roja (eritrocitos) podía separarse del plasma sanguíneo para su

almacenamiento y congelado de forma independiente. En la década de los 50 las transfusiones son una práctica habitual en tratamientos de leucemia al asociarse con una disminución de muertes por hemorragia. Es entonces cuando, debido a la trombocitopenia (recuento de plaquetas por debajo de 150 000 en un microlitro de sangre) secundaria a la enfermedad [121], y la incapacidad de los pacientes de producir plaquetas de forma endógena, que se comenzó a trasfunder ya no solo sangre total sino también plasma sanguíneo, consiguiéndose una disminución de la mortalidad [122]. Nacieron entonces los denominados “concentrados plaquetarios” con el fin de administrar un mayor número de plaquetas sin que esto supusiera una sobrecarga del volumen total a transfunder. Fue en este periodo temporal entre los años 60 y 70 donde se introdujo por primera vez el término PRP (plasma rico en plaquetas o platelet rich plasma) definido como aquel plasma sanguíneo con un contenido en plaquetas aumentado en su concentración comparado con la sangre periférica y obtenido a través de fuerzas de centrifugación de entre 175 y 1600 g en períodos que van de 3 a 14 min [123-125].

En este punto, la separación de los diferentes cuerpos formes de la sangre suponía una realidad gracias a los diferentes procesos de centrifugación, facilitando la identificación de la fracción leucocitaria y aportando un mayor grado de conocimiento sobre procesos como la coagulación o la liberación del secretoma plaquetario [126]. Durante estas mismas décadas, el mayor grado de conocimiento del proceso de coagulación promovió además la aparición de los denominados sellantes de fibrina basados en el proceso de polimerización. Y aunque existen antecedentes tempranos del uso de plasma como sellante en procedimientos como la anastomosis nerviosa, la rápida degradación de la fibrina y la incapacidad técnica de conseguir una relación óptima trombina/fibrinógeno, supuso un gran limitante para su uso en la práctica quirúrgica [127, 128].

### **3.2.2. Evolución de las terapias regenerativas derivadas de la sangre autóloga**

Finalmente, y debido a un mayor grado de desarrollo de las técnicas de fraccionamiento y concentración de los diferentes componentes sanguíneos, la década de los 70 se tornó como una etapa verdaderamente prolífica a la hora de profundizar en la caracterización de la sangre y la expansión de sus usos clínicos. Principalmente nacieron dos vertientes precursoras del uso de lo que hoy conocemos como terapias regenerativas basadas en el uso de derivados hemáticos autólogos. Podríamos, por tanto, clasificarlos como una vertiente “regenerativa” que se fundamenta en el uso del suero sanguíneo y una vertiente “mecánica”, que buscaría usar la fibrina una como herramienta de soporte en los procesos quirúrgicos.

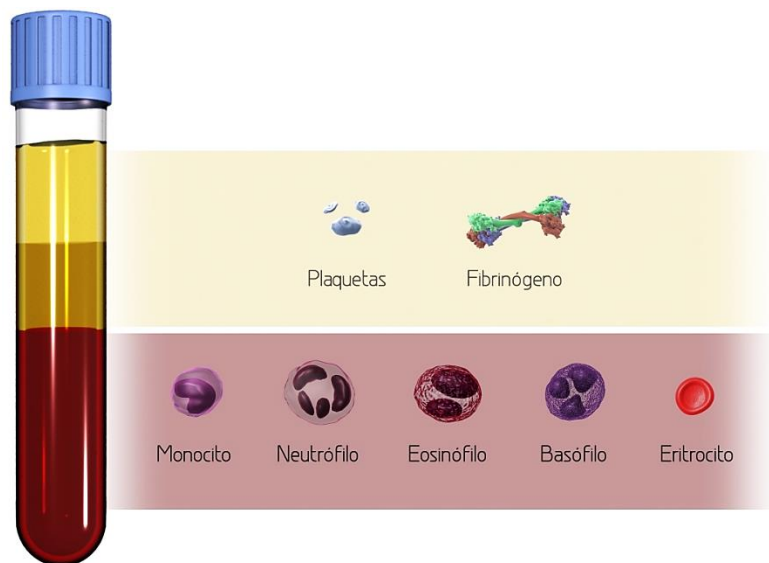En la vertiente de eliminar la fibrina para usar exclusivamente el suero sanguíneo con fines regenerativos, los claros precursores se encontrarían en el ámbito de la oftalmología mediante el uso del denominado suero autólogo (SA). Este, fue reportado en la literatura por primera vez por Ralph et al. En 1975 como parte de un experimento de la bomba de la perfusión para el tratamiento del EOS. Los beneficios de este SA fueron confirmados más tarde por Fox et al. (1984) y Tsubota (1999) difundiendo su uso para otras enfermedades de la superficie ocular como defectos corneales en un protocolo que ha permanecido prácticamente invariable hasta día de hoy [28, 29].

En lo relativo al uso de la fibrina para la obtención de un gel adhesivo, Autores como Kjaergard o Tayapongsak reportaron a mediados de los años 90 el uso de este adhesivo de fibrina para prótesis vasculares o reconstrucciones mandibulares [129, 130]. Es importante mencionar que Tayapongsak et al., además de las propiedades adhesivas o hemostáticas, atribuyó ciertas capacidades en la aceleración del proceso de remodelación tisular al proporcionar el sustrato para la migración de células mesenquimales, revascularización y la migración de fibroblastos, así como la estimulación el crecimiento de fibroblastos y osteoblastos. Aun así, siguieron existiendo durante años una serie de factores limitantes como son el uso de trombina bovina y su naturaleza heteróloga que fue prohibida en muchos países debido a posibles efectos adversos como la toxicidad, la transmisión de enfermedades infecciosas o a la posibilidad de estimular la generación de anticuerpos contra varios factores de coagulación (factor V, factor XI y trombina) que podían derivar en coagulopatías potencialmente mortales [131-133].

Unos pocos años más tarde, convergen en el ámbito de la cirugía maxilofacial inquietudes que de alguna forma aunarían varias de las ventajas hasta el momento conocidas del uso terapéutico de la sangre. Fruto de esta inquietud, se combinan las ya conocidas características físicas y regenerativas de los productos sellantes derivados del plasma autólogo con la posibilidad técnica de aumentar de la concentración de plaquetas ya reportados años atrás por los denominados PRPs alogénicos. De hecho, los efectos tróficos de ciertas proteínas presentes en el plasma como el NGF ya habían sido estudiados años atrás [134, 135] y estudios posteriores determinaron que varios de estos GF con diversas funciones se encontraban almacenados en las plaquetas y liberados al medio [136, 137]. No es de extrañar que tanto Anitua et al. como Marx et al. publicaran, a finales de los años 90, trabajos sobre el uso de estos derivados hemáticos con el fin de promover la regeneración del tejido óseo en el ámbito de la cirugía oral y maxilofacial [138, 139].

En el caso de Marx et al. se seguía manteniendo la misma nomenclatura de PRP que se había usado anteriormente en hematología, pero con dos diferencias principales, su origen autólogo, y la formación de fibrina. [138]. Aun así, estas terapias seguían enfrentando una serie de desafíos como la necesidad de elevados volúmenes de sangre (400-450 mL) o el uso de trombina bovina para el proceso de activación.

El término acuñado en el caso de Anitua et al. fue PRGF (del inglés: plasma rich in growth factors) refiriéndose a una manera concreta de obtención de un plasma, que en este caso será rico en una serie de proteínas con actividad biológica presentes en el plasma y las plaquetas [139]. Este producto además de ser de origen autólogo, contener fibrinógeno o tener una concentración plaquetaria aumentada (figura 10), presentaba una serie de características añadidas como: 1- Un proceso de activación *plaquetaria ex vivo* basada en el uso de calcio 2- Necesidad de mínimos volúmenes de sangre (20 mL) 3- Ausencia de leucocitos.



**Figura 10.** Separación del plasma y algunos de los componentes celulares de la sangre mediante centrifugación. En la parte superior se sitúan elementos relevantes como las plaquetas y el fibrinógeno, mientras que más abajo se sitúan los eritrocitos y los leucocitos (idealmente, y dependiendo del proceso de centrifugación, en una interfase entre el plasma y la serie roja).

La aparición de un método rápido y sencillo de obtención de este tipo de productos autólogos, acompañado de sus buenos resultados promovió que poco después el uso de estas terapias se extendiera a la traumatología y la medicina deportiva, siendo el mismo grupo de investigación el que por primera vez publicase en esta especialidad médica [140]. El uso del PRGF y otros PRPs se extendió progresivamente en los siguientes años al campo de la dermatología con el fin de



cerrar úlceras crónicas [141, 142], a la dermatología estética para tratamientos faciales [143, 144] o tricología [145, 146]. Por último, y a medida que se ha profundizado en las propiedades y componentes de estas terapias, aparecieron aplicaciones emergentes como, la regeneración nerviosa, la medicina reproductiva o la oftalmología [147, 148].

La visibilidad brindada al ampliarse las indicaciones de estas tecnologías sumado a tratar lesiones en deportistas de primer nivel, no podía sino catalizar la aparición de decenas o incluso centenares de tipos de PRPs tanto comerciales como realizados en cada centro. La nomenclatura de dichos productos fue asimismo aumentando de manera caótica apareciendo términos como concentrados de plaquetas (PC), factores de crecimiento autólogos (AGF), gel de plaquetas (PG), matriz de fibrina rica en plaquetas (PRFM), Plasma Pobre en Plaquetas (PPP), Plasma Rico en Plaquetas y Rico en Leucocitos (LR-PRP), Plasma Rico en Plaquetas y Pobre en Leucocitos (LP-PRP). Aun a día de hoy, su clasificación y regulación supone un reto de extraordinaria magnitud, y parámetros como los tipos de tubos de extracción sanguínea utilizados [149-153], el uso de anticoagulante [154], el contenido leucocitario [155], la concentración plaquetaria [156-159] o el proceso de activación [160, 161] ponen de manifiesto las evidentes limitaciones que esta gran variabilidad implica en cuanto a la obtención de resultados reproducibles. Es por eso que una gran cantidad de autores coinciden en la necesidad de una clasificación que promueva un uso estandarizado adecuado a cada indicación [155, 156, 161-172].

En conclusión, y a la luz de la dificultad que cualquier tipo de homogeneidad en la clasificación de los métodos de obtención de los PRPs, la manera aparentemente más lógica de correlacionar los resultados clínicos y eliminar posibles sesgos, al menos de momento, es analizando de forma aislada aquellas técnicas cuyo protocolo de obtención se mantenga invariable y asegure por tanto reproducibilidad de los resultados. Una de las tecnologías que goza de un mayor nivel de estandarización, así como de un elevado número de publicaciones en varias áreas de la medicina es la tecnología PRGF.

#### **4. ¿Qué es el PRGF? Características generales**

##### **4.1. Protocolo de obtención del PRGF**

La preparación del PRGF mediante la tecnología Endoret® se inicia con la recolección de sangre periférica en cantidades variables según necesidades. Se utiliza para ello una palomilla de

extracción de 21G con adaptador a tubos de vacío de 9 mL, conteniendo estos 0,4 mL de citrato sódico al 3.8% como anticoagulante. Una vez disponemos de la sangre, esta pasa por un proceso de centrifugación a baja potencia (580 g) durante 8 minutos a temperatura ambiente buscando una adecuada separación de componentes formes. El proceso se realiza siendo los brazos del rotor basculantes de tal manera que, durante la deceleración en la parte final del proceso de centrifugado, los tubos recuperen paulatinamente la posición vertical. El propósito de estos parámetros concretos de centrifugación es múltiple, por un lado, pretende evitar la hemólisis a la vez que se forma una franja leucocitaria o “buffy coat”, ya que la inclusión de estos elementos haría menos predecibles los posteriores resultados clínicos debido a su papel sobre los procesos inflamatorios. Por otro lado, se pretende preservar la integridad de las plaquetas, que se dispondrán en un gradiente de concentración que irá en aumento desde la superficie hasta el límite con la serie roja. Este gradiente plaquetario permite identificar el lugar de la fracción plasmática donde la concentración plaquetaria está aumentada entre 2,5 y 3 veces (2 mL sobre la serie roja) llamada fracción 2 o F2, así como la llamada fracción 1 o F1 que es la restante, inmediatamente superior a la F2 y cuya concentración plaquetaria no estará aumentada, o bien la suma de ambas o  $V_t$  (volumen total), que contendrá una concentración plaquetaria aumentada entre 1,5 y 2 veces [173, 174]. Esta identificación de las diferentes fracciones nos permite utilizar cualquiera de ellas a demanda, según el propósito y necesidades clínicas.

A este paso le sigue una activación del plasma obtenido mediante la adición de cloruro cálcico ( $\text{CaCl}_2$ ) 50  $\mu\text{L}/\text{mL}$  al 10%, que ha demostrado una liberación controlada y predecible de los diferentes GF [175] (figura 11). Y es precisamente en este paso, el proceso de activación *ex vivo* de las plaquetas y el fibrinógeno (algo no típico de otros PRPs), lo que nos permitirá obtener diversas formulaciones en base a las diferentes fracciones plasmáticas y los diferentes tiempos de activación escogidos. Esta activación ofrece la posibilidad de aunar las propiedades mecánicas que le confiere la formación de la matriz de fibrina con las propiedades regenerativas de las proteínas adheridas a ella.

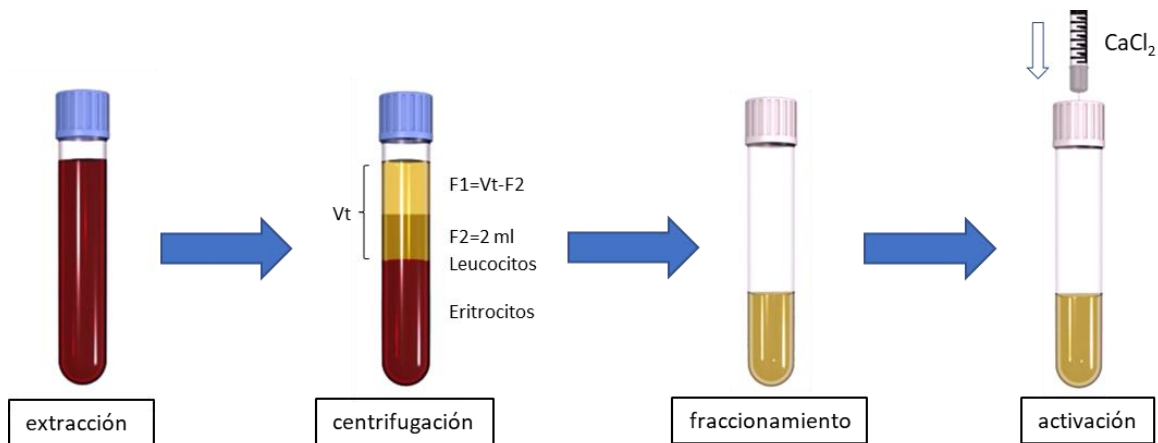


Figura 11. Esquema del proceso de obtención y activación del PRGF a partir del plasma obtenido por centrifugación sanguínea.

#### 4.2. Activación del PRGF

El efecto de los iones  $\text{Ca}^{+2}$  en la cascada de coagulación fue descubierto a principios del siglo XX, siendo la primera demostración del papel esencial del calcio en el mecanismo de coagulación de la sangre [176, 177]. El  $\text{Ca}^{+2}$ , también conocido como factor IV, puesto en contacto con el fibrinógeno y las plaquetas genera una plétora de reacciones bioquímicas que terminan con la formación de una matriz tridimensional formada por hebras de fibrina y la liberación de proteínas y GF de las plaquetas. Es de suma relevancia para entender mejor las diferentes formulaciones que se pueden obtener con PRGF, que estos procesos se producen simultáneamente, o mejor dicho que son un solo proceso en sí mismo [178]. Los dominios de heparán sulfato presentes dentro de la matriz de fibrina actúan como puntos de anclaje para los GF que de otro modo serán degradados rápidamente por las proteasas activas en cada tejido. Además de proteger las proteínas de señalización de la proteólisis, la matriz de fibrina también funciona como un reservorio de las mismas, lo que permite una liberación mantenida y sostenida en el tiempo de las moléculas adheridas. Además, este andamio de fibrina se asemeja a la matriz extracelular del tejido, conteniendo proteínas de adhesión celular como vitronectina, calmodulina, TSP-1, zixina, cofilina -1, hemopexina, profilina - 1, o fibronectina, haciendo un ambiente perfecto para que las células colonicen y crezcan [179]. Durante este proceso de activación, las plaquetas también liberan mRNAs en forma de microvesículas [180] cuyo efecto sobre la regeneración de los tejidos todavía está siendo investigado de forma intensiva ya que parece ser un área prometedora de estudio en este campo [181].

### 4.3. Formulaciones básicas

La nomenclatura de las formulaciones obtenidas tras la activación es: PRGF inyectable (iPRGF), coágulo de PRGF (cPRGF), membrana de PRGF (mPRGF) y colirio (sobrenadante) de PRGF (ePRGF).

Esta terminología se fundamenta principalmente en el tiempo transcurrido en el proceso de formación de la fibrina, ya que para su aplicación puede ser conveniente que dicha fibrina se forme en contacto con el tejido en el que fue aplicado o bien se forme previamente a su uso para aprovechar sus propiedades biomecánicas [94, 182]. Muchos estudios apoyan el uso de la formulación de iPRGF en cirugía oral y maxilofacial, cicatrización de heridas, fotoenvejecimiento de la piel, osteoartritis, o regeneración nerviosa entre otros [143, 148, 183, 184]. Esta formulación fue una de las primeras en ser utilizada y es, esencialmente, el plasma utilizado inmediatamente después de la adición de  $\text{CaCl}_2$ , y antes de que el fibrinógeno comience a polimerizar en fibrina. Por este motivo, el producto todavía es líquido y puede inyectarse y depositarse en el tejido requerido para que, después de un cierto período de tiempo (que oscila entre 5 y 20 min.), la matriz se forme dentro de o sobre dicho tejido. El uso del cPRGF y mPRGF es un poco menos frecuente que el iPRGF. Generalmente se utiliza en cirugía oral y maxilofacial, curación de heridas, para promover el cierre de las incisiones quirúrgicas o para minimizar la formación de tejido cicatricial en medicina deportiva [184-186]. En este caso se activa el plasma, pero en lugar de infiltrarse inmediatamente en el producto, se mantiene a 37°C, emulando las condiciones fisiológicas del proceso de coagulación, pero fuera del organismo. De esta manera, la polimerización del fibrinógeno en fibrina se logra paulatinamente al formarse primero un coágulo de aspecto mucilaginoso en aproximadamente 6-8 min que estaría listo para su uso. Si se permite, sin embargo, que la fibrina continúe su proceso de retracción o compactación se forme una fibrina más sólida en unos 15-20 min. Si se desea, este mPRGF se puede aplanar presionándolo durante algunos segundos en un conformador o prensa, y dependiendo del tiempo de presionado dará diferentes grosores para su uso como injerto. En lo que respecta al contenido en GF, dependiendo de la fracción que se utilice (F1, F2 o Vt), se puede obtener un producto con concentraciones ligeramente diferentes. Por otro lado, el sobrenadante resultante de este proceso podrá ser utilizado como medio de cultivo o para la elaboración del colirio (ePRGF) siendo esta la formulación más usada en oftalmología y para la cual la fracción Vt es la principalmente utilizada (figura 12) [173, 187].

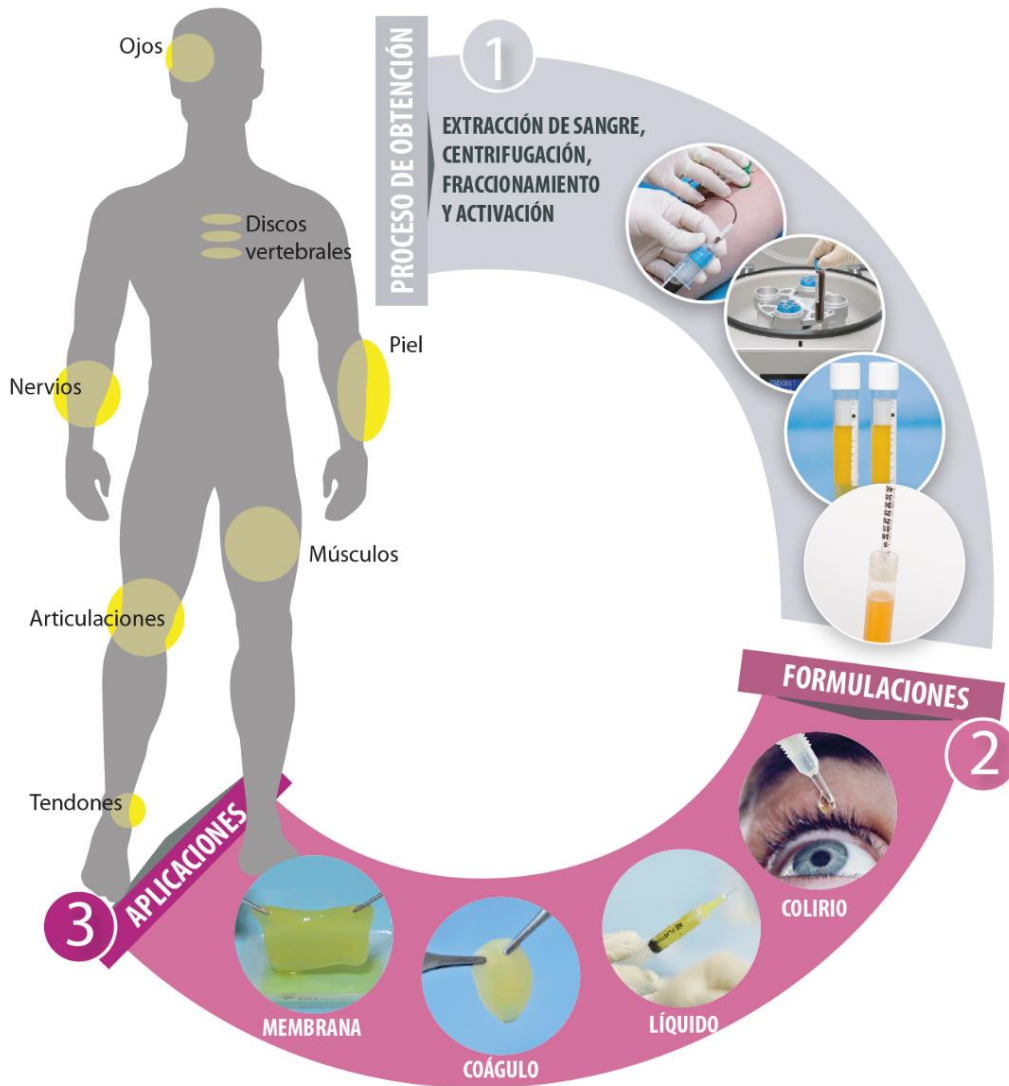


Figura 12. Diagrama resumen de los pasos para la obtención de PRGF y las diferentes formulaciones obtenidas

#### 4.4. Efectos del PRGF en los tejidos a nivel celular y biomolecular

Los tejidos tienen en marcha continuamente mecanismos de reparación para mantener la función evitando sufrir daños acumulativos que podrían comprometer la supervivencia del organismo. Ante un daño puntual, la señalización paracrina y la presencia de un sistema circulatorio ayuda al sistema inmunológico a reclutar células y llevarlas a la zona dañada [188]. Los principales componentes celulares de comunicación son las proteínas-receptores de membrana y los GF. Las plaquetas proporcionan una gran cantidad de esas moléculas de señalización que, una vez unidas a su receptor de membrana específico, generan cascadas moleculares que conducen a la transcripción genética y la síntesis de maquinaria celular con el



fin de ejercer una función específica. PRGF, en sus diferentes formulaciones, contiene un gran número de estas moléculas y GF por lo que aumenta el número de señales moleculares y de esta manera permite acelerar los mecanismos de reparación. De igual manera, mediante el protocolo de obtención de PRGF se genera una red de fibrina, lo que, en términos evolutivos, actuaría como una mejora en la capacidad para mantener la hemostasia del organismo. Muchos estudios *in vitro* y preclínicos con PRGF han permitido determinar cuáles son las vías bioquímicas desencadenadas por esta terapia biológica [94, 159, 174, 175, 178, 185, 188-199]. Además, existen una serie de efectos clave ligados al uso clínico del PRGF que tienen una explicación bioquímica y pueden ayudar a entender los mecanismos por los cuales PRGF lleva a cabo su función.

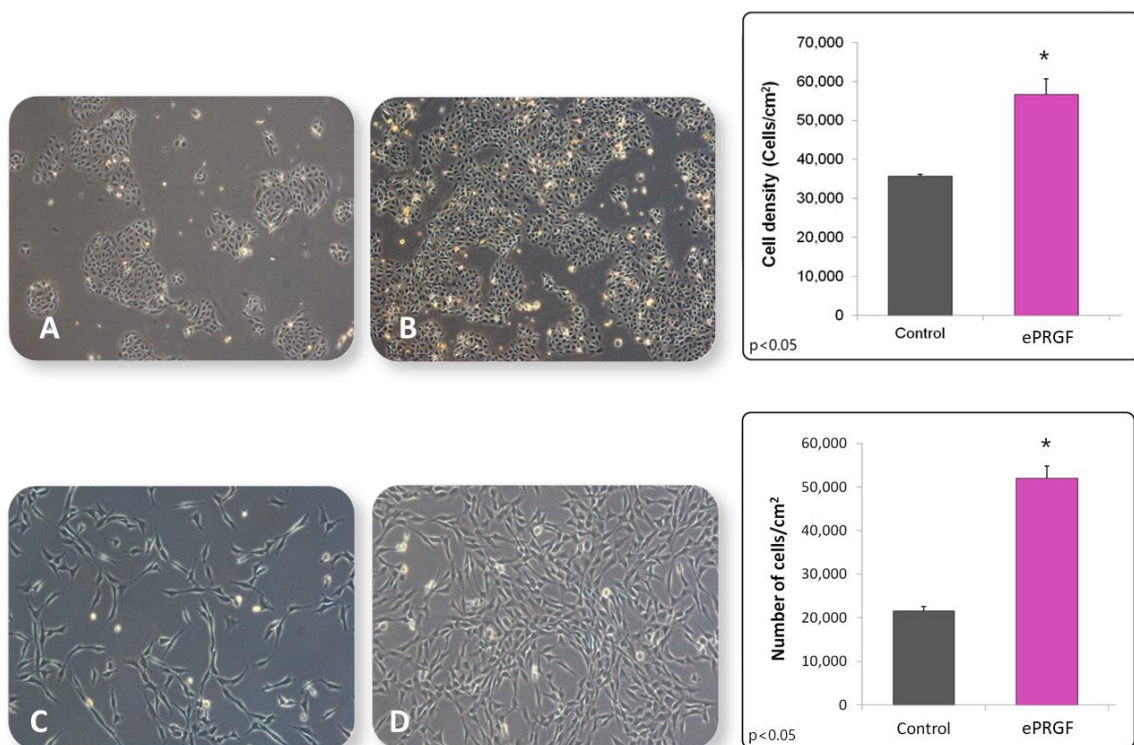
#### **4.4.1. Efecto sobre la proliferación y migración celular**

Después de que un tejido se ha visto afectado por un daño físico, químico o patológico, muchas células, junto con la matriz extracelular (ECM o extra cellular matrix) son destruidas y necesitan por tanto ser reemplazadas por nuevas células y proteínas que serán principalmente provenientes de las áreas inmediatamente periféricas al tejido dañado. Por lo general, pero no exclusivamente, las células a cargo de iniciar este primer paso en el proceso de reparación son los fibroblastos. Desde el primer momento en que se produce un daño en un tejido, los fibroblastos circundantes y subyacentes comienzan a detectar patrones moleculares asociados al daño (DAMPs) que se unen a sus "receptores tipo Toll" o TLRs [200] y que desencadenan cascadas moleculares para sintetizar proteínas ECM y el movimiento hacia el sitio de lesiones. Este movimiento es un evento complejo ya que implica la síntesis previa y degradación posterior de fibras del citoesqueleto como la actina que actuarán a modo de soporte. Estos microfilamentos están polarizados, hecho clave para el conjunto de procesos relacionados con la migración celular [201].

Además de este soporte, los fibroblastos también necesitan de una dirección hacia la que avanzar, dicho de otra manera, un estímulo que guíe dicho movimiento. Son una serie de señales químicas las que guían las células hacia el destino deseado en un proceso conocido como quimiotaxis, y esas señales químicas son normalmente proteínas, siendo los GF secretados por las plaquetas los más relevantes [202]. Estos GF específicos también se denominan quimiocinas o factores químicos y pueden además ser proinflamatorias u homeostáticas generando o bien

el movimiento de células del sistema inmune o el de diversas células involucradas en el desarrollo de tejidos respectivamente [203]. Este hecho se dará siempre que exista un determinado gradiente de concentración, por lo que el movimiento será en dirección a la mayor concentración de quimiocinas [204].

Se podría concluir que la migración es el primer paso para iniciar el proceso de remodelación tisular. Y una vez estas células acuden a la zona dañada, necesitan un ambiente propicio en el que proliferar y secretar una serie de proteínas estructurales con el fin de reconstruir el tejido. La estimulación de esta mitosis celular es primordial para alcanzar un número mínimo de células efectivas. PRGF ha demostrado la estimulación dosis dependiente de la migración celular y la proliferación en diversos estudios y en diferentes fenotipos celulares, desde células gingivales [205], periósticas [206], pasando por oculares (figura 13) [187], del aparato locomotor [159], nerviosas [207], o endometriales [208] entre otras. Incluso se ha demostrado su efecto estimulador de la proliferación y modulador de la diferenciación cuando forma parte del medio de cultivo de diversos tipos de células madre, como LSCs,[209-211] o las derivadas de tejido adiposo (ASCs) [212-214] o de pulpa dental (DPSCs) [215].



**Figura 13.** Aumento de la proliferación celular en cultivos celulares. A. Cultivo control de cel. epiteliales corneales B. Cultivo de cel. Epit. Corn. + PRGF (imágenes y gráficas adaptadas de [216]) C. Cultivo control de queratocitos D. Cultivo de Queratocitos + PRGF. Imágenes y gráficas adaptadas de [173].

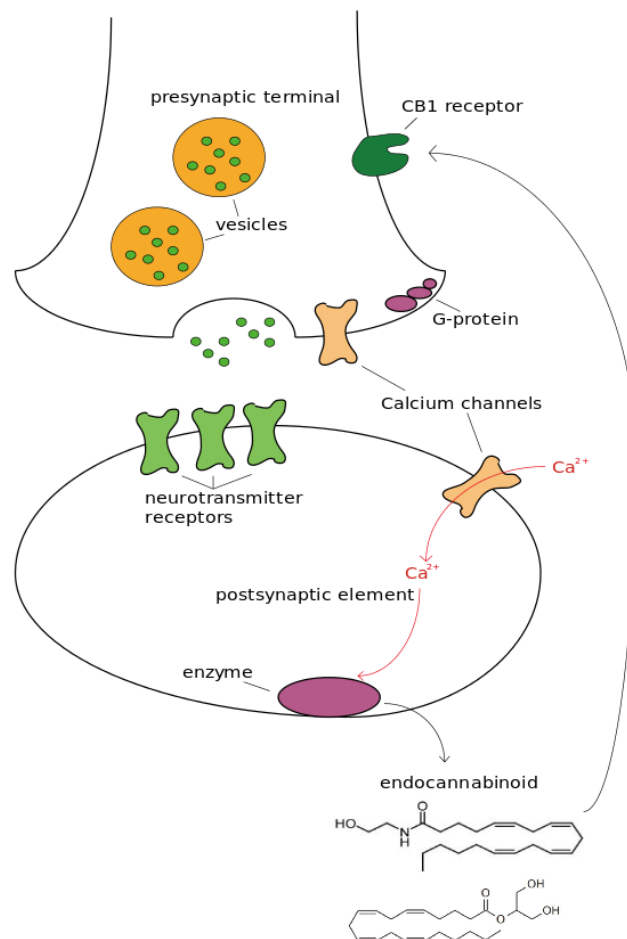
#### 4.4.2. Efecto modulador de la angiogénesis

Aunque con algunas excepciones, otra fase importante de este proceso de reparación de tejidos es la generación de nuevos vasos sanguíneos para que los nutrientes y el oxígeno puedan ser transportados hacia las células involucradas en el proceso de reconstrucción del tejido. Muchos factores de crecimiento están implicados en la vasculogénesis, pero existe un amplio consenso en que el factor de crecimiento VEGF es el más relevante. Esta proteína forma parte una familia de GF cuya principal función descrita es la regulación de la angiogénesis junto con otros como el factor de crecimiento fibroblasto básico (b-FGF), con función también pro-angiogénica o la trombospondina -1, el factor plaquetario 4 (PF4) o las endostatinas que, por el contrario, desempeñan una función anti-angiogénica. [217] Además, es sabido que la aplicación de otros factores de crecimiento como el TGF- $\beta$  1 o el PDGF podría inducir la síntesis adicional de VEGF. La angiogénesis es por tanto un mecanismo fisiológico que debe estar perfectamente regulado de tal forma que el tejido formado pueda recibir tantos nutrientes y oxígeno como sea posible para poder hacer frente a sus altas necesidades metabólicas, pero sin que este proceso derive en un mayor riesgo de desarrollo de neoplasias [218]. Debido a eso, el balance entre la señalización producida por los GF pro-angiogénicos y el efecto anti-angiogénico de sus antagonistas debe de ofrecer un óptimo perfil de seguridad, y la proporción que cualquier tratamiento ofrezca de estos factores en condiciones locales podría determinar su eficacia. El PRGF ha demostrado tanto su capacidad moduladora de la angiogénesis [99, 219]. De hecho, en un estudio llevado a cabo en 2015 donde se caracterizó el PRGF [220], se evaluaron tanto sus capacidades proliferativas como anti-apoptóticas in vitro en células HUVEC (Human Umbilical Vein Endothelial Cells) como en células musculares hSkMb. Las conclusiones de este trabajo sugieren que la angiogénesis inducida por el PRGF es eficaz tanto para proporcionar el crecimiento vascular temprano como para mantener la integridad a largo plazo de estos nuevos vasos.

#### 4.4.3. Efecto analgésico

El dolor por su parte, es uno de los primeros indicadores de alerta ante un daño ocasionado. Este mecanismo de defensa fruto de la evolución representa una señal de advertencia que informa al cerebro que algo está fuera de sintonía en el organismo. En la sangre, y por tanto también en los tratamientos hemoderivados, se ha reportado la presencia de diferentes

cantidades de endocannabinoides [221]. Estos neuromoduladores tienen, entre otras funciones, la capacidad de disminuir la sensación de dolor [222]. Los dos endocannabinoides más investigados son los derivados del ácido aracdónico, N-aracidonylethanolamine (AEA) y 2-arachidonoylglycerol (2-AG). Estos endocannabinoides actúan como neurotransmisores retrógrados al unirse a los receptores CB (CB1R o CB2R) presentes en las neuronas presinápticas (figura 14). Por su parte, se ha reportado la existencia de diferentes endocannabinoides como anandamida, 2-aracidonoylglicerol, palmitoyletanolamida, o la oleoyletanolamida en los denominados plasmas ricos en plaquetas. La presencia de estos endocannabinoides y su capacidad analgésica, podría explicar la importante reducción del dolor observada en muchos de los estudios donde se utiliza PRGF en diversas áreas médicas [94, 221].



**Figura 14.** Diagrama de papel de los endocannabinoides sobre la sinapsis nerviosa. Como respuesta a un estímulo, la neurona postsináptica sintetiza y libera los endocannabinoides en la hendidura sináptica que estimulan los receptores cannabinoides sobre la neurona presináptica, inhibiendo la liberación de neurotransmisores. Adaptado de [https://fr.wikibooks.org/wiki/Neurosciences/Le\\_m%C3%A9tabolisme\\_des\\_neurotransmetteurs](https://fr.wikibooks.org/wiki/Neurosciences/Le_m%C3%A9tabolisme_des_neurotransmetteurs). User:Kenneth.jh.han.

Por otra parte, la relación entre la presencia de citoquinas proinflamatorias y el dolor está ampliamente estudiada, por lo que la presencia de leucocitos en terapias derivadas de la sangre podría tener efectos contraproducentes en su aplicación clínica. Hay pruebas significativas que muestran que ciertas citoquinas están implicadas no sólo en la iniciación sino también en la persistencia del dolor patológico mediante la activación directa de neuronas sensoriales nociceptivas. Es por este motivo el uso de fármacos antagonistas de diversas interleucinas proinflamatorias como la IL-1 $\beta$ , IL-6 o TNF- $\alpha$  se han mostrado útiles en el manejo del dolor [223-225]. La ausencia de leucocitos en las diversas formulaciones de PRGF podría implicar una menor cantidad de citoquinas proinflamatorias que podrían implicar un difícil manejo de tanto el dolor como de la inflamación [190, 199].

#### 4.4.4. Efecto bacteriostático

El riesgo de infección también se ve aumentado en el caso de que se produzca un daño, debido a la modificación temporal de las barreras físicas y químicas del tejido. Es por eso que una de las principales preocupaciones a la hora de realizar cualquier tratamiento es el riesgo de infección durante su aplicación o su almacenaje. Bien es sabido que existe un gran número de bacterias presentes en diferentes tejidos y que forman parte de la denominada microbiota normal. Cuando el equilibrio entre las barreras de protección y el sistema inmunitario se altera, pueden producirse infecciones y este equilibrio también puede verse alterado por la realización de cualquier tipo de tratamiento.

Cuando se utiliza un hemoderivado, donde su producción depende del factor humano, es importante demostrar su seguridad en lo referente a la contaminación bacteriana. Afortunadamente, la caracterización del PRGF muestra la presencia de moléculas con actividad antibacteriana [226] lo cual respalda el hecho de que las plaquetas humanas podrían ser una fuente de péptidos antimicrobianos como RANTES, péptidos activadores del tejido conectivo III, factor plaquetario-4, proteína básica plaquetaria, timosina b-4 y fibrinopéptidos A y B. Además, publicaciones previas apoyan estos resultados y afianzando el papel de las plaquetas como transportadoras de estos péptidos antibacterianos [227, 228]. En un estudio llevado a cabo por Anitua et al. En 2012, PRGF se ensayó frente a varias cepas de *Staphylococcus*. Tanto en las cepas sensibles como en las resistentes a metilicina de *S. aureus* y *S. epidermidis* el PRGF mostró una intensa actividad antibacteriana después de 4 horas tras su aplicación. En general, y aunque las

características de este producto van dirigidas a la profilaxis durante su uso y no al tratamiento de infecciones, estos datos sugieren que el uso de PRGF es seguro reduciendo la posibilidad de desarrollar infecciones durante su aplicación [226].

#### 4.4.5. Efecto antiinflamatorio

Otro mecanismo necesario de manera complementaria a los previamente descritos es la inflamación. Esta respuesta inmune fue desarrollada evolutivamente para detectar, aislar y eliminar a los agentes que producen el daño y establecer un ambiente óptimo antes de la reparación de tejidos. La acumulación de sangre que promueve calor y rubor en la zona afectada, así como de células inmunes y líquido plasmático provocan un aumento de tamaño que a su vez aumentará la presión sobre las terminaciones nerviosas dando paso a la aparición de dolor localizado. Hay dos tipos de procesos inflamatorios; inflamación aguda e inflamación crónica, ambas tienen efectos similares a corto plazo, pero la principal diferencia es que la inflamación crónica persiste en el tiempo haciendo más difícil para los organismos reparar el tejido afectado y aumentando el riesgo de desencadenar otras patologías localizadas y/o sistémicas en ocasiones tan importantes como afecciones cardiovasculares o cáncer.

El descubrimiento de mediadores inflamatorios celulares y moleculares y el desarrollo de biomarcadores sensibles han avanzado rápidamente nuestra comprensión de la inflamación y su papel en la patología [229]. Estos biomarcadores incluyen especies reactivas del oxígeno y especies reactivas de óxido de nitrógeno (ROS y RNOS), citoquinas como IL-6 y TNF-alfa, quimiocinas, el complejo mayor de histocompatibilidad, la proteína C reactiva (PCR), prostaglandinas, metabolitos relacionados con la ciclooxigenasa (COX), GF relacionados con la inflamación o factores de transcripción como el NF-kappa $\beta$ .

A nivel macroscópico, la inflamación aguda tiene un inicio rápido de minutos u horas, generalmente se resuelve en unos pocos días, tiene signos y síntomas clásicos. El eritema y el edema típicos en la inflamación aguda resulta del flujo de sangre creciente al área afectada debido a la vasodilatación. Al mismo tiempo se lleva a cabo la activación de las células endoteliales, así como la extravasación de leucocitos (principalmente neutrófilos) y líquido al espacio intersticial, todo ello produciendo un aumento de calor y dolor [230]. La inflamación crónica, sin embargo, tiene un inicio lento de días, una larga duración de años, signos y síntomas



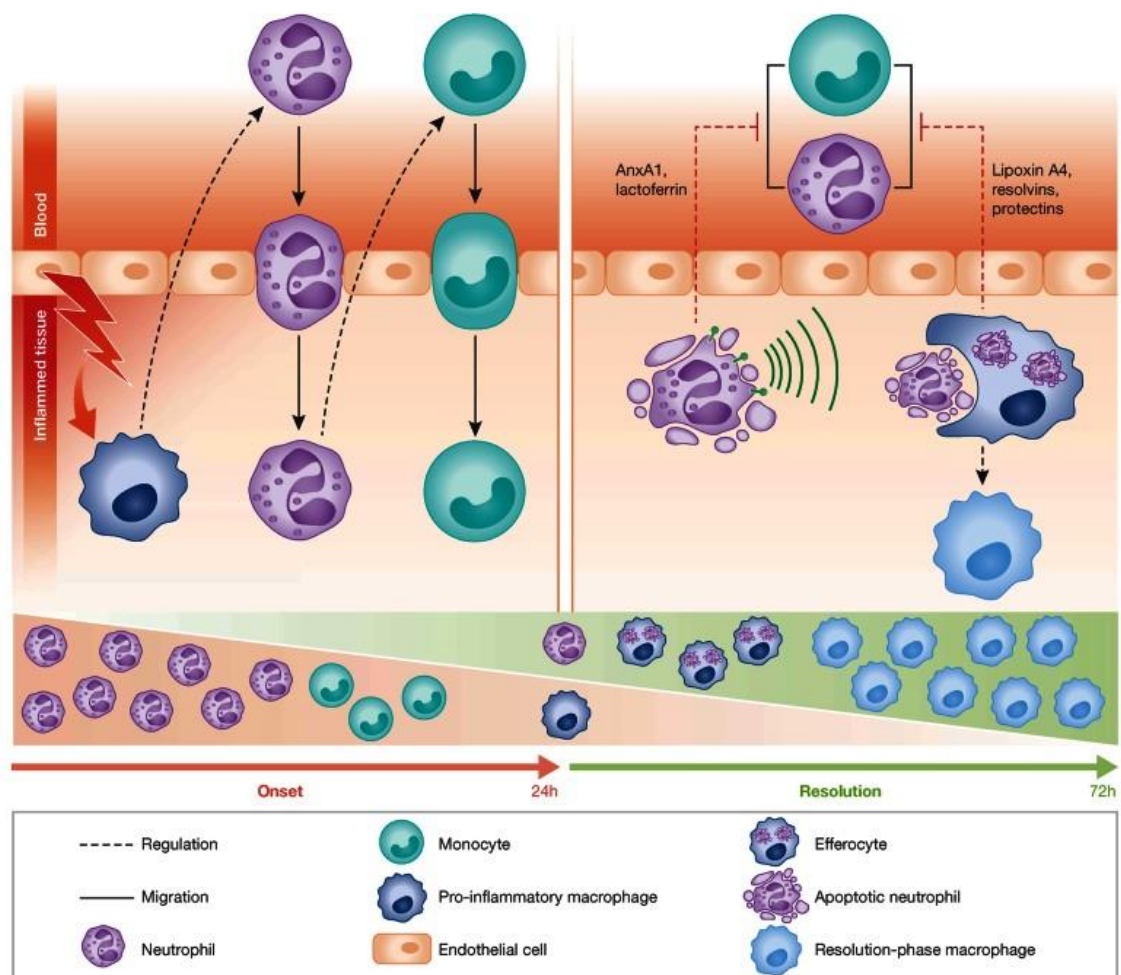
clásicos menos prominentes, e infiltrado celular compuesto principalmente de monocitos/macrófagos y linfocitos.

Los efectos fisiológicos beneficiosos de un proceso inflamatorio son bastante obvios ya que todas las rutas biomoleculares implicadas mantienen los patógenos bajo control, eliminan los desechos y establecen un ambiente óptimo para la reparación de tejidos. Por el contrario, hay un daño inherente a las estructuras circundantes del tejido afectado, incluso si esas estructuras no han sufrido daño alguno. Tiene que haber un equilibrio perfecto entre moléculas pro y antiinflamatorias para asegurar que el daño a estructuras no afectadas es limitado [231].

Las células responsables de liberar todas estas moléculas pro y antiinflamatorias son diversas. Fibroblastos y células endoteliales liberan una variedad de moléculas pro y antiinflamatorias, pero neutrófilos, mastocitos y macrófagos son las células cuyos efectos sobre la inflamación de un tejido son más relevantes [232]. La presencia prolongada o el aumento de las concentraciones de estos leucocitos en un tejido que ya está inflamado, puede implicar que la inflamación se prolongue en el tiempo o incluso se cronifique [190]. Además, la resolución ordenada de la inflamación es un punto clave para iniciar un adecuado proceso de reparación tisular [233], que no se puede hacer del todo efectiva si los neutrófilos permanecen en el tejido.

Los macrófagos por su parte desempeñan un papel clave tanto en el reconocimiento y eliminación de patógenos como en el mantenimiento de la homeostasis tisular. Estos proceden de monocitos circulantes que, una vez que llegan a los tejidos, maduran y completan su diferenciación a macrófagos. Estos macrófagos presentan una alta heterogeneidad y dependiendo del microambiente que les rodee, pueden adoptar distintos estados de activación, que difieren en la expresión de receptores, funciones y producción de citoquinas y quimiocinas, lo que les permite adaptarse al medio adecuadamente (figura 15). A modo de simplificación, podemos distinguir dos tipos de macrófagos principalmente, identificados como M1 o macrófagos clásicos y M2 o macrófagos alternativos [234, 235]. Los macrófagos M1 se originan durante el primer periodo de la respuesta inflamatoria tras la estimulación con IFN- $\gamma$ , TNF- $\alpha$  o componentes microbianos como el lipopolisacárido (LPS). Este fenotipo está caracterizado por la producción de citoquinas y mediadores proinflamatorios que le confiere una alta actividad antiviral, antibacteriana y supresora de tumores [234, 235]. Por el contrario, los macrófagos M2 se activarán en un segundo lugar en ambientes ricos en mediadores antiinflamatorios (por ejemplo, IL-10, IL-4, IL-13), dando paso a la remodelación de la matriz extracelular e iniciando el proceso de reparación, y suprimiendo la respuesta inmune [236, 237].

Está bastante claro por tanto que, aunque el proceso inflamatorio generalmente es necesario para una reparación adecuada del tejido, la resolución de la inflamación requiere la paulatina desaparición en el tejido a reparar de una gran parte de los diferentes leucocitos tras un primer estadio proinflamatorio, por lo que sólo se mantendrían algunos macrófagos como los M2 con el fin de progresar en la regeneración de tejidos y aportar propiedades antiinflamatorias [238]. El principal riesgo si no se alcanza la adecuada resolución de la inflamación, sería la cronificación del proceso inflamatorio, lo cual retrasaría la reestructuración del tejido. Es por ello que, dentro de las posibles formulaciones de las diversas terapias regenerativas (y muy especialmente las basadas en derivados hemáticos), el contenido en leucocitos debería de ser un aspecto muy a tener en cuenta de cara a optimizar y estandarizar dichos procesos.



**Figura 15.** Descripción general de los procesos celulares durante las primeras fases de la inflamación. A la izquierda, detección del daño y liberación de señales para la migración de neutrófilos y monocitos. A la derecha, resolución iniciada cuando los neutrófilos se vuelven apoptóticos, cambiando el fenotipo de macrófagos hacia un macrófago en fase de resolución, retornando a la homeostasis tisular. Adaptado de [233]

En el caso del PRGF, los análisis proteómicos y de citoquinas confirman que existe un equilibrio óptimo entre las citoquinas y proteínas pro y antiinflamatorias [159, 174, 190]. Esta cantidad

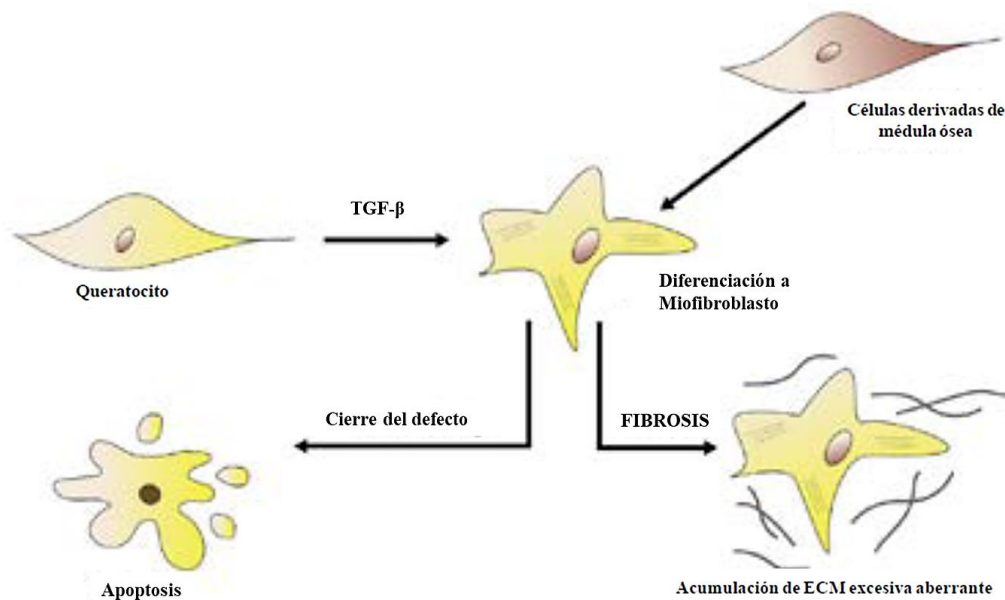
proporcional de ambos tipos de biomoléculas favorece la homeostasis del proceso de reparación y evita la generación de un entorno inflamatorio crónico [239]. Además, la ausencia de leucocitos, principalmente de neutrófilos en el PRGF, facilitaría la resolución de la inflamación evitando una exacerbada respuesta proinflamatoria relacionada con la puesta en contacto de una mayor concentración de leucocitos en un tejido dañado. También se ha demostrado recientemente que el factor de crecimiento HGF presente en el PRGF induce un efecto antiinflamatorio por una inhibición del factor nuclear NF- $\kappa$ B, que es un complejo proteico que controla la transcripción del ADN como primera respuesta a estímulos celulares nocivos, por lo que juega un papel clave en la respuesta inmune [240, 241].

#### **4.4.6. Efecto anti-fibrótico**

La fibrogénesis o fibrosis es un mecanismo de defensa que aparece en la parte final del proceso regenerativo y es clave en la supervivencia de la gran mayoría de los organismos pluricelulares. La coagulación y hemostasia después de lesiones y heridas resultan claves a la hora de evitar la pérdida de fluidos vitales y sus riesgos asociados [188]. Se han descrito dos vías principales para la coagulación; las vías extrínsecas e intrínsecas. La vía extrínseca es más rápida y se desencadena por el traumatismo asociado al tejido, mientras que la vía intrínseca es más lenta pero más importante y es provocada por plaquetas, células endoteliales y/o colágeno. Ambas vías se encuentran en el punto donde una proteína, la protrombina, se escinde para generar trombina, que es la enzima responsable de la polimerización del fibrinógeno formando hebras de fibrina. La formación de un coágulo en un tejido dañado implica la interrupción del flujo sanguíneo y también detiene la difusión de patógenos en todo el organismo. Sin embargo, esta formación de coágulos genera al mismo tiempo un andamio para que los fibroblastos u otras células colonicen ese espacio mediante el proceso de migración celular y que dará inicio al proceso de formación de un nuevo tejido.

La membrana de fibrina es, en esencia, una estructura transitoria que se reabsorberá por completo gracias a la acción de las enzimas fibrinolíticas. A pesar de todo, en este proceso se puede llegar a generar un tejido fibroso conocido coloquialmente como cicatriz, compuesto principalmente de colágeno tipo III y que en cierta manera consiste en el fracaso de la remodelación de una estructura y funcionalidad normal del tejido. El ratio entre colágeno tipo I y III es una medida de cuán fibrosa es una herida o un tejido reparado, por lo que cuanto mayor sea la cantidad de colágeno tipo III, más fibroso se vuelve el tejido [242]. El colágeno tipo I y III

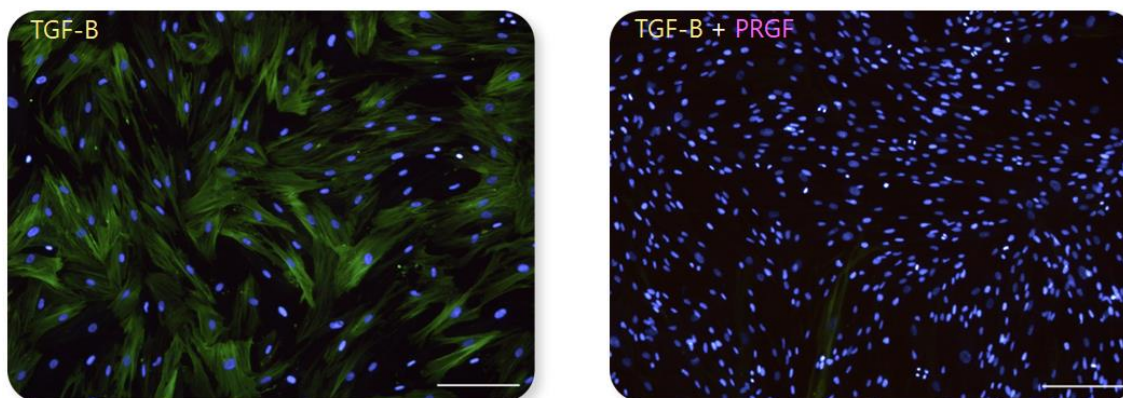
están en estrecha relación con la presencia de leucocitos y miofibroblastos en el tejido durante el proceso de curación y, posteriormente, vinculados a los tejidos expuestos en exceso a condiciones inflamatorias [243]. Durante la fase inflamatoria de la cicatrización de tejidos, muchos GF y citoquinas son liberados por plaquetas, miofibroblastos y leucocitos. Se ha descrito que TGF- $\beta$  1 es un factor involucrado en la formación de tejido fibrótico. [244] Este factor de crecimiento es secretado por las plaquetas, pero sobre todo por los macrófagos M2 polarizados y se sabe que la presencia de esta isoforma de TGF- $\beta$  es necesaria para mantener el fenotipo miofibroblástico. [245] Una característica del miofibroblasto es la neoexpresión de la alfa actina del músculo liso ( $\alpha$ -SMA) (figura 16), la base molecular de la formación de las ya mencionadas cicatrices dada su alta actividad contráctil [246, 247].



**Figura 16.** Diagrama del proceso de fibrosis. Al producirse una lesión se produce una mayor exposición de citoquinas y factores de crecimiento, incluidos TGF- $\beta$  y PDGF. El TGF- $\beta$  induce a que los queratocitos que permanecen quiescentes y/o las células derivadas de la médula ósea se diferencien a miofibroblastos para facilitar el proceso de reparación. Tras la regeneración, los miofibroblastos deberían desaparecer por apoptosis, sin embargo, en condiciones patológicas, los miofibroblastos persisten y secretan cantidades excesivas de proteínas aberrantes de la matriz extracelular (fibrosis) que promueven la formación de una cicatriz. Adaptado de [248]

Las diferentes formulaciones de PRGF ofrecen la posibilidad de usar la fibrina o no dependiendo de las necesidades clínicas. Además, ninguna formulación de PRGF contiene leucocitos en concentraciones significativas que podrían aumentar la posibilidad de generar cicatrices y, al mismo tiempo, disminuir la funcionalidad del tejido reparado. En contraposición, el PRGF contienen una gran cantidad de GF entre los cuales el TGF- $\beta$  también está presente [249]. Esto podría llevar a pensar que el PRGF acarrea intrínsecamente un riesgo de generar tejidos fibrosos tras su aplicación, sin embargo, un estudio realizado sobre fibroblastos conjuntivales y queratinocitos primarios sugirió que el PRGF posee un efecto inhibitorio de la actividad

diferenciadora del TGF- $\beta$  1 (figura 17) [173]. Esta inhibición parece estar relacionada con la presencia de FGF-1 y -2, dos proteínas presentes en las formulaciones de PRGF, que promueven el mantenimiento del fenotipo fibroblástico e inhiben la mioidiferenciación que da paso al fenotipo de miofibroblástico [250].



**Figura 17.** Inhibición de la mioidiferenciación en cultivos de fibroblastos a los que se les añade TGF- $\beta$  1. Se identifican filamentos de  $\alpha$ -actina (verde) en el cultivo control, lo cual indica presencia de miofibroblastos. También se aprecian núcleos celulares (azul) que demuestran una mayor proliferación celular. Adaptado de [173]

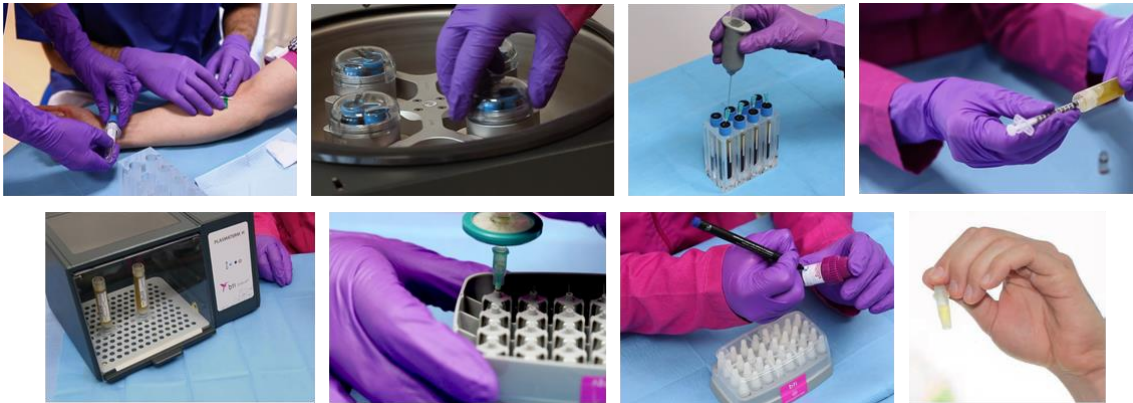## 5. PRGF en oftalmología

Una de las peculiaridades del uso del PRGF en oftalmología es que, por primera vez, este tratamiento no se circunscribiría exclusivamente a la aplicación por parte del facultativo, sino que podrá ser aplicado por el propio paciente. Esta innovación denominada ePRGF, se añade por tanto a las previamente utilizadas en el resto de especialidades médicas con la finalidad de obtener un colirio que permita al paciente un uso tópico de la tecnología PRGF [99]. Y precisamente al no tratarse de un producto de aplicación en clínica, es de especial relevancia mantener un elevado perfil de seguridad, que limite la contaminación durante su producción y posterior almacenamiento sin que esto comprometa en ningún caso aspectos tan relevantes como el proceso de coagulación o la viabilidad de las plaquetas [251].

En lo relativo a su forma de obtención, y en la línea de otras formulaciones mencionadas anteriormente, después de la activación plasmática, el fibrinógeno polimeriza en fibrina, proceso simultáneo a la liberación de GF al medio. En el caso de la obtención de la formulación ePRGF, se permite que dicha polimerización suceda *ex vivo* y durante un mayor periodo de tiempo (cerca de 40 o 45 min a 37°C), de tal manera que la matriz de fibrina generada se compacte por completo eliminando cualquier resto de fibrinógeno libre y dejando un sobrenadante rico en GF. Este líquido resultante se filtrará posteriormente para garantizar la



eliminación completa de cualquier rastro de fibrinógeno y/o fibrina, así como de cualquier otro elemento que promueva la contaminación durante su almacenaje y uso (figura 18).



**Figura 18.** Esquema del proceso de obtención del ePRGF. Extracción sanguínea en tubos de 9ml con anticoagulante, centrifugación, fraccionamiento, activación, mantenimiento a 37°C, dispensación, rotulación de la cápsula porta-dispensadores, unidad de dispensación de colirio.

De esta manera, las moléculas activas fundamentales, que son consideradas en este caso como los agentes terapéuticos de la tecnología, mantendrán sus propiedades físico-químicas y biológicas durante largos periodos de tiempo. Dichos agentes terapéuticos entre los que se encuentran los GF permiten el inicio de los procesos biológicos implicados en la regeneración una vez puestos en contacto en este caso con los tejidos oculares. Algunos de los principales GF que han demostrado tener un efecto sobre la regeneración de los tejidos de la superficie ocular se encuentran resumidos en la siguiente tabla (tabla 2):



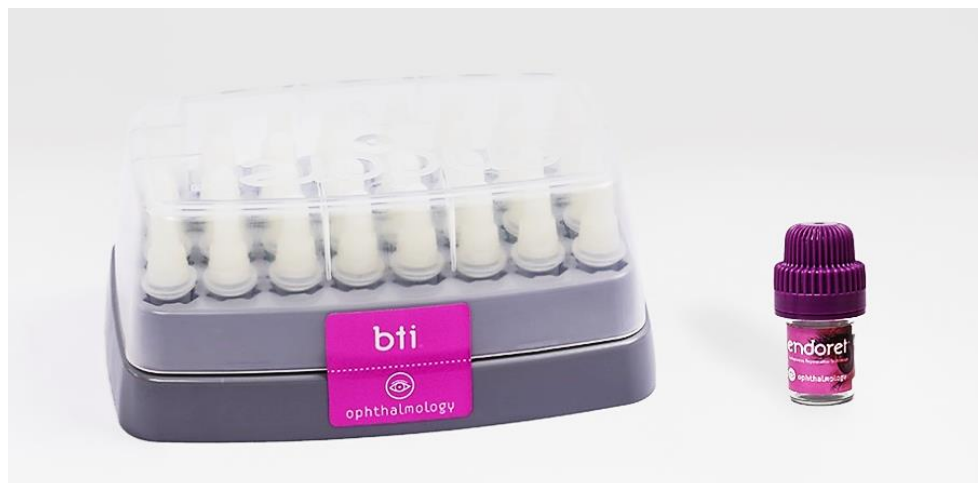	<b>Función biológica</b>
<b>IGF -1</b>	Favorece la proliferación y migración de células epiteliales y queratocitos
<b>VEGF</b>	Induce la proliferación y migración de células endoteliales (efecto angiogénico).
<b>FGF</b>	Favorece la proliferación de la mayoría de las células implicadas en la reparación tisular.
	Promueve la síntesis y contracción de la matriz extracelular.
	Favorece la migración de los queratocitos y cel. endoteliales
	Disminuye la expresión de TGF-b
<b>EGF</b>	Favorece la proliferación y migración de células epiteliales y fibroblastos.
	Promueve la síntesis de fibronectina.
	Disminuye efecto de los marcadores de la diferenciación
<b>HGF</b>	Favorece la proliferación y migración de células epiteliales.
	Inhibe la diferenciación terminal de células epiteliales.
	Favorece la migración y proliferación de fibroblastos y células inflamatorias, así como la producción de fibronectina.
	Favorece la migración de células epiteliales en presencia de fibronectina.
	Induce la migración de células endoteliales corneales.
<b>NGF</b>	Favorece la proliferación y diferenciación de células epiteliales.
	Promueve la expresión de TGF-b
	Favorece la angiogénesis
<b>HGF</b>	Favorece la proliferación y migración de células epiteliales y queratocitos
<b>KGF</b>	Favorece la proliferación de células limbares
<b>TGF-b</b>	Favorece la proliferación y migración y diferenciación de queratocitos.
	Regula la proliferación de PDGF
	Favorece la síntesis de matriz extra celular

**Tabla 2.** Algunos de los principales GF que han demostrado tener un efecto sobre la regeneración de los tejidos de la superficie ocular. Adaptado de [151, 252, 253].

El ePRGF se entregará al paciente en un formato de gradilla precintada que contiene 32 dispensadores los cuales, al igual que sucede con el protocolo de obtención, cumple las normas descritas en la Farmacopea Europea, haciendo de esta una formulación reproducible y segura (figura 19) [254]. Y aunque el uso de conservantes en los colirios convencionales es una práctica

habitual debido a la posibilidad de contaminación en contacto con el ambiente durante las instilaciones, en el caso del ePRGF se evita la incorporación de dichos agentes tanto por mantener su carácter autólogo, como debido a la posible toxicidad que, según la literatura existente, éstos podrían tener sobre la superficie ocular [255].

Por este motivo, uno de los aspectos más relevantes a la hora de desarrollar cualquier tratamiento que implique una dispensación domiciliaria es asegurar la estabilidad y ausencia de contaminación durante toda la pauta de tratamiento. En lo que respecta a la seguridad, el hecho de que un derivado hemático deba ser almacenado por el paciente, genera una cierta preocupación sobre la posible contaminación relacionada con un uso a largo plazo del producto y de los propios dispensadores [256, 257]. A su ya demostrada actividad bacteriostática de 4 horas durante su aplicación clínica (o en este caso durante el protocolo de obtención) [226], estudios posteriores demuestran la ausencia de contaminación durante el almacenamiento y uso del ePRGF en diferentes períodos de tiempo manteniendo a su vez la integridad de los principales GF, de tal forma que conserven intacto su potencial terapéutico [191, 195]. Es por ello que actualmente ePRGF (figura 19) puede ser congelado hasta 12 meses y usado hasta 7 días para su uso incluso a temperatura ambiente, y además realizarse un ciclo de congelación/descongelación/recongelación para situaciones excepcionales como viajes [254, 258].



**Figura 19.** Imagen de la gradilla que contiene 32 dispensadores de colirio, así como de la cápsula porta-dispensadores para su uso diario.

En lo que respecta a la actividad biológica del ePRGF, Anitua et al. publicaron varios estudios *in vitro* e *in vivo* sobre las propiedades del PRGF útil para el manejo de defectos de la superficie ocular. Uno de los hallazgos más relevantes para el manejo de defectos oculares en el año 2011, fue la capacidad del PRGF para evitar la fibrosis. Por lo tanto, esta propiedad se agregó a las

propiedades de proliferación y migración celular previamente conocidas del PRGF. La inhibición de la diferenciación de miofibroblastos inducida por TGF- $\beta$  1 fue uno de los resultados clave de este trabajo *in vitro* en queratocitos y fibroblastos conjuntivales [173]. Posteriormente, en un estudio de modelos animales realizado en 2013 se observó que el ePRGF estimula la cicatrización de heridas en la córnea y reduce la formación de haze corneal después de la cirugía PRK [216].

Con el fin de evaluar estos hallazgos en comparación con otros derivados de la sangre como el SA, se llevaron a cabo varios otros estudios en los años siguientes. Freire et al. informaron en 2012 que el ePRGF mejora la proliferación de células epiteliales corneales (HCE) en comparación con SA y PRP. Este trabajo atribuye esta diferencia al hecho de que la degranulación plaquetaria puede desempeñar un papel crítico en el enriquecimiento de la formulación de ePRGF en GF y otras proteínas activas. También se observó que la expresión de ciertos genes implicados en la comunicación y diferenciación celular estaba regulada al alza por el ePRGF y que, en comparación con el SA, el ePRGF mejoraba la actividad biológica de la HCE [259]. Dos años más tarde, se publicó un estudio comparativo *in vitro* e *in vivo* similar que comparaba las capacidades de estos tres derivados sanguíneos en la cicatrización de heridas corneales [260]. Los resultados indicaron que los tres derivados sanguíneos se comportaron de manera diferente, siendo el ePRGF quien produjo la mayor disminución *in vivo* en el tamaño de la herida. En consecuencia, también se destacó el hecho de que el proceso de fabricación de los derivados sanguíneos puede modular la eficacia del producto final.

Además, y siguiendo hallazgos previos, Anitua et al. (2015) compararon ePRGF y AS no solo en sus capacidades regenerativas, sino también en sus propiedades inhibitorias de la fibrosis. [187] Los resultados obtenidos indican que el ePRGF ejerce mejores resultados biológicos al minimizar la formación de cicatrices en comparación con el SA.

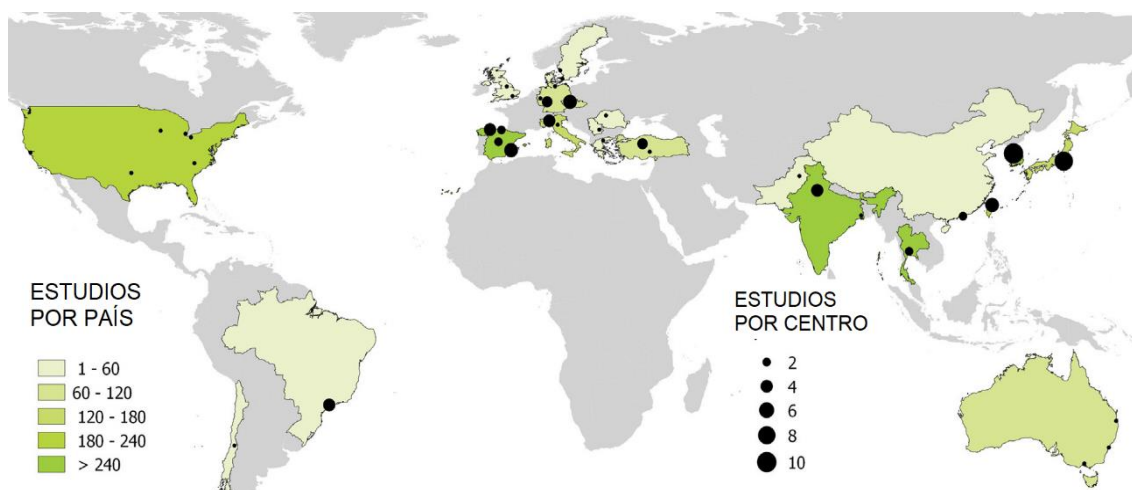
### **5.1. Principales usos de PRGF en oftalmología**

La gran popularidad de los derivados hemáticos en otras áreas de la medicina ha promovido que el creciente interés en el estudio de sus usos en oftalmología no sea una excepción. Además, la composición del suero sanguíneo es muy similar a la de la lágrima en términos de osmolaridad y pH, así como de la mayoría de las proteínas relacionadas con la regeneración. Tanto el suero sanguíneo como la lágrima tienen concentraciones similares en agentes como EGF, vitamina A,

TGF- $\beta$ , fibronectina, SP, IGF-1 o NGF, lo cual hace de la sangre una materia prima que goza, a priori, de unas condiciones favorables para su uso en forma de colirio [62, 196, 261].

Aunque existen precedentes con el uso de sangre de otras especies animales diferentes (heterólogos) como los adhesivos de fibrina (donde se utiliza trombina bovina) o el suero fetal bovino, los dos grupos principales de tratamientos regenerativos basados en el uso de la sangre humana atendiendo a su origen serían los tratamientos alogénicos (sangre de otro individuo) o autólogos (sangre del propio individuo).

En una revisión bibliográfica llevada a cabo por Giannaccare, G., et al. se estima que hasta el año 2017 se han llevado a cabo 95 estudios clínicos sobre el uso de estas tecnologías basadas en el uso de la sangre para desordenes de la superficie ocular en 47 centros de 22 países diferentes siendo España uno de los más prolíficos [262].



**Figura 20.** Mapa por país y ubicación del estudio de las publicaciones revisadas por pares relacionadas colirios hemoderivados para el tratamiento de la enfermedad de la superficie ocular. El color del país se refiere al número de estudios por país ( $n = 22$  países en total), mientras que el tamaño del círculo al número de estudios para cada sitio ( $n = 47$  sitios totales). Adaptado de [262]

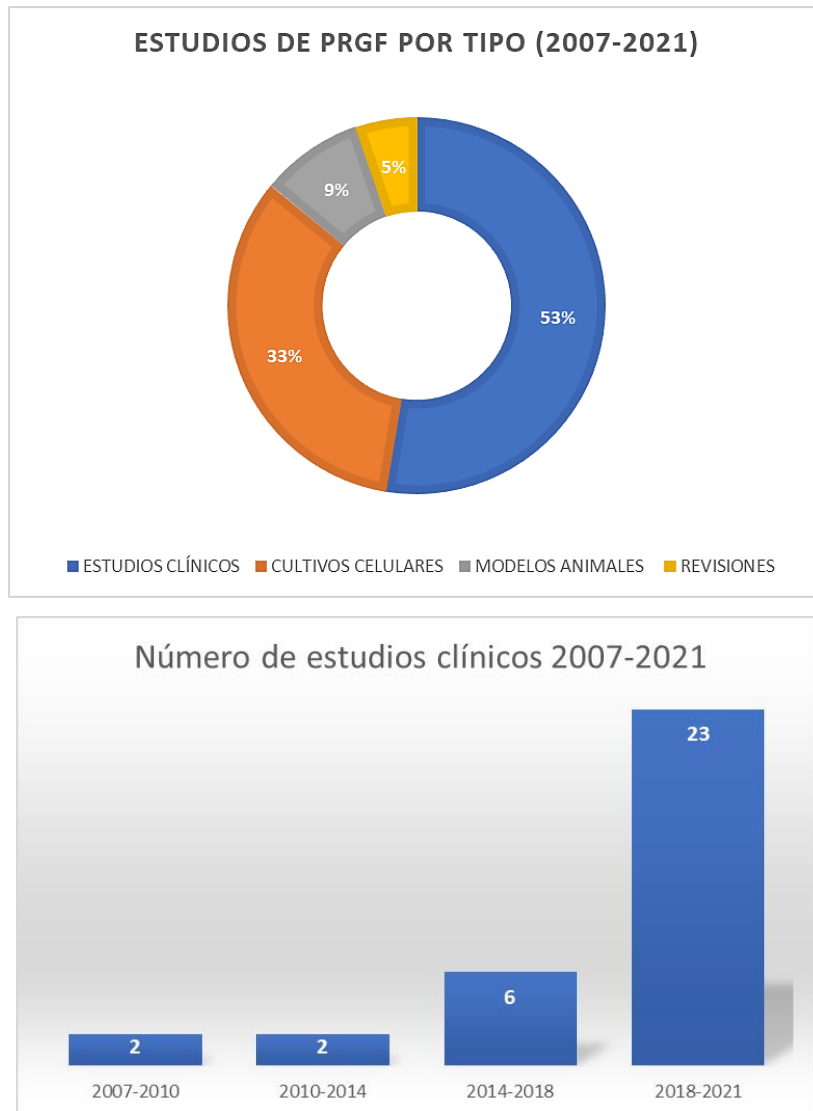
No obstante, la composición y el rendimiento clínico de los hemoderivados han ido cambiando con el tiempo, principalmente en relación con los diferentes aspectos de su elaboración, como la centrifugación, el tiempo de coagulación o la dilución [263]. Esta falta de estandarización durante la preparación ha dado lugar a resultados en ocasiones controvertidos y/o no concluyentes [166, 259, 260, 264, 265].

Por este motivo, y a medida que el uso de derivados sanguíneos en oftalmología se ha generalizado, se han publicado algunos artículos de revisión que comparan varios derivados

sanguíneos autólogos, coincidiendo todos ellos en la necesidad de alcanzar un consenso en su segmentación, características y usos [261, 265, 266].

Dado el alto grado de conocimiento previo de las propiedades biológicas del PRGF, su incursión en el ámbito de la oftalmología se ha producido de una manera ágil y con resultados muy satisfactorios. Su uso surge, por tanto, como alternativa para aquellos pacientes con enfermedades y síndromes de difícil manejo, que no responden a terapias convencionales o incluso a terapias regenerativas de diversa índole. Algunas de estas terapias como el suero autólogo o el trasplante de membrana amniótica presentan en ocasiones carencias logísticas o resultados poco satisfactorios que defienden la búsqueda de alternativas terapéuticas [196, 267, 268].

Aunque cada vez se amplían más sus indicaciones, los principales usos del PRGF en el ámbito de la oftalmología tienen principalmente que ver con la resolución de los problemas asociados a defectos de la superficie ocular y el EOS. Por este motivo la formulación predominante en este campo de la medicina aún sigue siendo el ePRGF donde existe un creciente número de publicaciones tanto preclínicas como clínicas. Más concretamente, y tras su comercialización en el año 2015, el número de estudios clínicos ha crecido de manera particularmente rápida (figura), motivando que en los años 2015 y 2016 se publicaran sendas revisiones que desgranaban la evidencia científica del PRGF en oftalmología y señalaban algunas de las principales diferencias con otras formulaciones derivadas de la sangre [196, 269]. Desde entonces hasta ahora se ha multiplicado el número de nuevas publicaciones (figuras 21 y 22), por lo que desde el 2007 hasta el día de hoy ya es posible encontrar más de 50 artículos relacionadas con el PRGF en oftalmología [270]. En las publicaciones más recientes se destacan hallazgos y nuevas aplicaciones que, a su vez, pueden abrir el camino hacia futuros desarrollos en el campo de la oftalmología.



**Figuras 21 y 22.** Estudios publicados entre 2007 y 2021 por tipo y por franjas temporales. Adaptadas de [270]

Muchas de las variables que actualmente se analizan en los diferentes estudios clínicos sobre el uso de PRGF en oftalmología tienden a ser comunes, estando muchas de ellas principalmente relacionadas con aspectos como la calidad de la superficie ocular y la lágrima, el tiempo de resolución del problema fruto del estudio, el dolor, la agudeza visual o la presión intraocular. Un listado que englobaría las variables más comúnmente utilizadas en este tipo de estudios sería el mostrado a continuación (tabla 3) [271, 272]:



<b>VAS (Visual Analogic Scale)</b>
La "Escala Visual Analógica" es una escala validada, que expresa el dolor como síntoma (frecuencia e intensidad), en un valor numérico subjetivo que oscila entre 0-10.
<b>BCVA (Best Corrected Visual Acuity)</b>
Es la agudeza visual medida mediante optotipos y que se consigue con la corrección de los errores refractivos (uso de gafas o lentes de contacto).
<b>OSDI (Ocular Surface Disease Index)</b>
Cuestionario de 12 puntos validado para la evaluación de los síntomas de irritación ocular relacionados con la enfermedad del ojo seco y su impacto en la función visual. La puntuación oscila entre 0 y 100 puntos.
<b>TBUT (Tear Break Up Time)</b>
Es una prueba que mide la estabilidad de la película lagrimal. Para ello se utiliza fluoresceína en forma de colirio instilado en el fondo de saco inferior y se examina con la luz de azul cobalto en la lámpara de hendidura, la medición corresponde al tiempo (segundos) en el que aparece la primera mancha seca en la córnea después de un parpadeo completo.
<b>Test de Schirmer</b>
Es una prueba que evalúa el volumen de producción de lágrimas, especialmente en la enfermedad del ojo seco. Se utiliza una tira de papel de filtro de 5mm x 30mm marcada en milímetros y se cuantifican los milímetros en los que la lágrima impregna el papel tras 5 minutos.
<b>SDEQ (Score Dry Eye Questionnaires)</b>
Usado la diagnosis de la enfermedad de ojo seco y para cuantificar su nivel de gravedad. El cuestionario evalúa semanalmente diversos aspectos relacionados con los síntomas del ojo seco como el grado y frecuencia de irritación ocular, el uso de lágrimas artificiales o sequedad en otras mucosas del cuerpo.
<b>Escala de Oxford</b>
Determina, mediante tinción con fluoresceína y lámpara de hendidura, el grado de desepitelización de la superficie ocular. El grado de afectación de la superficie corneal de cada ojo se clasifica en una escala de 0 a 5.
<b>IOP (Intra Ocular Pressure)</b>
Hace referencia a la presión que ejercen los fluidos dentro del ojo. Se mide mediante tonometría y los valores normales oscilan entre 10 y 21 mmHg.

**Tabla 3.** Principales variables presentes en las publicaciones de PRGF. Adaptada de [271, 272]

### 5.1.1. ePRGF para DEPs

El primer caso reportado del uso del ePRGF en oftalmología data del año 2007 y su finalidad fue la de lograr la resolución de un DEP tras una cirugía laser de corrección de ametropía (LASIK). Este "case report" sobre el uso de la formulación ePRGF fue publicado por Rocha et al. [273]. Tras su publicación pareció hacerse patente que uno de los primeros usos del PRGF en el campo oftálmico iba a tener que ver con promover la cicatrización en aquellos defectos de la superficie ocular que eran refractarios a tratamientos previos como los corticoides tópicos, la ciclosporina A, el SA o el trasplante de MA. De hecho, unos años más tarde en el mismo centro clínico otro estudio relacionado fue realizado por López-Plandolit et al. en 2010 en 18 pacientes con defectos epiteliales persistentes (DEP), siendo el primer estudio clínico que utilizó ePRGF en oftalmología [274]. En este estudio, que logró una tasa de éxito del 85 %, el criterio de inclusión fue no mostrar ninguna mejoría previa a ningún otro tratamiento médico y/o quirúrgico como esteroides tópicos, SA o MA.

En años posteriores, el uso de PRGF en defectos corneales ha ido en franco aumento, especialmente en casos refractarios a otros tratamientos o con mal pronóstico. Un buen ejemplo es un caso reportado por Guarnieri et al. en el que el alto riesgo de fracaso de cualquier opción quirúrgica apoyó el uso de ePRGF en un paciente que padecía un cáncer de pulmón y estaba bajo tratamiento con erlotinib [275]. Colateralmente, se observó un daño corneal de rápida progresión y fue refractario al tratamiento convencional persistiendo un adelgazamiento del estroma que podría dar lugar a una perforación corneal inminente. Con el fin de evitar una queratoplastia, se prescribió ePRGF dando como resultado la resolución de la úlcera y la continuidad de los efectos después de un seguimiento de un año. Además, Sanchez-Avila et al. publicaron en 2018 un estudio retrospectivo de 31 pacientes con queratitis neurotrófica tipo 2 y 3 tratados con ePRGF [276], siendo la respuesta previa a los tratamientos convencionales (incluidos el SA, los corticosteroides y la ciclosporina) deficiente. De nuevo la resolución completa del defecto se logró en el 97,4% de los casos, mostrando una reducción estadísticamente significativa ( $p < 0,05$ ) en la OSDI (60,9%), en la frecuencia (59,9%) y la gravedad (57,0%) de VAS, así como una mejoría en BCVA (52,8%).

### 5.1.2. ePRGF para EOS

En lo que respecta al uso de ePRGF para EOS, López Plandolit et al. fueron el primer grupo en evaluar la eficacia de ePRGF para el tratamiento de EOS moderado/grave en 16 pacientes en 2011 [277]. Los resultados se midieron mediante el cuestionario de puntuación de EOS (SDEQ) y mostraron una mejoría estadísticamente significativa. Además, la cuantificación de los GF mediante técnicas inmunológicas mostró que el ePRGF está altamente enriquecido en GF. Pocos años después, Merayo-Llodes et al. publicaron dos estudios sobre el uso de ePRGF en EOS evaporativo [278] y los trastornos de la superficie ocular refractarios a los tratamientos convencionales [267]. En el primero de ellos, se evaluó un total de 83 pacientes con EOS evaporativo (156 ojos) demostrándose una reducción significativa ( $p < 0,05$ ) en OSDI (38,2 %), BCVA (27,4 %), las VAS en frecuencia (32 %) y gravedad (34 %) Schirmer (177,5 %). En el caso de los pacientes refractarios a los tratamientos convencionales incluyendo SA y/o ciclosporina, más del 60% de los 41 pacientes padecían EOS de cualquier tipo. Una vez más, la mejora fue significativa en la escala OSDI (39,27%), frecuencia de VAS (38,9%) y gravedad (40,3%), y BCVA (54,86%). Estos resultados guardan relación con los mayores efectos proliferativos, antiinflamatorios y antifibróticos en comparación con SA reportados de manera preclínica [194]. Además, el progreso del EOS después de la cirugía LASIK tratada con ePRGF también ha sido

estudiado por Sanchez-Avila et al. (2018) en 42 pacientes, obteniéndose de nuevo resultados clínicamente relevantes en OSDI, VAS y test de Schirmer [279].

Recientemente, Gea Navarrete et al. (2020) publicaron un trabajo evaluando la efectividad y la seguridad del ePRGF, la satisfacción percibida en pacientes con EOS con diferentes patologías, así como la evaluación de la relación coste-efectividad se compara con el SA. Los 24 pacientes (100%) informaron de mejoría en el Cuestionario de Ojo Seco (DEQ), [280] el 75% mostró mejoría clínica y no se informaron de efectos adversos. Por esta razón, los autores consideraron que, a pesar de la diferencia de costos entre ePRGF y AS, los mejores resultados respaldan la actualización del tratamiento.

### **5.1.3. Otros usos del ePRGF**

En menor medida y como prueba de concepto diversas formulaciones de PRGF también han sido utilizadas como coadyuvante a otros tratamientos como los agentes regeneradores de la matriz extracelular (RGTA) para defectos corneales [281], asociado a injertos dermo-grasos en cirugía reconstructiva [282] o a anillos intraestromales (ICRS) [283] mostrando en todos ellos buena tolerancia y seguridad sirviendo como un coadyuvante que acelera el proceso de regeneración al tiempo que limita la formación de fibrosis y la inflamación.

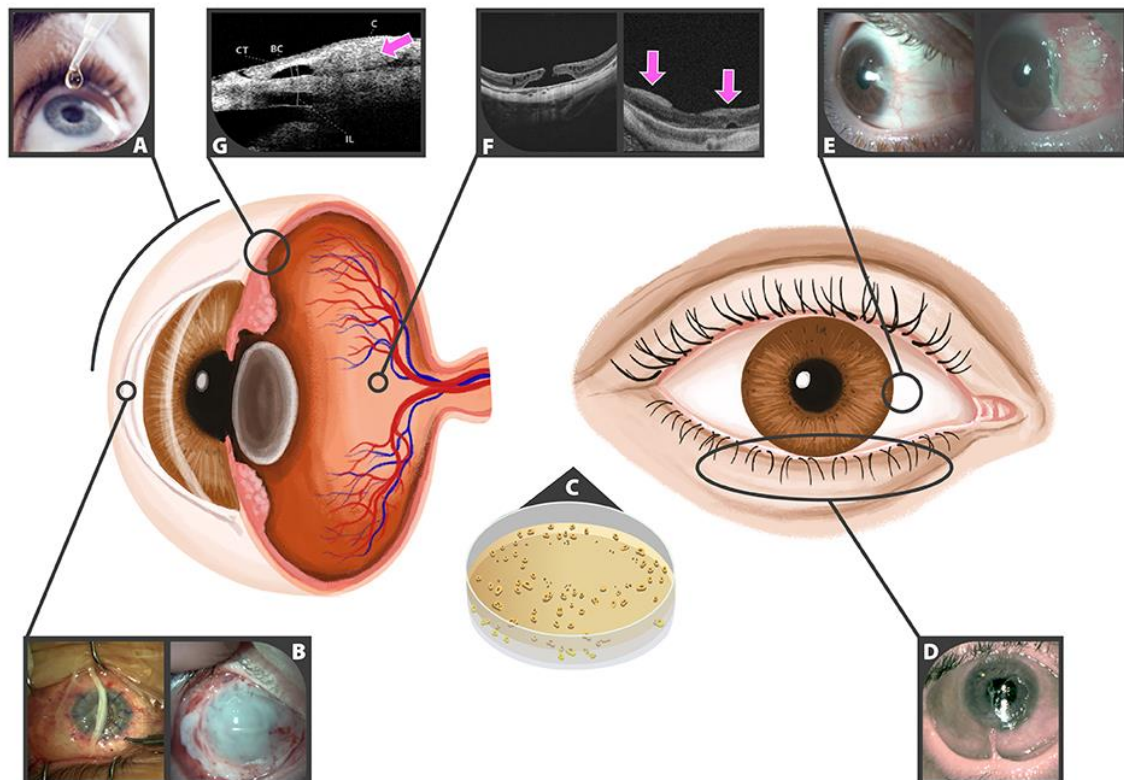
## **5.2. Avances en el uso del PRGF en oftalmología**

Del mismo modo que el uso del ePRGF ofrece una alternativa a terapias convencionales o incluso al SA, terapias alogénicas como el trasplante de MA también se han visto en ocasiones sustituidas por el uso del PRGF. A las propiedades regenerativas del colirio se le sumarían en segunda instancia las formulaciones de fibrina ya existentes como iPRGF, cPRGF y mPRGF que podrían complementar al ePRGF, poniendo al alcance de los facultativos la utilización de fibrina autóloga en sus cirugías oculares. Estas formulaciones añaden a las propiedades regenerativas de la terapia, un soporte físico que ha demostrado ayudar a la migración, adhesión y proliferación celular [94, 159, 199, 284]. Aun así, esto no es óbice para que, fruto de una creciente necesidad de optimizar y personalizar aún más los tratamientos, nuevos desarrollos y formulaciones concretamente diseñados para el campo de la oftalmología sigan viendo la luz con el fin de obtener una mayor versatilidad que de paso a unos mejores resultados clínicos o una mejor adherencia al tratamiento.

Dos de los principales avances que han visto la luz tras la estandarización del uso de ePRGF en oftalmología, son: i) explorar nuevos usos de las formulaciones de fibrina de PRGF y ii) desarrollar posibles nuevas indicaciones para el uso de una nueva formulación inmunológicamente optimizada llamada “immunosafe PRGF eye drops” (is-ePRGF).

En el caso de la mPRGF, aunque su uso se considera aún muy limitado, existe evidencia retrospectiva en su aplicación en algunas cirugías de la superficie ocular como queratoplastias o úlceras corneales [285, 286]. Por otro lado, el potencial antifibrótico del PRGF ha promovido incluso su uso en ciertas cirugías de glaucoma como prueba de concepto para disminuir un posible fracaso quirúrgico asociado a la fibrosis post-quirúrgica [287].

El uso en oftalmología de este número de formulaciones versátiles ha abierto el abanico de posibilidades a aplicarlas con diferentes usos terapéuticos, más allá de los se han considerado habituales durante décadas para los derivados hemáticos. Este concepto de versatilidad, nos aleja por tanto del uso de colirio como única vía de administración, y sienta las bases para posteriores desarrollos y nuevas indicaciones que ayuden en el manejo de muy diversas patologías oculares (figura 23).

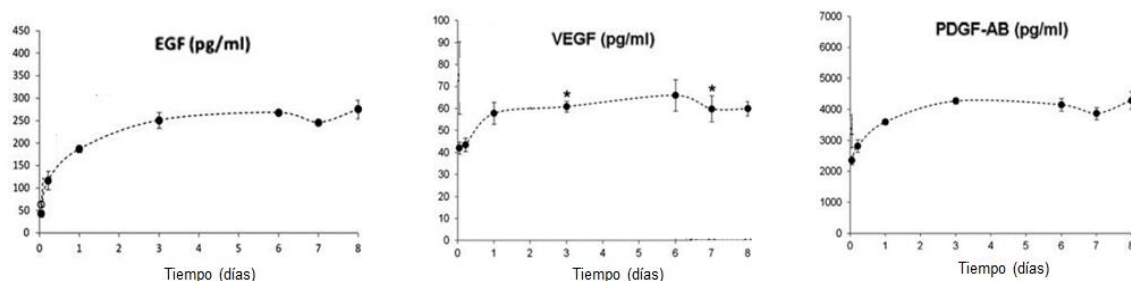


**Figura 23.** Diferentes usos de las formulaciones de PRGF. A. Tratamiento tópico para los trastornos de la superficie ocular B. Cirugías relacionadas con la córnea C. Cultivo celular/conservación de injertos D. Defectos en tejido periocular (ej. CC) o cirugía reconstructiva (ej. Injertos dermograsos) E. Cirugía de pterigion F. Cirugía de glaucoma G. Cirugía de agujero macular. (Adaptado de [270]).

### 5.2.1. Formulaciones de fibrina de PRGF

Las formulaciones iPRGF, cPRGF y mPRGF tienen como factor común la formación de fibrina como uno de los elementos clave del tratamiento. Esta fibrina proporciona unas características mecánicas actuando a modo de soporte además de promover una liberación sostenida de GF (figura 24) [199]. Estas dos características tienen como finalidad principal ayudar a la correcta regeneración de los tejidos, y por tanto su aplicación quirúrgica ofrece claras ventajas como la facilidad de obtención o su carácter autólogo. Como añadido, mantiene intactas sus propiedades proliferativas, anti-inflamatorias, anti-bacterianas, y su carácter antifibrótico podría evitar complicaciones asociadas como la formación de “haze corneal”.

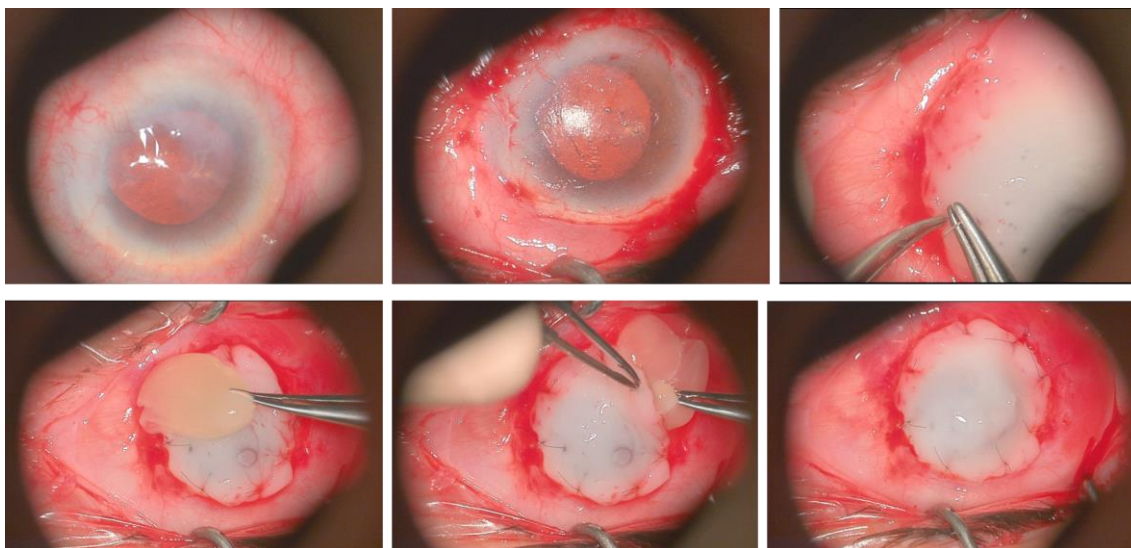
A pesar de que indudablemente la formulación cuyo uso está más extendido es ePRGF, el uso de las formulaciones quirúrgicas está ganando en relevancia en los últimos años. La formulación mPRGF se ha usado como coadyuvante principalmente en cirugías de la superficie ocular de manera análoga a las indicaciones descritas para la utilización de la MA [285-287] ofreciendo buenos resultados en tiempos de re-epitelización, BCVA o VAS en cirugías de la superficie ocular como trasplantes corneales o úlceras.



**Figura 24.** Medición mediante técnica ELISA (ensayo por inmunoabsorción ligado a enzimas) de la liberación sostenida de algunos GF por parte de la membrana de fibrina de PRGF durante 8 días. Adaptación de [199].

Por su parte, la formulación cPRGF ha demostrado de forma preliminar buenos resultados asociados a la cirugía filtrante de glaucoma, que se basa en la creación de un espacio subconjuntival que permite un drenaje del humor acuoso [288] y donde la fibrosis post operatoria es una de las principales causas de fracaso [38], razón por la que estos pacientes reciben tratamientos antifibróticos como la mitomicina C o el 5-fluorouracilo [39]. Rodríguez-Agirretxe et al. utilizaron esta formulación en el espacio subconjuntival para 10 pacientes a los que se les realizó una esclerectomía profunda no penetrante. No se utilizó tratamiento antifibrótico alguno y no se reportó en los 2 años de seguimiento signos de fibrosis, a la vez que se mantuvo estabilidad tanto en la ampolla de filtración como en el control de la PIO [287].

Y es que, actualmente, el uso tanto individual como combinado de las diferentes formulaciones de fibrina durante las cirugías de superficie ocular, podría permitir diversas aproximaciones que aprovechen sus propiedades biofísicas (figura 25).



**Figura 25.** Ejemplo de uso combinado de mPRGF y cPRGF. Insuficiencia límbica total a la que se le realiza una queratectomía superficial para eliminar el pannus fibrovascular. Posteriormente se sutura la mPRGF que ha sido cortada con una forma redondeada creando un "bolsillo de fibrina". Introducción de cPRGF en el espacio mPRGF-córnea. Sutura total del "bolsillo". Imagen cedida por el Dr. Víctor Pérez (Bascom Palmer Eye Inst. Miami USA).

Más recientemente se ha descrito el uso de las formulaciones mPRGF e iPRGF en cirugía de agujero macular tras realizar una vitrectomía pars plana con pelado de la membrana limitante interna [289-291]. Sanchez-Avila et al. reportaron un caso de agujero macular recurrente (ya operado) donde se colocó un mPRGF de 100  $\mu$  m de espesor a través de un trocar. Se observó el cierre completo del agujero macular después de 2 meses, así como con mejora de la agudeza visual. Además, estos resultados se mantuvieron estables durante un seguimiento de 6 meses [290]. De igual forma, Arias et al. reportaron 2 casos similares donde se consiguieron cierres anatómicos completos y mejora de la agudeza visual con un seguimiento de 12 meses [289]. Mas recientemente, se describió el uso de iPRGF en 42 ojos altos miopes con agujeros maculares de gran tamaño de los cuales 31 eran intervenidos por primera vez y 11 recurrentes. En lugar de colocar el mPRGF, se usó iPRGF que al ser líquido permite que el coágulo de fibrina se forme "in situ" en cuestión de minutos formando un tapón. Tras el seguimiento a un año se reportaron resultados de cierre del 90% para ambos grupos en tiempos similares a los conseguidos en los estudios previos, así como grandes mejoras en la agudeza visual [291]. Años atrás otros grupos trataron de utilizar otros derivados hemáticos como los concentrados plaquetarios autólogos.



Estos protocolos que se basan en doble centrifugación y requieren de altos volúmenes de sangre, carecían de una clara estandarización y mostraron resultados poco predecibles [49, 292].

El uso de mPRGF en cultivos celulares también ha sido evaluado por diferentes grupos. Y es que existen buenos resultados observados con el uso de ePRGF, como aquellos reportados por Echevarría et al. en cultivos de queratocitos y modelos in vivo de cierre de úlceras corneales, la reparación de la lesión estromal y viabilidad de las células madre limbares [210]. Riestra et al. publicaron sin embargo un método para la expansión ex vivo de células progenitoras epiteliales limbares humanas (LEPC) que incluía el uso tanto de ePRGF como medio de cultivo, así como mPRGF como soporte. En este estudio, el grupo de PRGF mostró un mayor número de células y una mayor área de crecimiento, así como una mayor capacidad para mantener el estado indiferenciado de las células limbares [211]. Sánchez-Ávila et al. reportaron el uso de mPRGF en quemaduras químicas en un modelo animal, dando como resultado la restauración de la superficie corneal tras el cultivo de LEPCs sobre mPRGF [293]. Este proceso se ha estandarizado exitosamente dentro del ámbito de las terapias avanzadas cumpliendo con los estándares regulatorios de buenas prácticas de fabricación (GMPs) [294].

Sin embargo, la evidencia clínica generada con el uso de las formulaciones de fibrina de PRGF patologías oculares es aún limitada, especialmente si se compara con la formulación ePRGF. Por este motivo, un mayor número de estudios que evalúen la eficacia y seguridad de esta tecnología, así como sus resultados comparados con otras terapias serían altamente deseables.

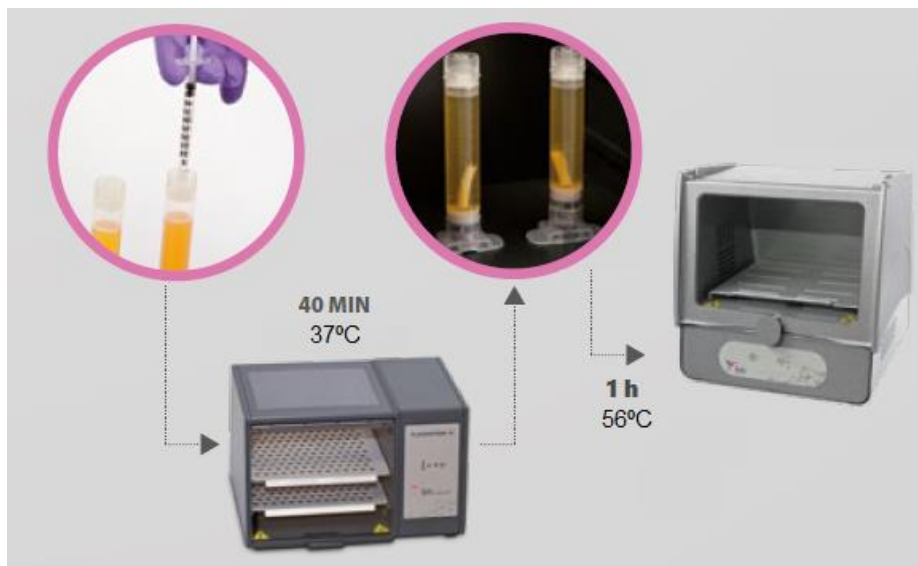
### **5.2.2. Tratamiento Inmunosafe PRGF**

Algunas de las enfermedades de la superficie ocular que presentan más complicaciones tanto durante el diagnóstico como en el manejo de sus manifestaciones clínicas son las enfermedades relacionadas con el sistema inmunológico, especialmente aquellas que muestran un daño del tejido sano y neoformación cicatricial. En estos casos, la inflamación y la fibrosis son dos de los aspectos clave que desencadenan una respuesta fisiológica aguda y que puede conducir a la inflamación crónica y formación de cicatrices. Esto puede derivar en ceguera como resultado de queratitis, defectos epiteliales persistentes, penfigoide ocular o insuficiencia límbica [10].

El uso de ePRGF para estos diversos trastornos de la superficie ocular como el EOS o la queratitis ya se han reportado previamente en pacientes con SS o artritis reumatoide [267]. Aun así, en

ocasiones, y debido a estos problemas relacionados con el sistema inmune, el paciente desarrolla un rechazo a su tratamiento autólogo. Para este tipo de pacientes se ha llevado a cabo un desarrollo que minimice los posibles rechazos de esta terapia.

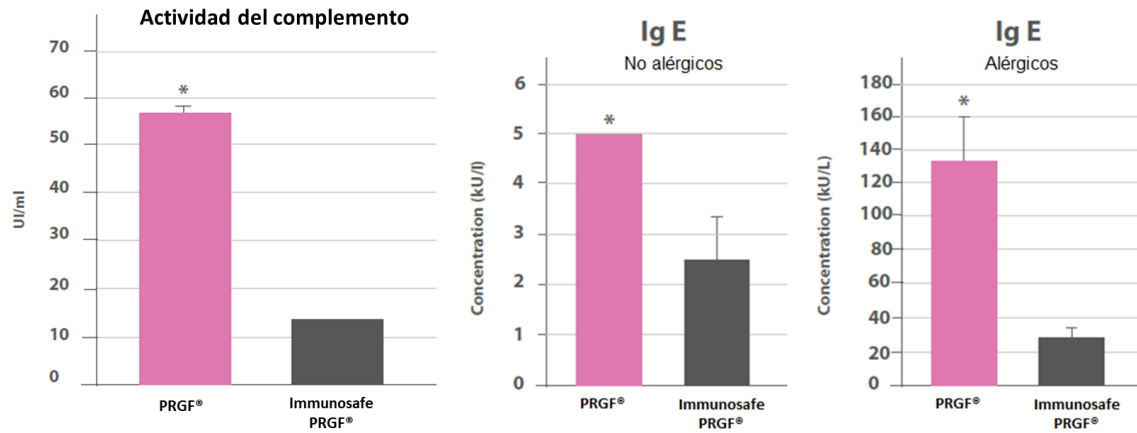
La hipótesis es que el calor podría inactivar el sistema de complemento presente en el ePRGF, así como reducir la cantidad de determinadas inmunoglobulinas. Ward, demostró en 1979 una drástica reducción de la viabilidad de microorganismos y virus a 60°C [295]. Triglia y Linscott por su parte, demostraron en 1980 que algunos componentes del complemento (C1, C2, C7 y C8) eran termolábiles a 56°C [296]. Sin embargo, la inactivación por calor podría tener efectos desnaturalizantes sobre el suero y las proteínas presentes en el plasma [297]. Por este motivo, el tratamiento denominado colirio immunosafe PRGF (is-ePRGF), añade un paso de calentamiento adicional de 56 °C durante 1 hora al protocolo de obtención de PRGF anterior (figura 26).



**Figura 26.** Esquema del tratamiento immunosafe como paso añadido tras la activación del PRGF para la obtención de la formulación ePRGF.

En un estudio in vitro se realizó la cuantificación de varias proteínas implicadas en la resolución de defectos corneales, inmunoglobulinas G, M y E. De igual forma se evaluó la integridad funcional del sistema del complemento. Por último y con el fin de evaluar la capacidad proliferativa, se compararon ePRGF e is-ePRGF en queratocitos, células epiteliales corneales y fibroblastos conjuntivales. Se concluyó que is-ePRGF mantuvo la integridad de la mayoría de los GF evaluados. Del mismo modo redujo drásticamente el contenido de IgE (en un 50% en el caso de donantes no alérgicos y en un 75% en el caso de los alérgicos) así como la actividad del

complemento (figura 27). En cuanto a la tasa de proliferación y migración en cultivos celulares, is-ePRGF demostró un aumento significativo, hecho que respalda la actividad biológica de PRGF en las células de la superficie ocular [193].



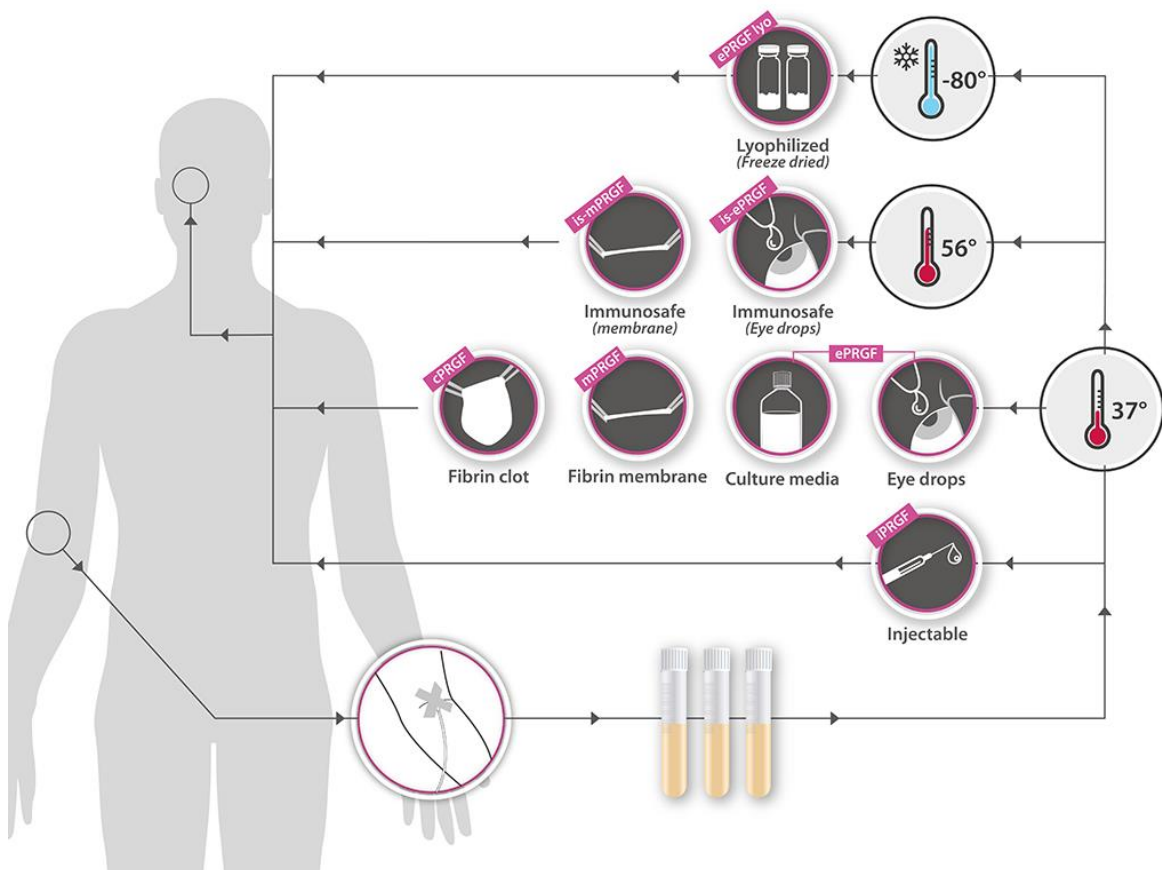
**Figura 27.** Actividad del complemento determinada mediante kit comercial (CH50 assay kit). Niveles de Ig E medidos mediante kit comercial (particle-enhanced turbidimetric immunoassay (PETIA)). Adaptado de [193].

Existen además de manera preliminar algunos estudios relativos al uso is-ePRGF en pacientes con EOS asociado a enfermedades relacionadas con el sistema inmune como SS y GVHD [298, 299]. Estudios *in vitro* de is-ePRGF en muestras de pacientes con GVHD respaldan estos buenos resultados en cultivos celulares inducidos por IL-1b y TNF $\alpha$  a un ambiente proinflamatorio. Dichos cultivos mostraron una respuesta inflamatoria más baja en comparación con la SA medida a través de marcadores de inflamación ICAM-1 y COX-2 [194].

El desarrollo de la formulación is-ePRGF ha dado además paso a un reciente avance basado en combinar la obtención de una membrana de fibrina que incorporara las ventajas del is-ePRGF (figura 28). De nuevo, mediante el tratamiento extra de calor a 56 °C, se preserva el contenido de la mayoría de los GF involucrados en la regeneración corneal al tiempo que se reduce drásticamente el contenido de IgE y la actividad del complemento. Al igual que sucede con el is-ePRGF, no se encontraron diferencias significativas en la actividad biológica de los fenotipos celulares evaluados. Además, en este caso el denominado is-mPRGF, conserva las características morfológicas y físicas de la malla de fibrina, tal y como muestra la evaluación por microscopía electrónica de barrido, análisis histológico y técnicas de inmunofluorescencia [192]. En conclusión, a las ventajas a nivel inmunológico, se le suma la posibilidad de usar una membrana de fibrina que preservaría sus características morfológicas y físicas. Esta tecnología, aunque no cuenta aún con evidencia clínica reportada, podría ofrecer a aquellas aproximaciones

quirúrgicas con complicaciones autoinmunes asociadas, ventajas tanto como soporte celular como a nivel inmunológico.

Estas nuevas formulaciones y desarrollos completarían el conjunto de opciones ya disponibles con la tecnología PRGF que, derivadas de una única extracción sanguínea ofrecen una gran versatilidad para adecuar cada tratamiento a las necesidades tanto posológicas como logísticas del paciente a tratar.



**Figura 28.** Esquema de la obtención de las diferentes formulaciones de la tecnología PRGF usadas en oftalmología. iPRGF: Inmediatamente tras su activación, el PRGF permanece líquido durante unos 5-8 minutos y se puede inyectar justo antes de la polimerización de la fibrina a fin de que esta se forme en el tejido. cPRGF y mPRGF: El plasma se activa y se mantiene a 37 °C durante 10-20 min donde la polimerización del fibrinógeno logra una consistencia tipo gel (cPRGF) que es más lábil, pero tiene mayor cantidad de sobrenadante que actúa como reservorio de factores de crecimiento una vez aplicado al tejido. La formulación mPRGF se formará tras la completa retracción de la fibrina. Esta membrana formada será elástica y resistente debido a sus características acelulares pudiéndose pegar o coser. ePRGF: Manteniendo el plasma a 37°C ex vivo después de la activación, se producirá una retracción completa después de 40-45 min permitiendo una liberación completa de este rico en sobrenadante de factor de crecimiento. Luego, este líquido se filtra obteniendo la formulación de ePRGF que será posteriormente alicuotada. is-ePRGF: Incubación de ePRGF a 56°C durante 60 min. Esta formulación inactivará la actividad del complemento y disminuirá los niveles de inmunoglobulina E. Iyo-ePRGF: Resultante de un proceso de liofilización a la formulación ePRGF. Permite el almacenamiento a temperatura ambiente en lugar de congelada sin disminuir sus propiedades regenerativas. Adaptado de [270].

Como se ha discutido con anterioridad, la actual coyuntura en lo relativo al aumento de la esperanza de vida hace que determinadas patologías oculares, se requieran tratamientos farmacológicos y procedimientos que permitan una mayor calidad de vida y un menor número

de efectos adversos. La resolución de los trastornos oculares cada vez va más encaminado a abordajes que permitan una restauración de la funcionalidad de un órgano tan importante como es el ojo, por lo que el concepto de regeneración se ha abierto paso con fuerza no sólo en el ámbito de la oftalmología, sino en la medicina en general. Existe un gran número de patologías donde los actuales tratamientos cuentan con un amplio margen de mejora en lo relativo a su seguridad y eficacia (especialmente en aquellos casos refractarios a los denominados “tratamientos habituales”). Por este motivo el avance de las terapias regenerativas con base biológica y evolutiva, como es el caso del PRGF, y que mimeticen el proceso endógeno de regeneración y minimicen los efectos adversos, está permitiendo un gran número de nuevos desarrollos en los últimos años. De entre estas soluciones terapéuticas, aquellas derivadas del uso de la sangre, resultan especialmente relevantes por los buenos resultados obtenidos, su facilidad de uso y su elevado perfil de seguridad. Y aunque con ciertas excepciones, parece evidente que la estandarización de dichos procesos es un elemento clave para avanzar en su investigación traslacional y futuros desarrollos.

The background features a complex network of white, branching lines that resemble a root system or a neural network. The lines are set against a gradient background that transitions from a warm orange at the top to a teal at the bottom. The overall aesthetic is clean and modern.

# JUSTIFICACIÓN





El punto de partida en lo que respecta al uso de la sangre y sus componentes con fines médicos se establece hace ya siglos. Sin embargo, y especialmente en las últimas décadas, este uso ha sufrido una continua evolución en innumerables áreas de la medicina debido a los avances tecnológicos que permiten un mayor grado de conocimiento de sus componentes y propiedades biológicas. Más concretamente, y en un contexto donde la mayor esperanza de vida y una mejora en la calidad y cantidad de tratamientos disponibles, el papel de las denominadas terapias biológicas en general para la regeneración de los tejidos ha dado lugar a un creciente número de publicaciones que avalan su seguridad y eficacia. Aun así, la gran disparidad en cuanto a su contenido, perfil de seguridad o resultados clínicos, de los muchos derivados hemáticos desarrollados, dificulta en ocasiones un avance sólido hacia futuros desarrollos. Por este motivo, parece generalmente aceptada por la comunidad científica y médica una subyacente necesidad de promover un mayor esfuerzo investigador que establezca sus principales diferencias, así como criterios específicos de seguridad y eficacia.

Es por ello, que detenerse en ahondar en el análisis de la biología y funciones de la sangre o la evolución histórica del uso de hemoderivados en medicina, nos ayuda a contextualizar sus actuales usos en el campo de la oftalmología. El conocimiento de las principales características y diferencias de las diferentes tecnologías existentes, podría a su vez ayudar a establecer ciertas bases que faciliten la identificación diferencial de muchos de estos tratamientos, entre los que se encuentra la tecnología PRGF.

Ampliar el conocimiento en el uso de una de estas terapias como es el caso del PRGF, que cuenta con un protocolo de obtención estandarizado para su uso en oftalmología, evitará posibles sesgos en el planteamiento y posterior desarrollo de los trabajos experimentales. Estos trabajos, tienen además como premisa conocer y apoyarse en los resultados preclínicos y clínicos obtenidos por la tecnología PRGF en el pasado, para posteriormente optimizar el uso de sus formulaciones de cara a abordar nuevas indicaciones clínicas de difícil manejo. Este abordaje traslacional, que implica la participación activa en el proceso de optimización de dichas formulaciones con el fin de adecuarse a las necesidades de los pacientes tratados, así como el diseño de un proceso estandarizado para su posterior uso en el ámbito clínico, permite esperar un mayor grado de reproductibilidad de los resultados obtenidos. De este modo, el uso de las diferentes formulaciones de PRGF aportará datos significativos en aspectos tan relevantes como la fibrosis o la respuesta inmune y la inflamación, que son eventos fisiológicos especialmente relevantes en el desarrollo y cronicidad de varias patologías oculares.

Asumiendo lo anterior, es pertinente el desarrollo de un trabajo de tesis doctoral en esta materia y queda asimismo acreditado que este trabajo es inédito. En él se aborda el desarrollo y uso clínico traslacional de formulaciones de PRGF recientemente desarrolladas para indicaciones donde no existe evidencia publicada hasta la fecha.

The background of the slide is a microscopic image of cells, likely fibroblasts, showing their characteristic spindle shape and elongated nuclei. The image is overlaid with a color gradient that transitions from a warm orange-brown at the top to a cool teal-green at the bottom. The word "OBJETIVOS" is centered in the middle of the slide in a white, bold, sans-serif font.

# OBJETIVOS



El PRGF ofrece una serie de características entre las que destacan la estimulación de la regeneración, la inhibición de la fibrosis o el papel modulador de la respuesta inmune y la inflamación. Sus diferentes formulaciones permiten disponer de una batería de herramientas que se adecuen a diversas necesidades clínicas, con el fin de ofrecer una solución optimizada e individualizada. Dos de estas formulaciones han sido desarrolladas recientemente y podrían ayudar a cubrir necesidades médicas no resueltas. Dentro de sus múltiples beneficios, estas nuevas formulaciones guardan estrecha relación con eventos como la inflamación y la fibrosis, que resultan especialmente relevantes para el desarrollo de la presente tesis doctoral.


El uso de una fibrina autóloga y acelular, que combina propiedades regenerativas y de soporte para determinadas cirugías oculares, o el uso de un colirio que ofrece un elevado perfil de seguridad para aquellos pacientes con condiciones donde la inflamación y la respuesta inmune juegan un papel decisivo, son las dos principales herramientas utilizadas en los trabajos experimentales de la presente tesis doctoral. Además, las propiedades antifibróticas del PRGF disminuirán alguno de los principales efectos adversos asociados a dichas patologías como son las recurrencias y la pérdida de funcionalidad del tejido que dan lugar al fracaso clínico.

Por este motivo el uso de is-ePRGF y mPRGF en el manejo de conjuntivitis cicatrizante y la cirugía de pterigion podría resultar beneficiosa. Para abordar este desafío, en la presente tesis doctoral nos planteamos los siguientes objetivos:

- 1- Establecer como punto de partida las características, propiedades biológicas y formulaciones de la tecnología PRGF, así como sus actuales usos en el ámbito de la oftalmología.
- 2- Evaluar la seguridad y eficacia de la formulación quirúrgica mPRGF para cirugía de pterigion recurrente donde el fracaso de una primera intervención y un pronóstico poco favorable suscita su uso. La ausencia de recidiva será la variable principal que evalúe el éxito de dicha cirugía.
- 3- Evaluar la seguridad y eficacia de la formulación quirúrgica mPRGF para cirugía de pterigion primario. Se establecerá una comparación a tres bandas frente al uso autoinjerto de conjuntiva (actual "gold standard") y el trasplante de membrana amniótica (utilizado en casos donde la calidad o cantidad de la conjuntiva donante es limitada). La ausencia de recidiva, junto con el resto de variables obtenidas (inflamación, agudez visual, calidad de la superficie ocular y dolor) aportarán información clínica relevante de cara a definir su futuro uso.

- 4- Evaluar la seguridad y eficacia de la formulación tópica is-ePRGF en conjuntivitis cicatrizante. Se evaluarán, entre otras variables, su papel sobre el control de la inflamación y su capacidad para disminuir la gravedad de las manifestaciones oculares asociadas a esta patología.





# TRABAJOS EXPERIMENTALES

© BTI Biotechnology Institute S.L.



---

# CAPÍTULO 1

---

## **Recurrent pterygium resection associated to fibrin membrane graft: report of two cases**

El contenido de este capítulo ha sido publicado en la revista "Revista Brasileira de Oftalmologia" con un Factor de impacto JCR 0.26 Q4 (ophthalmology)

Isabel Mogollón Giralt, Ana Boto de los Bueis, Almudena del Hierro Zarzuelo, José Vicente Dabad Moreno, Rafael Montejano Milner, Borja de la Sen Corcuera

**Recurrent pterygium resection associated to fibrin membrane graft: report of two cases**  
Revista Brasileira de Oftalmologia 2021; 80 (2): 146-50 DOI 10.5935/0034-7280.20210028

## INTRODUCTION

Pterygium is a wing-like neoformation of fibrovascular tissue derived from the conjunctiva over the cornea. Classically it has been defined as an elastotic degeneration caused by ultraviolet radiation damage on corneal limbal cells. Pathogenesis of pterygia has been extensively reviewed by Di Girolamo et al.<sup>(1)</sup>, standing out the release of proinflammatory cytokines and growth factors as TGF- $\beta$  of the conjunctiva with increase and activation of local fibroblasts. Some review consider a tumor-like proliferative disorder with mutation of the tumor suppressor p53 protein and increase in secondary angiogenesis.

Recurrence, which entails chronic inflammation, requires aggressive management. In order to reduce the relapse rate, simple excision or naked sclera techniques have been abandoned (recurrences up to 89% in primary pterygium)<sup>(2)</sup>, using instead a free or rotary conjunctival autograft (CAU) after excision (recurrences up to 33.3% in recurrent pterygium)<sup>(3)</sup>.

Other therapies have been proposed to prevent relapse, including mitomycin C (MMC)<sup>(4)</sup>, 5-fluorouracil (5-FU)<sup>(5)</sup>, beta radiation with strontium-90 (Sr-90)<sup>(6)</sup>, X-Ray<sup>(7)</sup>, excimer laser<sup>(8)</sup>, amniotic membrane (AM)<sup>(9)</sup>, antivascular endothelial growth factor (VEGF) agents<sup>(5)</sup> and limbal-conjunctival autograft (LCAG)<sup>(10)</sup>.

In the protocol of preferential clinical practice of the Spanish Society of Ophthalmology of pterygium surgery, LCAG is contemplated for recurrences, presenting a lower rate of recurrence compared to CAU or AM graft. Peripheral lamellar keratoplasty is proposed in case of extensive fibrosis, marked symblepharon or corneal thinning<sup>(11)</sup>.

Recently, plasma rich in growth factors fibrin membrane (mPRGF) has successfully been employed as adjuvant treatment in ocular surface disorders surgery, based on the regenerative, anti-inflammatory, antifibrotic and bactericidal characteristics of PRGF<sup>(12,13)</sup>. However, only one case of non-recurrent (primary) pterygium surgery has been described until date with this technique<sup>(12)</sup>.

Hereby, we present two patients with severe recurrent pterygium treated by pterygium excision followed by mPRGF placement and PRGF ophthalmic eye drops treatment.

## CASE REPORT

**Case 1**

The first case was a 45-year-old patient with relapsed nasal pterygium in the right eye (OD), surgically intervened by excision and CAU 3 years previously. Best corrected visual acuity (BCVA) was 20/60, with -8.75 diopters (D) of astigmatism at 174° attributable to pterygium and +7.25D of hyperopia. Biomicroscopic (BMC) evaluation revealed a recurrent pterygium with translucency grade 3<sup>(14)</sup>, 2.7 mm of corneal invasion (CI), 6.1 mm of limbal base (LB) and caruncular traction (CT) grade 1<sup>(15)</sup>.

In absence of response to 9 biweekly injections of 0.1 mL subconjunctival 50mg/mL 5-FU, surgical intervention was proposed.

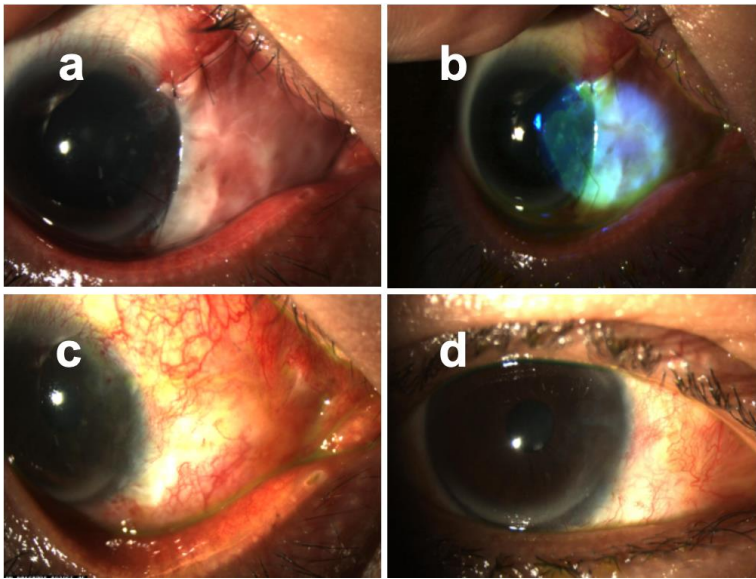
To obtain the autologous fibrin graft and the eye drop treatment, an Endoret-PRGF kit<sup>®</sup> and equipment (BTI Biotechnology Institute, Vitoria, Spain) was used following the manufacturer instructions. 81 mL of the patient's blood was extracted with sodium citrate as an anticoagulant. The blood was subsequently centrifuged at 580 g at room temperature for 8 mins. The fraction 2 (F2) was defined as the 2 mL of plasma above the leukocyte layer and fraction 1 (F1) was defined as the remaining plasma above F2.

After its collection, 5 mL of F2 was activated with the calcium based Endoret activator<sup>®</sup> and then incubated at 37°C for 20 mins. Once the fibrin clots were formed, they were pressed for 10 seconds in a shaping press, obtaining a 500 µm thick mPRGF<sup>(12)</sup>. For the eye drop treatment 12 mL of the remaining plasma was collected combining both F1 and F2. After its activation PRGF was incubated at 37°C for 40 min and then filtered and aliquoted<sup>(16)</sup>.

Under retrobulbar anesthesia, the surgery consisted of the removal of the pterygium followed by the suture of the 500µm thick, 7x14.5mm mPRGF graft with 10-0 nylon. Subsequently, 8mg of subconjunctival acetamide triamcinolone was injected. Postoperatively, 0.3% tobramycin and 0.1% dexamethasone eye drops were prescribed in a tapering dose.

A week after the intervention, good membrane positioning and positive fluorescein (F) staining of the graft were observed. Epithelization and membrane reabsorption was completed on the mPRGF area at the 3rd week visit and stitches were removed. Given serological negativity results of the blood samples taken, treatment with PRGF eye drops was prescribed 4 times a day for 6 weeks. At 12 months, BMC showed complete conjunctival bed healing, stable in subsequent revisions (Figure 1). BCVA at the end of the follow-up was 20/20.

Figure 1



**Fig. 1** shows patients slit lamp biomicroscopy one day (a), one week (b), one month (c) and 3 months (d) after surgery. Note the resolution of the pterygium with no recurrence

## Case 2

The second case was a 70-year-old male with relapsed pterygium in OD after excision and CAU 9 years previously. BCVA was 20/30 with a cylinder of -2.75D at 67°. BMC showed pterygium of grade 3 translucency; 3.8 mm of CI, 8 mm of LB, and grade 3 CT. In addition, BMC revealed superior bulbar conjunctiva mild fibrosis, scleromalacia in upper nasal area and mild superior limbal deficiency. As increased secondary corneo-conjunctival complications to MMC or 5-FU local application have been described in patients with previous ocular surface disorders<sup>(17,18)</sup>, these techniques were dismissed and mPRFG treatment was proposed.

To obtain the autologous fibrin graft and eye drop treatment, an Endoret-PRGF kit® and equipment (BTI Biotechnology Institute, Vitoria, Spain) was used following the manufacturer instructions. 81 mL of the patient's blood was extracted with sodium citrate as an anticoagulant. The blood was subsequently centrifuged at 580 g at room temperature for 8 mins.

The fraction 2 (F2) was defined as the 2 mL of plasma above the leukocyte layer and fraction 1 (F1) was defined as the remaining plasma above F2.

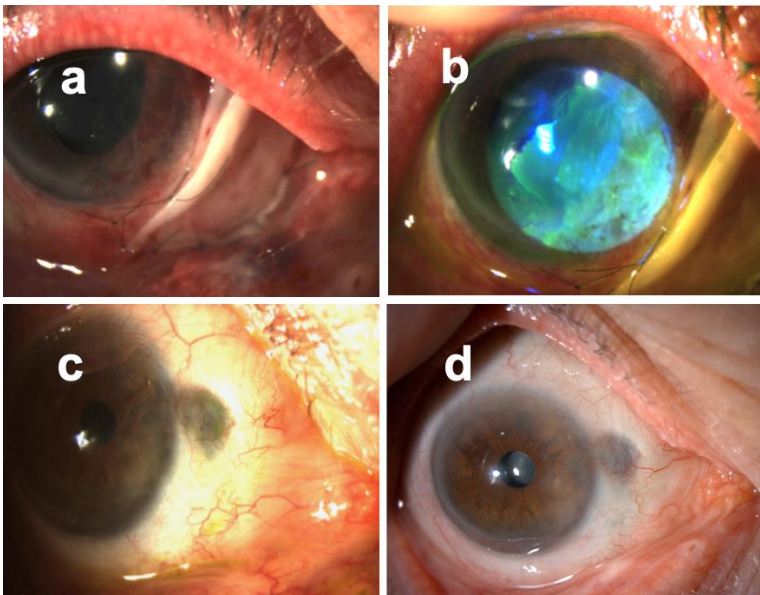
After its collection, 5 mL of F2 was activated with the calcium based Endoret activator® and then incubated at 37°C for 20 mins. Once the fibrin clots were formed, they were pressed for 10 seconds in a shaping press, obtaining a 100 µm thick mPRGF<sup>(12)</sup>. For the eye drop treatment 12

mL of the remaining plasma was collected combining both F1 and F2. After its activation PRGF was incubated at 37°C for 40 min and then filtered and aliquoted <sup>(16)</sup>.

Under retrobulbar anesthesia, pterygium was excised, the 100µm thick, 15x10.5mm mPRGF graft was sutured with 10-0 nylon and 8mg subconjunctival acetamide triamcinolone was injected.

One week after the surgery, the BMC showed incomplete epithelialization with congestive vessels. Treatment with PRGF eye drops 4 times a day was established. At 2 weeks, complete reabsorption of mPRGF was observed and stitches were removed. In posterior explorations the evolution was favorable. Three years after surgery no signs of corneal nor conjunctival recurrence were observed (Figure 2) and BCVA was 20/20. The evolution is summarized in Figure 2.

Figure 2



**Fig. 2** shows patients slit lamp biomicroscopy one day (a), week (b), month (c) and 3 years (d) after surgery. Note the resolution of the pterygium with no recurrence and underlying scleromalacia stability

## DISCUSSION

Postsurgical pterygium recurrence is a dreaded outcome which requires aggressive management. Many medical and surgical techniques have been used in order to treat recurrent pterygium, standing out among them CAU, AM, nasal and oral mucosal grafts, MMC, 5-FU and bevacizumab.



The advantages of CAU are its epithelializing and anti-inflammatory character with low concentration of inflammatory cytokines. In recurrent pterygium this technique may often require larger grafts due to the larger defect left after fibrous and tight conjunctiva and Tenon removal. In absence of healthy conjunctiva, amniotic membrane (AM) or extraocular mucosa have been used as a substitute graft. AM promotes healing and also suppresses fibroblasts expression of TGF- $\beta$ , inhibiting the development of myofibroblasts which are the precursors of the pterygium<sup>(19,20)</sup>. However, it has higher recurrence rates compared to CAU (recurrences rates between 3.8-40.9%) and higher cost<sup>(21)</sup>. Nasal mucosal grafts<sup>(22)</sup>, and autologous cultivated oral mucosal epithelial transplantation<sup>(23)</sup> have been used, with varying reported success rates.

Likewise, multiple substances have been used as primary approach or adjuvant treatment to reduce or to treat recurrences, among which, MMC<sup>(4)</sup> and 5-FU<sup>(5,24)</sup> stand out. Recurrence rates up to 27.3% and 8.7% have been reported in relapsed pterygium after 0.02% MMC and 50 mg/mL 5-FU respectively<sup>(4,5,25)</sup> but both drugs are not free of sclera or ocular surface complications. Besides, after verifying overexpression of VEGF in recurrent pterygium<sup>(1,26,27)</sup>, the use of subconjunctival bevacizumab 0.05% is being investigated, with statistically significant results in a meta-analysis performed by Sun and collaborators in 2018<sup>(27)</sup>.

Nonetheless, the techniques above described are not exempt from complications or risk of failure and new ones are being studied. In this report, we present a new therapeutic option for two recurrent pterygium patients: the bimodal use of PRGF as membrane and drops. PRGF is a standardized and optimized technology for tissue repair and regeneration consisting on the preparation of several autologous formulations obtained from the patient's own blood, including growth factors-rich eye drops and a biomimetic and elastic fibrin membrane (mPRGF)<sup>(13)</sup>.

MPRGF has been used in different medical fields such as oral maxillofacial surgery, orthopedics or dermatology since 1999<sup>(12,13)</sup>. In the ophthalmic field numerous previous studies reported that the use of PRGF eye drops is well tolerated<sup>(13)</sup>. Similarly, these resources (mPRGF and PRGF drops) could be used for recurrent pterygium surgery, based on their capability to induce tissue regeneration and its anti-inflammatory and its antifibrotic potential.

In the presented cases, PRGF treatment was proposed instead of a second CAU because of the presentation with fleshy pterygium grade 3 translucency, which has been described as a

significant risk factor for recurrence after CAU<sup>(14)</sup>. A second CAU was also dismissed because in the first case the inflammation didn't respond to sequential 5-FU injections, and the second case presented a highly damaged ocular surface.

On the other hand, mPRGF presents advantages compared to AM as its faster clinical availability and autologous origin.

The speed of membrane reabsorption and reepithelization of the mPRGF may depend on different factors. We propose the grade of inflammation (either previously existing or concomitant and produced by surgery) and physical and biological mPRGF characteristics as main factors involved in membrane processing.

Firstly, in an experimental model of conjunctiva and Tenon excision followed by the placement of a non-standardized, non-commercial fibrin membrane, the fibrin membrane was completely degraded and almost all the defective zone epithelialized on day 7 after placement. Along with this, there was a severe inflammatory reaction from the 1st day after surgery, statistically significant compared to control (bare sclera), which diminished from day 3 until disappearing on day 28. This was hypothesized to be most likely related to the presence of leukocytes and cytokines in the fibrin network used during this study<sup>(28)</sup>. Conversely, as mPRGF is a leukocyte free formulation, lower levels of pro-inflammatory cytokines should be found.

Absence of pro-inflammatory cytokines in PRGF scaffolds has been reported preclinically in an "in vitro" study whilst added leucocyte released interleukin 1 $\beta$  (IL-1 $\beta$ ) triggering inflammatory response and stimulating matrix metalloproteinases (MMPs) production, leading to a faster degradation of the fibrin in the extracellular matrix<sup>(29)</sup>.

Secondly, aiming a lower risk of inflammation, nylon instead of polyglactine absorbable sutures were used<sup>(30)</sup>.

Thirdly, in our patients, mPRGF reabsorption speed might be related to the mPRGF thickness. Until date, mPRGF thickness depends on the pressure exerted manually on the shaping press device and on its orientation: in the first case, the 500 $\mu$ m thick mPRGF reabsorbed in 3 weeks whilst in the second case, the 100  $\mu$ m thick mPRGF reabsorbed in 2 weeks. Nonetheless, there are no studies evaluating the correlation of this particular factor on the surgical outcome yet. These results are similar to the previously reported by Sanchez-Avila et al. (2018) in a case of primary pterygium, with mPRGF complete reabsorption after 15 days and complete defect healing after 4 weeks<sup>(12)</sup>.

Finally, regarding mPRGF's anti-fibrotic properties, the TGF- $\beta$  inhibition has been reported in several preclinic studies. This finding suggests a promising role of PRGF in myofibroblast modulation in ocular surface tissues, especially for those ocular conditions in which fibrotic response plays a main role such as pterygium, corneal haze formation or cicatrizing conjunctivitis among others<sup>(31,32,33)</sup>.

For all these reasons, we found the choice of PRGF graft instead of fibrin graft, nylon suture instead of polyglactin suture and pre and post-surgical inflammation regulation as crucial elements. Further studies are needed in order to optimizing the technique, considering graft thickness, surgical sutures or concomitant anti-inflammatory treatment.

In the presented cases there was no evidence of corneal-conjunctival recurrence, granuloma, symblepharon formation or pain during follow-up. In addition, BCVA markedly improved in both cases.

#### **SUMMARY**

Multiple studies have shown the effectiveness of mPRFG in corneo-conjunctival pathologies. An innovative application can be made in recurrent pterygium treatment due to its regenerative, antifibrotic and anti-inflammatory effects. Its advantages include its standardized procurement process, surgical technique (similar to other currently used techniques), adjuvant treatment with PRGF eye drops and its autologous nature avoiding the risk of rejection and pathogen transmission.

We believe that bimodal use of PRGF (membrane and drops) offers an alternative option for recurrent pterygium in cases of aggressive recurrence or limited residual conjunctiva and partial limbal deficiency.

To date, to the best of our knowledge and examination of the relevant literature, this is the first report that informs about its use for this indication. Due to low number of patients, further studies are required to confirm the efficacy and safety of this technique.

## REFERENCES

1. Di Girolamo N, Chui J, Coroneo MT, Wakefield D. Pathogenesis of pterygia: role of cytokines, growth factors, and matrix metalloproteinases. *Prog Retin Eye Res.* 2004;23(2):195–228.
2. Kaufman SC, Jacobs DS, Lee WB, Deng SX, Rosenblatt MI, Shtein RM. Options and adjuvants in surgery for pterygium: a report by the American Academy of Ophthalmology. *Ophthalmology.* 2013;120(1):201–208.
3. Bilge AD. Comparison of conjunctival autograft and conjunctival transposition flap techniques in primary pterygium surgery. *Saudi J Ophthalmol.* 2018;32(2):110–113.
4. Khan FA, Niazi SPK. Effect of pterygium morphology on recurrence with preoperative subconjunctival injection of mitomycin-C in primary pterygium surgery. *J Coll Physicians Surg Pakistan.* 2019;29(7):639–43.
5. Bekibele CO, Sarimiye TF, Ogunidipe A, Olaniyan S. 5-Fluorouracil vs avastin as adjunct to conjunctival autograft in the surgical treatment of pterygium. *Eye [Internet].* 2016;30(4):515–21. Available from: <http://dx.doi.org/10.1038/eye.2016.29>
6. Viani GA, Stefano EJ, De Fendi LI, Fonseca EC. Long-Term Results and Prognostic Factors of Fractionated Strontium-90 Eye Applicator for Pterygium. *Int J Radiat Oncol Biol Phys.* 2008;72(4):1174–9.
7. Willner J, Flentje M, Lieb W. Soft X-ray therapy of recurrent pterygium - An alternative to 90Sr eye applicators. *Strahlentherapie und Onkol.* 2001;177(8):404–9.
8. Chen D, Liu X, Long Q, Wang Z, Li Y. Effects of excimer laser phototherapeutic keratectomy in limbal-conjunctival autograft transplantation for recurrent pterygium: a retrospective case control study. *BMC Ophthalmol.* 2019;19(1):238.
9. Rosen R. Amniotic membrane grafts to reduce pterygium recurrence. *Cornea.* 2018;37(2):189–93.
10. Chen R, Huang G, Liu S, Ma W, Yin X, Zhou S. Limbal conjunctival versus amniotic membrane in the intraoperative application of mitomycin C for recurrent pterygium: a randomized controlled trial. *Graefes Arch Clin Exp Ophthalmol [Internet].* 2017;255(2):375–85. Available from: <http://dx.doi.org/10.1007/s00417-016-3509-5>.
11. Iradier Urrutia MT, Palmero Fernández L, Bañeros Rojas P. Protocolo de Práctica Clínica Preferente. Cirugía del Pterigion. 1a edición. Gegúndez Fernández JA, editor. Sociedad Española de Oftalmología; 2017. 1–45 p.
12. Sanchez-Avila RM, Merayo-Llodes J, Riestra AC, Berisa S, Lisa C, Sánchez JA, et al. Plasma rich in growth factors membrane as coadjuvant treatment in the surgery of ocular surface disorders. *Med.* 2018;97(17):e0242.
13. Anitua E, Muruzabal F, de la Fuente M, Merayo J, Durán J, Orive G. Plasma Rich in Growth Factors for the Treatment of Ocular Surface Diseases. *Curr Eye Res.* 2016;41(7):875–82.
14. Tan DT, Chee SP, Dear KB, Lim AS. Effect of pterygium morphology on pterygium recurrence in a controlled trial comparing conjunctival autografting with bare sclera excision. *Arch Ophthalmol* 1997;115:1235-40.
15. Liu J, Fu Y, Xu Y, Tseng SC. New grading system to improve the surgical outcome of multirecurrent pterygia. *Arch Ophthalmol* 2012;130:39-49.
16. Anitua E, Prado R, Troya M, Zalduendo M, de la Fuente M, Pino A, et al. Implementation of a more physiological plasma rich in growth factor (PRGF) protocol: Anticoagulant removal and reduction in activator concentration. *Platelets [Internet].* 2016;27(5):459–66. Available from: <http://dx.doi.org/10.3109/09537104.2016.1143921>.
17. Hovanesian JA, Starr CE, Vroman DT; The ASCRS Cornea Clinical Committee. Surgical techniques and adjuvants for the management of primary and recurrent pterygia. *J Cataract Refract Surg.* 2017;43(3): 405–

- 419.
18. Hickey-Dwyer M, Wishart PK. Serious corneal complication of 5-fluorouracil. *Br J Ophthalmol.* 1993;77(4):250–251.
  19. Tseng SC, Li DQ, Ma X. Suppression of transforming growth factor-beta isoforms, TGF-beta receptor type II, and myofibroblast differentiation in cultured human corneal and limbal fibroblasts by amniotic membrane matrix. *J Cell Physiol.* 1999;179:325–335.
  20. Lee SB, Li DQ, Tan DTH, Meller D, Tseng SCG. Suppression of TGF- $\beta$  signaling in both normal conjunctival fibroblasts and pterygial body fibroblasts by amniotic membrane. *Curr Eye Res.* 2000;20(4):325–34.
  21. Clearfield E, Hawkins BS, Kuo IC. Conjunctival autograft versus amniotic membrane transplantation for treatment of pterygium: findings from a Cochrane systematic review. *Am J Ophthalmol.* 2017;182:8–17.
  22. Chun YS, Park IK, Kim JC. Technique for autologous nasal mucosa transplantation in severe ocular surface disease. *Eur J Ophthalmol* 2011;2:545-51
  23. Prabhasawat P, Ekpo P, Uiprasertkul M, Chotikavanich S, Tesavibul N, Pornpanich K, Luemsamran P. Long-term result of autologous cultivated oral mucosal epithelial transplantation for severe ocular surface disease. *Cell Tissue Bank* 2016;17:491-503.
  24. García Tirado A, Boto de Los Bueis A, Rivas Jara L. Ocular surface changes in recurrent pterygium cases post-operatively treated with 5-fluorouracil subconjunctival injections. *Eur J Ophthalmol* 2019;29:9-14
  25. Bekibele CO, Ashaye A, Olusanya B, Baiyerolu AM, Fasina O, Ibrahim AO et al. 5-Fluorouracil vs mitomycin C as adjunct to conjunctival autograft in preventing pterygium recurrence. *Int Ophthalmol* 2012; 32(1): 3-8.
  26. Khalfaoui T, Mkannez G, Colin D, Imen A, Zbiba W, Errais K, et al. Immunohistochemical analysis of vascular endothelial growth factor (VEGF) and p53 expression in pterygium from Tunisian patients. *Pathol Biol [Internet].* 2011;59(3):137–41.
  27. Sun Y, Zhang B, Jia X, Ling S, Deng J. Efficacy and Safety of Bevacizumab in the Treatment of Pterygium: An Updated Meta-Analysis of Randomized Controlled Trials. *J Ophthalmol.* 2018;2018.
  28. Can ME, Cakmak HB, Dereli Can G, et al. A novel technique for conjunctivoplasty in a rabbit model: platelet-rich fibrin membrane grafting. *J Ophthalmol* 2016;2016:1965720.
  29. Anitua et al. Morphogen and Proinflammatory Cytokine Release Kinetics From PRGF-Endoret Fibrin Scaffolds: Evaluation of the Effect of Leukocyte Inclusion *J Biomed Mater Res A*, 2015, 103 (3), 1011-20.
  30. Victoria W Y Wong , Srinivas K Rao, Dennis S C Lam, Polyglactin Sutures Versus Nylon Sutures for Suturing of Conjunctival Autograft in Pterygium Surgery: A Randomized, Controlled Trial *Acta Ophthalmol Scand* 2007, 85 (6), 658-61.
  31. Eduardo Anitua et al. Plasma Rich in Growth Factors (PRGF-Endoret) Stimulates Proliferation and Migration of Primary Keratocytes and Conjunctival Fibroblasts and Inhibits and Reverts TGF-beta1-Induced Myodifferentiation. 2011, *Invest Ophthalmol Vis Sci* 52 (9), 6066-73.
  32. E Anitua, Plasma Rich in Growth Factors (PRGF-Endoret) Stimulates Corneal Wound Healing and Reduces Haze Formation After PRK Surgery. 2013, *Exp Eye Res*, 115, 153-61.
  33. E Anitua et al. Plasma Rich in Growth Factors (PRGF) Eye Drops Stimulates Scarless Regeneration Compared to Autologous Serum in the Ocular Surface Stromal Fibroblasts, 2015 *Exp Eye Res*, 135, 118-26.

---

## CAPÍTULO 2

---

### **Membrane of Plasma Rich in Growth Factors in Primary Pterygium Surgery Compared to Amniotic Membrane Transplantation and Conjunctival Autograft**

El contenido de este capítulo ha sido publicado en la revista "Journal of Clinical Medicine"  
Factor de impacto JCR 4.242 (2020) Q1 (Medicine, General & Internal)

Miriam Idoipe, Borja de la Sen-Corcuera, Ronald M. Sánchez-Ávila, Carmen Sánchez-Pérez 1, María Satué, Antonio Sánchez-Pérez, Gorka Orive, Francisco Muruzabal, Eduardo Anitua and Luis Pablo. **Membrane of Plasma Rich in Growth Factors in Primary Pterygium Surgery Compared to Amniotic Membrane Transplantation and Conjunctival Autograft.** "J. Clin. Med." 2021, 10, 5711 DOI 10.3390/jcm10235711





## 1. INTRODUCTION

Pterygium is defined as a fibrovascular formation of triangular morphology that extends from the conjunctiva to the cornea [1]. This neof ormation is more frequent in the nasal sector [1], and it is characterized by inflammation and fibrosis, leading to tissue remodeling [2]. Histopathologically, it affects the conjunctival collagen leading to elastotic degeneration; Bowman's membrane and corneal surface destruction are observed along with stem cell alterations [2]. A higher prevalence has been found in regions located thirtyseven degrees above and below the equator, with a higher ultraviolet (UV) intensity [1]. Di Girolamo et al. [3] showed that UV radiation stimulated the expression of matrix metalloproteinase (MMP) -1 in human ocular epithelial cells; also Nolan et al. [4] found overexpression of heparinbinding epidermal growth factor (HB-EGF) in pterygial tissue caused by UV radiation, considered as a driving force in the development of pterygium as it is a potent mitogen. Tsai et al. [5] highlighted in their study the importance of UV-mediated oxidative DNA damage in the formation of pterygium.

The prevalence of pterygium in the worldwide population is 12%, while in Spain, it would be 5.9% (95% CI: 4.3–7.9) [6,7]. The most frequent symptoms are nonspecific due to tear film alteration (irritation, burning, photophobia, tearing, and foreign body sensation). Other symptoms are less frequent and more specific are pain due to ulceration or decreased visual acuity because of corneal invasion [8]. Excision surgery is the only effective procedure in the treatment of pterygium, the usual procedures according to complexity are simple excision [8], excision with conjunctival autograft (CAG) [8–10], excision with an amniotic membrane (AM) graft [11], excision with mitomycin C [9,12–14], excision with limbal autograft [8], and lamellar sclerokeratoplasty [8]. Pterygium surgery with CAG remains the "gold standard" procedure placing the donor tissue using either suture or with a biological adhesive [15]. Autograft suturing requires surgical experience and technical skills. Suzuki et al. [16] reported that the use of silk or nylon sutures causes conjunctival inflammation and the migration of Langerhans cells in the cornea. Other drawbacks are increased surgical time, patient discomfort, Dellen, symblepharon, or graft rupture [17,18].

AM grafting is a widely used technique in ocular surface surgery [19]. The preserved human AM can be used as a substrate to replace damaged mucosal surfaces, successfully reconstruct the cornea [20], conjunctival tissues after ocular surface neoplasia excision [21], scleral and corneal melting and perforations [22,23] and successfully included in pterygium surgery [24]. AM transplantation (AMT) improves ocular surface epithelialization, reducing inflammation,

vascularization, and scarring [2,19]. However, some complications like granulomas, superior anterior scars, symblepharon, and recurrences have been found after using these surgical techniques [25,26]. Recently, numerous investigations have shown the relevance of platelets in regeneration processes by releasing biological mediators such as growth factors [27,28]. The Plasma Rich in Growth Factors (PRGF) is a standardized type of platelet-rich plasma (PRP) with specific characteristics that differentiate it from other blood-derived products [29,30]. PRGF has been used in different medical fields [31–33]. Several properties of PRGF added to its autologous origin and the absence of preservatives and stabilizers offers broad applicability in the ophthalmic field by using several formulations (eye drops, injectables, fibrin membranes or fibrin clots) [34–36].

Several studies have evaluated the features of PRGF in its eye drop formulation (ePRGF); it has been well-tolerated, demonstrating proliferative, cell migration, anti-inflammatory, antibacterial and antifibrotic capabilities [34,36–38]. Several studies have been carried out to evaluate the stability and safety of ePRGF during its storage. These studies showed that ePRGF maintains its biological activity after 12 months of storage under frozen conditions and also for 7 days for its daily use even stored at room temperature. Likewise, no contamination was observed in any of the different storage conditions and temperatures analyzed [39]. On the other hand, the tolerance and usefulness of autologous PRGF fibrin membrane (mPRGF) in ophthalmology have been evaluated as an adjuvant to nonpenetrating deep sclerectomy [40] or ocular surface disorders [41] with positive results. This study aims to provide information about the safety and efficacy of mPRGF as a graft for pterygium surgery compared with CAG and AM grafts.

## **2. MATERIALS AND METHODS**

This prospective, comparative, and observational clinical study evaluates the clinical results in pterygium surgeries carried out between February 2017 and April 2019 at Miguel Servet University Hospital, Zaragoza (Spain). This study was carried out following the principles of the Declaration of Helsinki, the regional clinical research ethics committee (Aragon, Spain) approved the conduct of this study (Authorization C.P.C.I. EC16/0031). The informed consent was signed by all patients included in this study.

### **2.1. Patients**

Patients included in this study had to be over 18 years of age and have a primary pterygium diagnosis requiring excision surgery (grade 2 or greater) [1]. Patients must have visual acuity greater than 0.5 Snellen (decimal). Exclusion criteria were: eyelid or conjunctival abnormalities (trichiasis, entropion, symblepharon), blepharitis, dry eye disease, persistent epithelial defects, glaucoma, and retinal or autoimmune diseases. Patients were consecutively assigned to one of these three groups: Group A (surgery performed with CAG), Group B (surgery performed with fibrin membrane obtained by PRGF technique), Group C (surgery performed with an AM graft, with the basement membrane facing up). In the particular case of the patients in group B, coagulation issues and thrombocytopenia were included as exclusion criteria. The type of treatment received was only known by the surgeon performing the excision and only revealed after the follow-up time had concluded. The clinical follow-up times were the same for the three groups: days 1, 7, 15, and months 1, 3, 6, and 12; this is carried out by a surgeon who does not know the group to which the patient belongs (single blind). Data from previous studies comparing the use of conjunctival autograft and amniotic membrane were analyzed [42,43], and the calculated sample size required to detect significant differences, assuming an alpha error of 5% and a beta error of 10%, was 50 patients, including 15 patients in Group A, 25 patients in Group B, and 10 patients in Group C, with missing cases estimated to be 10%.

## 2.2. Outcome Measures

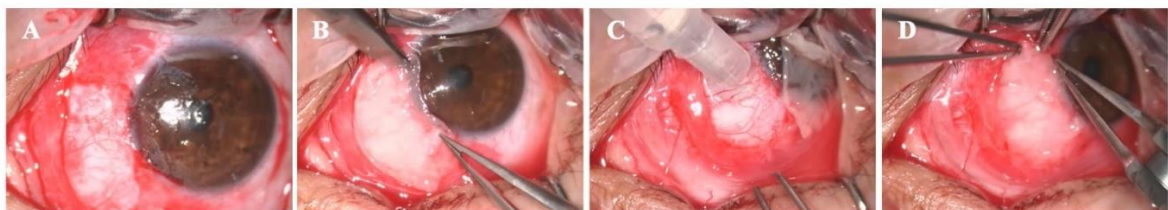
The primary outcomes were pterygium recurrence, the Best Corrected Visual Acuity (BCVA), and graft size. The BCVA measured with Snellen optotype (decimal) was transformed to LogMAR (Logarithm of the Minimum Angle of Resolution), and the intraocular pressure (IOP) (mmHg) was measured with Goldmann applanation tonometer. The pterygium grade was evaluated with a slit lamp [1]: grade 1 (atrophic), grade 2 (intermediate), and grade 3 (fleshy). The pterygium recurrence was evaluated using the Solomon scale [19]. The Anterior segment optical coherence tomography (AS-OCT) (DRI OCT Triton®, Topcon Europe Medical B.V, Capelle aan den IJssel, The Netherlands) was used for baseline measurements of the pterygium size ( $\mu\text{m}$ ): 1. Thickness of the limbus, 2. Horizontal size, 3. Total horizontal size, and 4. Vertical size. During the postoperative follow-up, the conjunctival restoration zone was also measured with AS-OCT ( $\mu\text{m}$ ): 1. Graft central thickness, 2. Graft thickness in the limbus, 3. Graft horizontal size (measured between the sclerocorneal limbus to the nasal area of the excised conjunctiva), and 4. Graft vertical size. Symptoms related to alterations in the ocular surface were also evaluated, including the Visual Analogue Scale (VAS) for frequency and severity and the OSDI scale (Ocular Surface Disease Index) [44]. The presence of a conjunctival defect or other complications were also evaluated.

### 2.3. PRGF Preparation

For the preparation of the autologous mPRGF and ePRGF, an Endoret®-PRGF® ophthalmology kit (BTI Biotechnology Institute, S.L., Miñano, Alava, Spain) was used for each patient. Briefly, 50 mL of blood was extracted and processed following the protocol described by Anitua et al. [45]. Then, 12 mL of plasma was activated and incubated at 37 °C for one hour to obtain ePRGF. For the mPRGF preparation, fraction 2 (F2) (defined as 2 mL above the leukocyte layer) was used to obtain the mPRGF, while F1 (defined as the remaining plasma above F2) was discarded. For each membrane, 5 mL of F2 was activated and incubated at 37 °C for 20 minutes, and the obtained fibrin clot was conformed in a membrane shaper, obtaining about 500 microns thick mPRGF [41].

### 2.4. Surgical Procedures

The surgeries were carried out by the same surgeon (MIC). After pterygium excision, different grafts were applied to each patient. a) Conjunctiva autograft: The superior conjunctiva was used as a donor site for the graft. The graft was placed with the epithelial side up, and the limbal edge was positioned toward the limbus. Finally, fibrin glue (Tissucol®, Baxter AG, Vienna, Austria) was applied to fix the graft. b) PRGF membrane: The membrane was placed over the bare scleral bed. Tissucol® was applied at the scleral PRGF membrane interface and held until complete glueing (see Figure 1). The patient received additional treatment with instilled ePRGF four times a day during the first month after the surgery. c) Amniotic membrane graft: The AM was obtained from nonpreserved, lyophilized and cryopreserved samples on a cellulose nitrate filter. The epithelial/basement membrane side was positioned on the “up” side. Tissucol® was applied at the scleral-AM interface, and the AM was held until complete gluing was achieved. The postoperative treatment in all groups was the same Chloramphenicol and Dexamethasone eye ointment for 24-hour with eye bandage and then Dexamethasone/Tobramycin eye drops with a decreasing dosage for twelve weeks.



**Figure 1.** Use of mPRGF in pterygium surgery. **A)** Bare sclera after pterygium surgery, **B)** mPRGF was placed over the bare sclera and it was cut according to the size of the resected tissue, **C)** one or two drops of fibrin glue was added to the bare sclera, and **D)** mPRGF was placed over the

fibrin glue approximating the edges between the conjunctiva and the mPRGF to allow the gluing between them.

## 2.5. Statistical Analysis

The Kolmogorov–Smirnov test was performed to analyze the normal distribution. The continuous data were presented as mean, range, and standard deviation. Paired t-Student test or the Wilcoxon test was used to analyze the results obtained for all variables in each treatment group along the follow-up period. The ANOVA test, the Friedman test, or Cochran's Q (in case of proportions) was used for repeated measurements. For independent data, ANOVA test (normal distribution) and a subsequent Bonferroni post hoc analysis for multiple comparisons between groups, Kruskal-Wallis test in the case of nonnormal distribution and chi-square were applied. The statistical program SPSS version 20.0 (SPSS Inc., Chicago, IL, United States) was used for the statistical analysis. A level of  $p < 0.05$  was considered significant for all statistical analysis.

## 3. RESULTS

Forty-nine eyes (49 patients) with primary pterygium were included, all of them were classified as grade 2 [1] and were divided into three groups: Group A (13 eyes, 26.5%), Group B (26 eyes, 53.1%), and Group C (10 eyes, 20.4%). The country where patients have lived the longest is presented in Table 1. Demographic data are presented in Table 2.

**Table 1.** The country where patients have lived the longest.

Country	Group A <i>n</i> (%)	Group B <i>n</i> (%)	Group C <i>n</i> (%)	Total <i>n</i> (%)
Ecuador	3 (6.1)	7 (14.3)	5 (10.2)	15 (30.6)
Spain *	1 (2.0)	7 (14.3)	2 (4.1)	10 (20.4)
Nicaragua	3 (6.1)	3 (6.1)	-	6 (12.2)
Colombia	2 (4.1)	2 (4.1)	-	4 (8.2)
Peru	1 (2.0)	1 (2.0)	1 (2.0)	3 (6.1)
Argelia	-	2 (4.1)	-	2 (4.1)
Brazil	1 (2.0)	-	-	1 (2.0)
Honduras	-	1 (2.0)	-	1 (2.0)
Romania	-	1 (2.0)	-	1 (2.0)
Senegal	1 (2.0)	-	-	1 (2.0)
Uruguay	-	1 (2.0)	-	1 (2.0)
Venezuela	-	-	1 (2.0)	1 (2.0)
Bolivia	-	-	1 (2.0)	1 (2.0)
France	1 (2.0)	-	-	1 (2.0)
Dominican Republic	-	1 (2.0)	-	1 (2.0)
Overall	13 (26.5)	26 (53.1)	10 (20.4)	49 (100)

\*all from Zaragoza. Group A: Conjunctival autograft. Group B: mPRGF. Group C: Amniotic membrane.

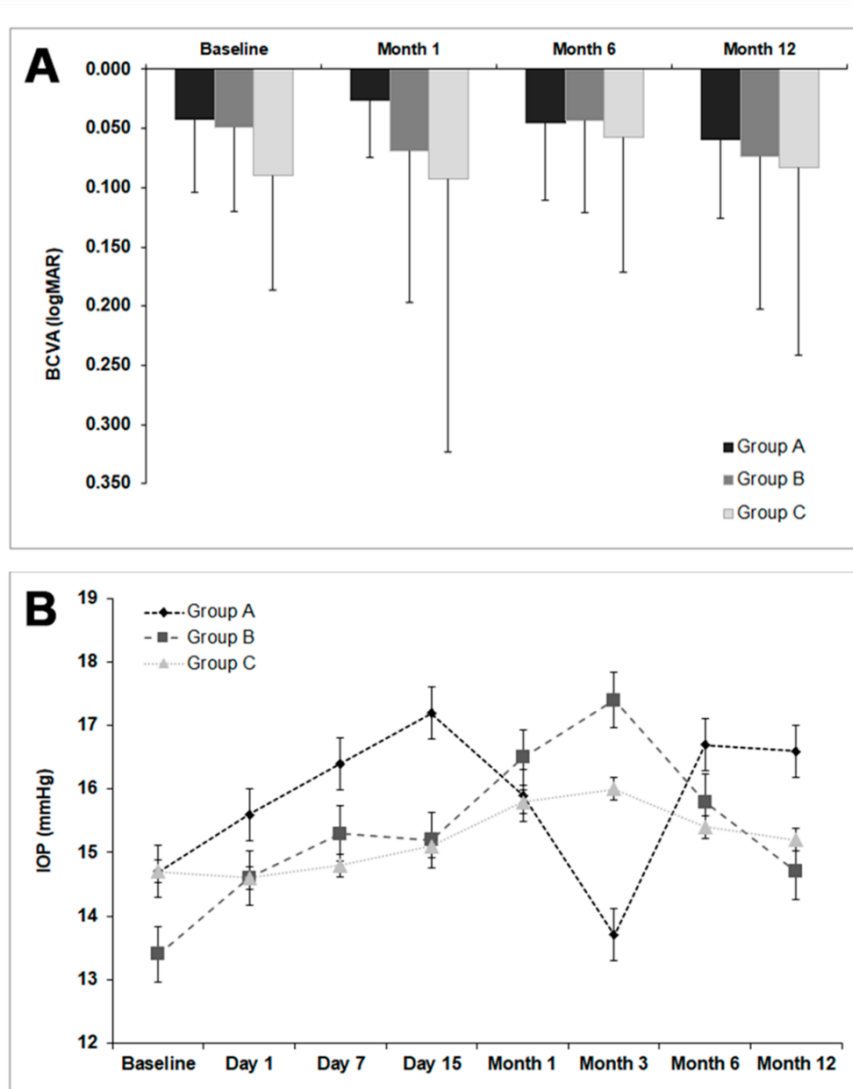
**Table 2.** Demographics and sun protection.

	Group A	Group B	Group C	p-Value
Patients, n (%)	13 (26.5)	26 (53.1)	10 (20.4)	-
Age, mean $\pm$ SD (range)	44.4 $\pm$ 12.9 (33.0–78.0)	47.5 $\pm$ 14.0 (31.0–77.0)	47.2 $\pm$ 14.0 (31.0–82.0)	0.791
Gender, M (%)	8 (61.5)	14 (53.8)	4 (40.0)	0.593
Race *				
Amerindian, n (%)	8 (61.5)	12 (46.2)	8 (80.0)	
African, n (%)	1 (7.7)	3 (11.5)	0 (0.0)	0.235
European, n (%)	4 (30.8)	11 (42.3)	2 (20.0)	
Evolution time of the pterygium, mean $\pm$ SD (range)	8.2 $\pm$ 4.6 (1.0–16.0)	6.1 $\pm$ 5.9 (1.0–30.0)	7.5 $\pm$ 5.5 (2.0–20.0)	0.503
Residence time in Zaragoza, mean $\pm$ SD (range)	16.2 $\pm$ 12.9 (1.0–50.0)	20.2 $\pm$ 22.1 (0.0–75.0)	23.8 $\pm$ 23.4 (6.0–82.0)	0.668
Hours of sun exposure per day, mean $\pm$ SD (range)	2.52 $\pm$ 3.62 (0.0–10.0)	3.92 $\pm$ 3.39 (0.0–10.0)	2.29 $\pm$ 2.57 (0.0–8.0)	0.306
Sun protection *				
None, n (%)	5 (38.5)	14 (53.8)	3 (30.0)	
Hat, n (%)	1 (7.7)	4 (15.4)	1 (10.0)	
UV filter glasses + Hat, n (%)	1 (7.7)	2 (7.7)	2 (20.0)	0.429
UV filter glasses (occasional), n (%)	1 (7.7)	0 (0.0)	0 (0.0)	
UV filter glasses (usually), n (%)	5 (38.5)	4 (15.4)	4 (40.0)	

Group A: Conjunctival autograft, Group B: mPRGF, Group C: Amniotic membrane, M: Male, SD: standard deviation, \* Percentage calculated within each group, UV: Ultraviolet.

### 3.1. Visual Acuity and Intraocular Pressure

No changes in BCVA and IOP were observed between the baseline measurement and the end of each group's follow-up ( $p > 0.05$ ). Besides, there were no significant differences among the treatment groups for BVCA and IOP at any follow-up time (see Figure 2). The IOP was maintained between 13 and 18 mmHg during follow-up in the three groups.



**Figure 2.** Visual acuity and Intraocular pressure in the three treatment groups. **A)** BCVA: Best Corrected Visual Acuity; Group A: conjunctival autograft; Group B: Membrane - Plasma Rich in growth factors; Group C: amniotic membrane. No significant differences were found in visual acuity between the three groups ( $p > 0.05$ ) during the follow-up time. **B).** IOP: Intraocular pressure; Group A: Conjunctival autograft; Group B: Membrane - Plasma Rich in Growth Factors; Group C: Amniotic Membrane. No significant differences were observed in IOP among the three groups ( $p > 0.05$ ) during the entire follow-up time.

### 3.2. Pterygium Measurement (AS-OCT)

On average, the mPRGF was reabsorbed at 13 days, while AM was reabsorbed on average at 16 days. No statistical differences were obtained between the groups ( $p > 0.05$ ) in the postsurgical baseline measurements for any of the variables analyzed (see Table 3). However, significant differences were found among the treatment groups in each variable analyzed with AS-OCT during the follow-up time (see Table 3).

**Table 3.** Graft sizes in each treatment group along the follow-up period measured by AS-OCT.

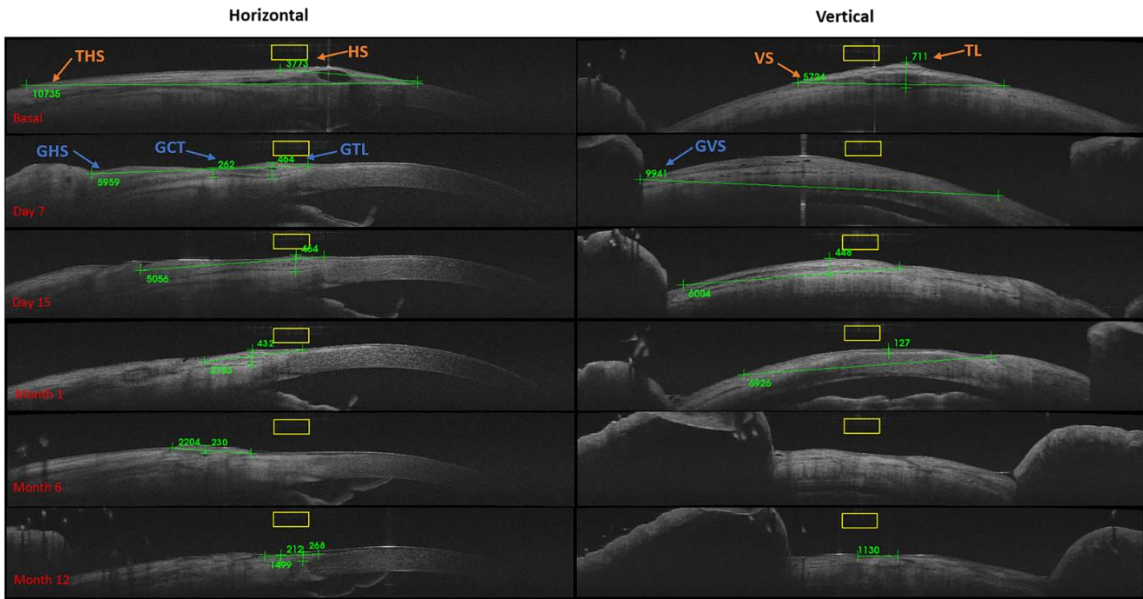


		Group A Mean ± SD (µm)	Group B Mean ± SD (µm)	Group C Mean ± SD (µm)	p-Value
Thickness next to limbus		471 ± 143	478 ± 163	424 ± 110	0.767
Horizontal size from limbus	Baseline	2862 ± 964	3469 ± 1594	2387 ± 988	0.106
Total horizontal size		7755 ± 2152	7482 ± 2817	7971 ± 1878	0.876
Vertical size in limbus		6206 ± 1236	6010 ± 1666	5343 ± 2038	0.461
Graft central thickness	Day 1	611 ± 216	455 ± 240	412 ± 207	0.103
	Day 7	620 ± 257 **	359 ± 271	452 ± 155	0.020
	Day 15	356 ± 141	316 ± 286	337 ± 119	0.362
	Month 1	324 ± 131	207 ± 163	271 ± 114	0.089
	Month 3	252 ± 147 **	84 ± 148	231 ± 147#	0.002
	Month 6	229 ± 90 **	102 ± 124	183 ± 45	0.011
	Month 12	151 ± 65	192 ± 109	190 ± 183	0.503
Graft thickness next to limbus	Day 1	459 ± 184	499 ± 417	412 ± 139	0.929
	Day 7	460 ± 232 *	248 ± 171	430 ± 183	0.005
	Day 15	365 ± 159	250 ± 193	274 ± 79	0.163
	Month 1	314 ± 114	259 ± 178	273 ± 109	0.770
	Month 3	250 ± 109 **	79 ± 118	230 ± 185 #	0.002
	Month 6	207 ± 60 *	96 ± 115	188 ± 98	0.036
	Month 12	200 ± 91	197 ± 115	116 ± 37	0.226
Graft horizontal size	Day 1	6499 ± 2192	5949 ± 2336	5645 ± 2047	0.673
	Day 7	5813 ± 1894 *	3639 ± 2554	4784 ± 945	0.044
	Day 15	5287 ± 2411	3314 ± 2523	5983 ± 1028	0.059
	Month 1	4079 ± 1309 **	1048 ± 1829	3903 ± 903 #	0.001
	Month 3	4598 ± 1492 **†	1433 ± 2077	2626 ± 2346	0.003
	Month 6	3809 ± 1396 **	1433 ± 1908	2176 ± 1928	0.009
	Month 12	4815 ± 1426 *	1394 ± 1456	2299 ± 1970	0.003
Graft vertical size	Day 1	7356 ± 2322	7054 ± 2713	7882 ± 1153	0.651
	Day 7	7140 ± 2266	5230 ± 3640	6476 ± 1446	0.355
	Day 15	6298 ± 1619	5106 ± 3559	5983 ± 1097	0.442
	Month 1	6881 ± 959 **	4018 ± 3071	5320 ± 1906	0.007
	Month 3	6951 ± 1699 ***†	1649 ± 2450	3728 ± 2259	0.000
	Month 6	5926 ± 1274 **	1921 ± 2138	4762 ± 2507 #	0.000
	Month 12	5653 ± 824 *†	2374 ± 2457	2951 ± 1702	0.019

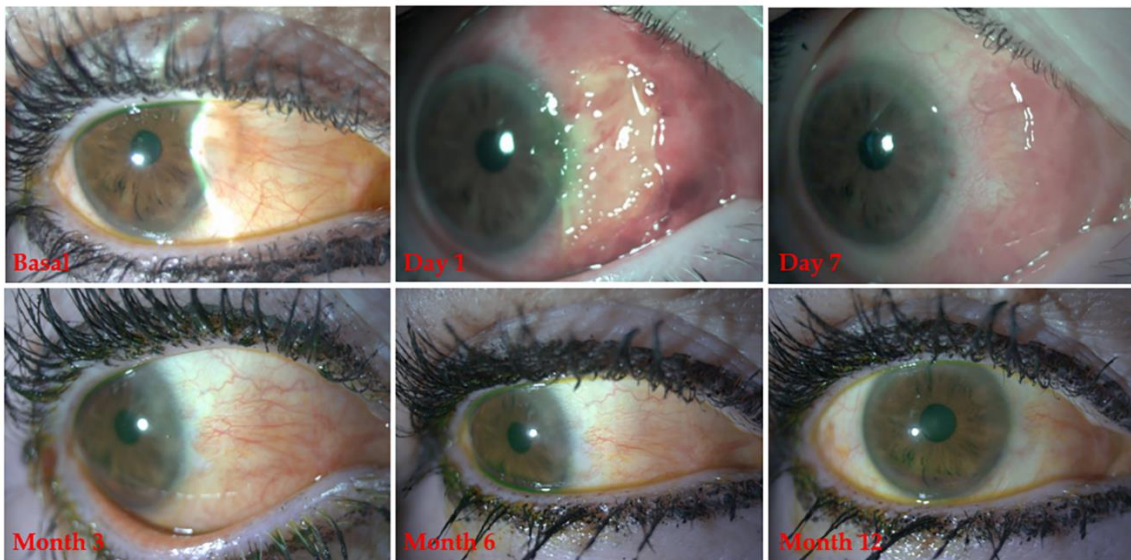
Group A: Conjunctival autograft, Group B: mPRGF, Group C: Amniotic membrane, SD: standard deviation. \* Significant differences between group A and B, \*\* Very significant differences between group A and B, †Significant differences between group A and C, ††Very significant differences between group A and C. #Significant differences between group B and C.

Figure 3 shows representative images of a clinical case of a patient treated with a PRGF membrane graft, evaluating the follow-up by OCT, the mPRGF graft was reabsorbed by the second week. Subsequently, the evaluations of the graft size are related to the regeneration of the conjunctival epithelium (see Figure 3).

Figure 4 shows several images obtained from a patient treated with mPRGF as a graft showing a complete restoration of the conjunctiva during the follow-up period (see Figure 4).



**Figure 3.** OCT graft measurements ( $\mu\text{m}$ ) for mPRGF. Basal: TL: Thickness of the limbus, HS: Horizontal size, THS: Total horizontal size, and VS: Vertical size. During the postoperative follow-up the conjunctival restoration zone was measured: GCT: Graft central thickness, GTL: Graft thickness in the limbus, GHS: Graft horizontal size (measured between the sclerocorneal limbus to the nasal area of the excised conjunctiva), and GVS: Graft vertical size.



**Figure 4.** Clinical follow-up of a patient treated with mPRGF in pterygium surgery.

### 3.3. Pterygium Recurrence: Solomon Scale

Group A showed lower pterygium recurrence throughout the follow-up, in contrast to groups B and C. Group A showed differences ( $p < 0.05$ ) regarding group B at month 1 and 3, and month 6 in comparison with group C. No intraoperative complications were found in the three treatment groups. A descriptive analysis for recurrence (Solomon scale: grade 4), shows two cases (7.7%) of the total patients in the Group B ( $n = 26$ ), and two cases (20.0%) of the total patients in the Group C ( $n = 10$ ). Besides, during the first month of follow-up in group A, 3 cases with pyogenic granulomas were observed (see Table 4).

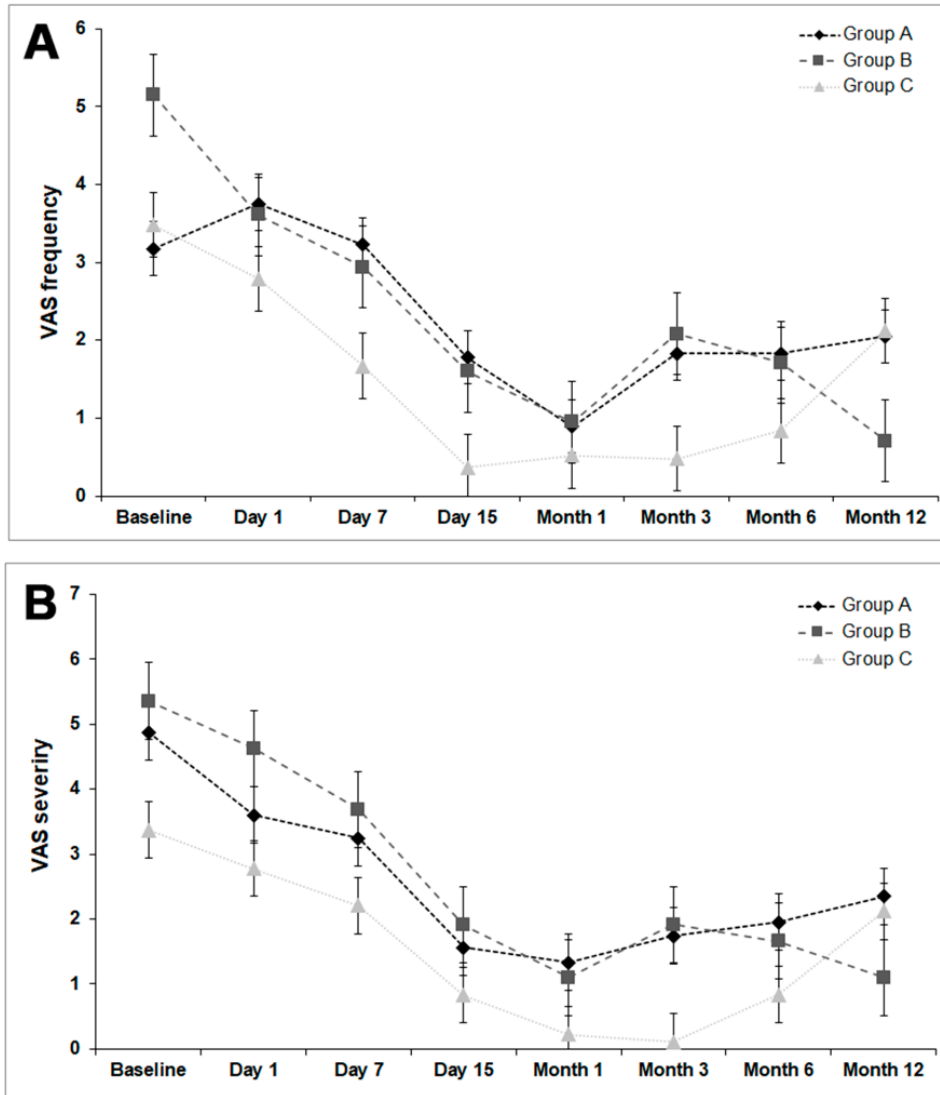
**Table 4.** Solomon scale in the different treatment groups.

	<b>Month 1</b> <b>Mean ± SD</b>	<b>Month 3</b> <b>Mean ± SD</b>	<b>Month 6</b> <b>Mean ± SD</b>	<b>Month 12</b> <b>Mean ± SD</b>
<b>Group A</b>	1.00±0.00 *	1.08 ± 0.29 *	1.10 ± 0.32 †	1.00 ± 0.00
<b>Group B</b>	1.55 ± 0.76	2.06 ± 0.87	1.88 ± 0.96	1.91 ± 1.04
<b>Group C</b>	1.11 ± 0.33	2.00 ± 1.22	2.43 ± 1.13	2.17 ± 0.98

Solomon scale: Grade 1 (normal appearance of the surgery area), Grade 2 (presence of some fine episcleral vessels without extending beyond the limbus, without any fibrous tissue in the excised area), Grade 3 (presence of additional fibrous tissue in the excised area without invading the cornea), Grade 4 (represents a true recurrence with fibrovascular tissue invading the cornea). Group A: Conjunctival autograft, Group B: mPRGF, Group C: Amniotic membrane. SD: Standard Deviation. \* Significant differences between group A and B ( $p < 0.05$ ), † Significant differences between group A and C ( $p < 0.05$ ).

### 3.4. Ocular Surface Symptom Assessment (VAS and OSDI)

The VAS frequency and severity outcomes showed no significant differences ( $p > 0.05$ ) among the groups at any time of the follow-up time (see Figure 5). The improvement per-centage in VAS frequency was 35.5% for group A, 86.2% for group B, and 39.1% for group C. The percentage improvement in VAS severity was 51.8% for group A, 79.5% for group B, and 37.1% for group C. The analysis of the OSDI questionnaire showed no significant differences among the different groups at any time of the study, excepting for group A and C, among which significant differences ( $p < 0.05$ ) were observed at months 6 and 12 between both groups (see Table 5).



**Figure 5.** Visual Analog Scale. **A).** Frequency. Group A: Conjunctival autograft, Group B: Membrane-Plasma Rich in Growth Factors, Group C: Amniotic Membrane. **B).** Severity. Group A: Conjunctival autograft, Group B: Membrane-Plasma Rich in Growth Factors, Group C: Amniotic Membrane.

**Table 5.** Ocular surface disease index (OSDI) outcomes obtained in each treatment group at each time point of the follow-up.

	Baseline mean ± SD	Day 7 mean ± SD	Day 15 mean ± SD	Month 1 mean ± SD	Month 3 mean ± SD	Month 6 mean ± SD	Month 12 mean ± SD
<b>Group A</b>	36.82 ± 26.00	36.45 ± 23.24	23.87 ± 18.61	19.60 ± 21.95	22.85 ± 22.85	31.31 ± 24.70	41.48 ± 27.34
<b>Group B</b>	33.92 ± 26.18	42.39 ± 25.60	26.62 ± 25.23	22.41 ± 21.76	20.04 ± 23.11	19.93 ± 23.46	20.68 ± 24.65
<b>Group C</b>	37.12 ± 26.18	38.85 ± 30.99	12.62 ± 14.79	5.72 ± 6.68	8.59 ± 14.51	7.87* ± 13.97	5.90* ± 9.72

Group A: Conjunctival autograft, Group B: mPRGF, Group C: Amniotic membrane, SD: standard deviation. \* Significant differences between group A and C ( $p < 0.05$ ).

The reduction percentage in total OSDI score was 12.7% for group A, 39.0% for group B, and 84.1% for group C, and this change was significant ( $p < 0.05$ ) in group B and group C, but not in group A ( $p > 0.05$ ) (see Table 6). Group B showed significant differences ( $p < 0.05$ ) in 6 symptoms (sensitivity to light, sensation of grit, eye pain, use of computer or screen, watching TV, and wind) with improvement in the OSDI score. However, group C showed only significant differences ( $p < 0.05$ ) in two symptoms (blurred vision and low vision) and group A showed no differences ( $p > 0.05$ ) in any symptoms.

Table 6. Results of the OSDI questionnaire: by symptom groups.

	Baseline mean (range)	Month 12 (range)	mean	p-Value
Group A	Light sensitivity	2.08 (0-4)	2.00 (0-4)	0.41
	Grit feeling	2.15 (0-4)	1.50 (0-4)	0.34
	Eye pain	1.00 (0-4)	1.17 (0-4)	1.00
	Blurry vision	0.77 (0-3)	1.00 (0-2)	0.49
	Bad vision	0.69 (0-3)	1.00 (0-4)	0.59
	Read	1.08 (0-4)	2.50 (0-4)	0.24
	Night driving	0.88 (0-4)	0.40 (0-2)	0.32
	Use of computer or screen	0.92 (0-4)	1.33 (0-4)	0.85
	Watch TV	1.08 (0-4)	1.50 (0-4)	0.56
	Wind	2.38 (0-4)	2.83 (0-4)	0.79
	Very dry environments	2.46 (0-4)	2.50 (0-4)	1.00
	Air conditioning	1.92 (0-4)	1.83 (0-4)	0.79
	Total OSDI score	36.82 (0-93)	41.48 (6-61)	0.35
Group B	Light sensitivity	1.57 (0-4)	0.92 (0-3)	$\leq 0.01$ *
	Grit feeling	1.78 (0-4)	0.83 (0-3)	0.02 *
	Eye pain	0.91 (0-4)	0.67 (0-3)	$\leq 0.01$ *
	Blurry vision	0.83 (0-3)	1.80 (0-4)	0.19
	Bad vision	0.48 (0-3)	0.73 (0-3)	0.16
	Read	1.30 (0-4)	0.92 (0-4)	0.06
	Night driving	0.50 (0-4)	0.40 (0-3)	1.00
	Use of computer or screen	1.48 (0-4)	0.50 (0-3)	0.04 *
	Watch TV	1.22 (0-4)	0.83 (0-4)	0.03 *
	Wind	2.65 (0-4)	1.50 (0-4)	$\leq 0.01$ *
	Very dry environments	1.78 (0-4)	0.75 (0-3)	0.06
	Air conditioning	1.25 (0-4)	0.58 (0-3)	0.42
	Total OSDI score	33.9 (0-77)	20.7 (0-66)	$\leq 0.01$ *
Group C	Light sensitivity	1.50 (0-4)	0.33 (0-1)	0.11
	Grit feeling	2.30 (0-4)	0.67 (0-3)	0.06
	Eye pain	0.70 (0-3)	0.0 (0-0)	0.32
	Blurry vision	1.60 (0-4)	0.17 (0-1)	0.03*
	Bad vision	1.60 (0-4)	0.17 (0-1)	0.03*
	Read	1.00 (0-4)	0.17 (0-1)	1.00
	Night driving	1.00 (0-4)	0.00 (0-0)	1.00
	Use of computer or screen	0.78 (0-4)	0.20 (0-1)	0.32
	Watch TV	0.40 (0-4)	0.17 (0-1)	0.32
	Wind	2.40 (0-4)	0.50 (0-2)	0.07
	Very dry environments	2.40 (0-4)	0.17 (0-1)	0.10

Air conditioning	1.50 (0–4)	0.17 (0–1)	0.10
Total OSDI score	37.1 (6–75)	5.9 (0.25)	0.03 *

OSDI: Ocular Surface Disease Index; Group A: Conjunctival autograft; Group B: mPRGF (Membrane of Plasma Rich in Growth Factors); Group C: Amniotic Membrane; \* : *p* value < 0.05.

#### 4. DISCUSSION

Surgical techniques for pterygium treatment have been improved over the years; nowadays, it is necessary to achieve the closure of the tissue defect, avoid recurrence, improve symptoms of the ocular surface, and increase life quality of patients [8],[13],[14]. To treat ocular defects and reduce the risk of ocular perforation, many techniques have been used in the past; these techniques include AMT, tissue adhesives (collagen, fibrin), animal-based tissue patches, limbal stem cell transplants, conjunctival autograft transplants or keratoplasty surgery [46,47]. The recurrence rate is the main result obtained in most clinical studies; meanwhile, the efficacy and safety results are evaluated using different surgical techniques. In our study, the primary outcome was pterygium recurrence, a fact that is consistent with the interest of current research [15].

In recent years, the field of ocular surface tissue regeneration has experienced significant scientific progress. Some examples include the use of tissue replacements and auto-, allo- and xeno-grafts for limbal cell therapy, or pterygium surgery, either alone or in combination with a temporary graft such as the AM [48–50]. These grafts are not always useful, mainly due to the imbalance between demand and tissue availability and the immunological response between the donor tissue and the host [49,50]. Moreover, the use of allogeneic fibrin glues may potentially present certain biosafety risks, in the case of the AM these risks will be enhanced due to its also allogeneic origin as one of its main disadvantages along with the need to require a tissue bank. Accordingly, using as a graft a safe and effective autologous tissue would be highly desirable, avoiding the risk of viral or prion transmission. In this sense, mPRGF provides a fibrin scaffold used as a regenerative and physical support membrane in many ocular defects. PRGF technology has a standardized protocol that guarantees the reproducibility of the treatment, the availability of direct costs related to its preparation and use, and immediate availability in the surgery room. Furthermore, it is also important to highlight that ePRGF is obtained during the same mPRGF preparation process and used as a postsurgical treatment, thus increasing the periodical availability of growth factors [34].



The main PRGF feature and responsible for most of its biological effects is the sustained release of growth factors. However, the absence of leukocytes in their composition and antibacterial, anti-inflammatory, and anti-fibrotic activity are also essential characteristics of PRGF [35,51]. The growth factors release from the platelet's alpha granules is mediated by calcium chloride, which activates fibrinogen, converted to fibrin, beginning to develop a three-dimensional acellular matrix with high stability [35,51]. Moreover, being mPRGF a leukocyte free formulation potentially avoids a faster fibrin degradation kinetics and a more significant proinflammatory response. It has been demonstrated that this mPRGF fibrin matrix retains trapped in the fibrin clot, almost 30% of the amount of growth factors after eight days of incubation for its sustained release [35,51].

Nonetheless, this sustained release has shown an increment of the proliferation and migration activity of corneal keratocytes and conjunctival fibroblasts and the reduction of the TGF  $\beta$ 1-induced myofibroblast differentiation reducing the number of  $\alpha$ -SMA positive cells. This inhibition limits the fibrosis pathways, especially relevant in the pathogenesis of pterygium and its tissue remodeling [35,38,51,52]. Several studies have evaluated the potential benefits of mPRGF alone or in combination with other membranes like AM [34,41], showing a stable closure of the corneal defect in all patients treated with PRGF with no evidence of infection, inflammation, or pain [34,41].

In this study, no differences in BCVA and IOP were observed in the intergroup and intragroup analysis. In the anatomical evaluation, a progressive and sustained decrease in the size (horizontal and vertical) and thickness of the conjunctiva was observed in group B. In a study carried out by Zhang et al. [53] in 771 healthy subjects, a full conjunctiva thickness of  $240.1 \pm 29.8 \mu\text{m}$  was shown. In another study, the progression of the graft thickness in 40 pterygium surgery patients showed a graft thickness of  $430 \pm 127 \mu\text{m}$  in the primary pterygium group and  $461 \pm 178 \mu\text{m}$  in the recurrent group at one week after surgery and a graft thickness of  $109 \pm 15 \mu\text{m}$  and  $107 \pm 18 \mu\text{m}$  at month three postoperatively [54]. The results obtained in the present study showed similar initial postsurgical thicknesses among the three groups for the graft placement area, most likely due to similar iatrogenic reasons in all procedures. All groups underwent a size and thickness gradual decrease, being group B the first to show graft thickness outcomes similar to those reported in healthy subjects at month 1 [53]. Moreover, there were significant differences between group B and the other two groups in month 3, achieving the mPRGF group with the lowest graft thickness outcomes. These findings might be caused by a combined effect of autologous fibrin degradation and conjunctival tissue remodeling. When a



fibrin graft is applied for wound healing purposes, this is invaded by surrounding cells, which will produce a new extracellular matrix to replace the fibrin meshwork, and the new tissue formation will be regulated by the gradual degradation of the fibrin clot (fibrinolytic process) [55]. The use of AS-OCT as a diagnostic and follow-up aid in ocular surface diseases such as pterygium or conjunctival tumors is increasingly common [56,57].

During the healing process in the mPRGF and AM groups, it is suggested that the fibrin meshwork's degradation occurs, leading to a graft tissue replacement. A study carried out by Oscar Gris et al. [58] established that AM degradation may take a mean of 12.5 days (3 to 34 days). These results are similar to the use of mPRGF for the surgery of ocular surface disorders, in which mPRGF complete reabsorption occurred after a mean of 12.67 days [41]. Besides, part of the fibroblast cells will be transformed into myofibroblasts during the wound healing process, favoring the epithelial and endothelial cell migration through the graft and promoting wound contraction [59]. However, the persistence of myofibroblastic cells after wound healing could lead to the development of scarring tissue. Interestingly, it has been demonstrated that PRGF formulations reduce the number of myofibroblasts and modulate their action during wound healing, improving tissue regeneration and avoiding fibrosis formation [60–62]. Further studies are needed to determine the optimal graft size and degradation kinetics to avoid the risk of fast degradation that could compromise the pterygium surgery results.

The gold standard for pterygium surgery is excision with conjunctiva autograft, observing a recurrence between 1.9–8%; on the other hand, in a metaanalysis it was found that the graft with amniotic membrane has greater recurrence (3.7– 40.9%) than surgery with conjunctival autograft (2.6–17.7%) [63]. In our study for the Solomon scale, the overall results showed no statistical differences among the three groups at 12 months of followup ( $p > 0.05$ ), showing that the three surgical techniques are similar in pterygium recurrence rates.

A clinical study with 108 patients comparing the use of Platelet-rich Fibrin (PRF) Grafts and limbal conjunctival autografts (LCA) in pterygium surgery has recently been published and it was observed that the surgery time was shorter in the group PRF ( $25.0 \pm 4.2$  min) than in the LCA group ( $36.5 \pm 6.3$  min) ( $p < 0.001$ ) [64]. The use of the mPRGF could decrease the surgical time compared to the conjunctival autograft group, since conjunctival dissection is not necessary; on the other hand, we believe that the surgical time would be similar to that of the amniotic membrane group.

In terms of ocular surface symptoms, the mPRGF group showed a higher percentage of improvement in VAS frequency (86.2%) and VAS severity (79.5%) compared to the other treatment groups. Similar results were observed in other studies to treat several ocular surface diseases with PRGF, in which improvement of the VAS was demonstrated [34,36–38,41]. For the OSDI questionnaire, significant improvement was observed in the AM group than in the CAG group; however, no significant differences were showed between AM and mPRGF groups. Regarding the categories of symptoms, the mPRGF group obtained significant improvement ( $p < 0.05$ ) in 6 of the twelve categories; however, the AM group only improved in 2 categories ( $p < 0.05$ ), and the CAG group did not improve in any. One of the categories that improved with mPRGF treatment was eye pain. Several studies in different medical areas have reported pain improvement after using PRGF [34,36]. The absence of leukocytes and endocannabinoid-mediated analgesic effects maybe two of the main reasons for the pain reduction scores after PRGF treatment [35,65].

This study has some limitations, such as the fact that it was carried out at a single center, with a small cohort, and lacks inflammation biomarker measurements. Further studies are needed to determine the optimal surgical approach of mPRGF in graft placement and thickness. The results show that mPRGF is a safe and effective treatment for primary pterygium surgery, which allows to obtain an autologous graft in an agile way and contributes to preserve the patient's healthy conjunctiva.

## 5. CONCLUSIONS

This is the first clinical study evaluating these three surgical techniques (CAG, AM, and mPRGF) to the best of our knowledge. The results obtained in this study suggest that the three evaluated techniques are effective in achieving tissue coverage. Therefore, mPRGF is a safe and effective treatment for primary pterygium surgery, allowing to obtain an autologous graft quickly without the need of a tissue bank, and avoiding iatrogenesis in healthy conjunctiva. For that reason, this new surgical approach may be relevant for those cases of pterygium that require large excisions or with insufficient healthy conjunctiva.

## REFERENCES

1. Tan, D.T.; Chee, S.P.; Dear, K.B.; Lim, A.S. Effect of pterygium morphology on pterygium recurrence in a controlled trial comparing conjunctival autografting with bare sclera excision. *Arch. Ophthalmol.* (Chicago, Ill. 1960) 1997, 115, 1235–1240, doi:10.1001/archophth.1997.01100160405001.
2. Solomon, A.S. Pterygium. *Br. J. Ophthalmol.* 2006, 90, 665–666.
3. Di Girolamo, N.; Coroneo, M.T.; Wakefield, D. UVB-elicited induction of MMP-1 expression in human ocular surface epithelial cells is mediated through the ERK1/2 MAPK-dependent pathway. *Invest. Ophthalmol. Vis. Sci.* 2003, 44, 4705–4714, doi:10.1167/iovs.03-0356.
4. Nolan, T.M.; DiGirolamo, N.; Sachdev, N.H.; Hampartzoumian, T.; Coroneo, M.T.; Wakefield, D. The role of ultraviolet irradiation and heparin-binding epidermal growth factor-like growth factor in the pathogenesis of pterygium. *Am. J. Pathol.* 2003, 162, 567–574, doi:10.1016/S0002-9440(10)63850-3.
5. Tsai, Y.-Y.; Cheng, Y.-W.; Lee, H.; Tsai, F.-J.; Tseng, S.-H.; Lin, C.-L.; Chang, K.-C. Oxidative DNA damage in pterygium. *Mol. Vis.* 2005, 11, 71–75.
6. Rezvan, F.; Khabazkhoob, M.; Hooshmand, E.; Yekta, A.; Saatchi, M.; Hashemi, H. Prevalence and risk factors of pterygium: a systematic review and meta-analysis. *Surv. Ophthalmol.* 2018, 63, 719–735, doi:10.1016/j.survophthal.2018.03.001.
7. Viso, E.; Gude, F.; Rodríguez-Ares, M.T. Prevalence of pinguecula and pterygium in a general population in Spain. *Eye (Lond)*. 2011, 25, 350–357, doi:10.1038/eye.2010.204.
8. Iradier, M.T. Cirugía del Pterigión, In *Monografía de la Sociedad Española de Oftalmología*, Macline: Madrid, Spain, 2006.
9. Akinci, A.; Zilelioglu, O. Comparison of limbal-conjunctival autograft and intraoperative 0.02% mitomycin-C for treatment of primary pterygium. *Int. Ophthalmol.* 2007, 27, 281–285, doi:10.1007/s10792-007-9034-0.
10. Ozdamar, Y.; Mutevelli, S.; Han, U.; Ileri, D.; Onal, B.; Ilhan, O.; Karakaya, J.; Zilelioglu, O. A comparative study of tissue glue and vicryl suture for closing limbal-conjunctival autografts and histologic evaluation after pterygium excision. *Cornea* 2008, 27, 552–558, doi:10.1097/ICO.0b013e318165b16d.
11. Ozer, A.; Yildirim, N.; Erol, N.; Yurdakul, S. Long-term results of bare sclera, limbal-conjunctival autograft and amniotic membrane graft techniques in primary pterygium excisions. *Ophthalmol. J. Int. d'ophtalmologie. Int. J. Ophthalmol. Zeitschrift fur Augenheilkd.* 2009, 223, 269–273, doi:10.1159/000210444.
12. Benitez-Herreros, J.; Perez-Rico, C.; Montes-Mollon, M.A.; Gomez-San-Gil, Y.; Teus-Guezala, M.A. Endothelial cells analysis after intraoperative mitomycin-C adjuvant pterygium simple excision surgery: a pilot study. *Arch. Soc. Esp. Ophthalmol.* 2010, 85, 11–15.
13. Koranyi, G.; Artzen, D.; Seregard, S.; Kopp, E.D. Intraoperative mitomycin C versus autologous conjunctival autograft in surgery of primary pterygium with four-year follow-up. *Acta Ophthalmol.* 2012, 90, 266–270, doi:10.1111/j.1755-3768.2010.01936.x.
14. Mastropasqua, L.; Carpineto, P.; Ciancaglini, M.; Enrico Gallenga, P. Long term results of intraoperative mitomycin C in the treatment of recurrent pterygium. *Br. J. Ophthalmol.* 1996, 80, 288–291, doi:10.1136/bjo.80.4.288.
15. Clearfield, E.; Muthappan, V.; Wang, X.; Kuo, I.C. Conjunctival autograft for pterygium. *Cochrane database Syst. Rev.* 2016, 2, CD011349, doi:10.1002/14651858.CD011349.pub2.
16. Suzuki, T.; Sano, Y.; Kinoshita, S. Conjunctival inflammation induces Langerhans cell migration into the cornea. *Curr. Eye Res.* 2000, 21, 550–553.

17. Elwan, S.A.M. Comparison between sutureless and glue free versus sutured limbal conjunctival autograft in primary pterygium surgery. *Saudi J. Ophthalmol. Off. J. Saudi Ophthalmol. Soc.* 2014, 28, 292–298, doi:10.1016/j.sjopt.2014.03.012.
18. Kim, H.H.; Mun, H.J.; Park, Y.J.; Lee, K.W.; Shin, J.P. Conjunctivolimbal autograft using a fibrin adhesive in pterygium surgery. *Korean J. Ophthalmol.* 2008, 22, 147–154, doi:10.3341/kjo.2008.22.3.147.
19. Solomon, A.; Pires, R.T.; Tseng, S.C. Amniotic membrane transplantation after extensive removal of primary and recurrent pterygia. *Ophthalmology* 2001, 108, 449–460, doi:10.1016/s0161-6420(00)00567-4.
20. Tseng, S.C.; Prabhasawat, P.; Barton, K.; Gray, T.; Meller, D. Amniotic membrane transplantation with or without limbal allografts for corneal surface reconstruction in patients with limbal stem cell deficiency. *Arch. Ophthalmol. (Chicago, Ill. 1960)* 1998, 116, 431–441, doi:10.1001/archopht.116.4.431.
21. Hanada, K.; Nishikawa, N.; Miyokawa, N.; Yoshida, A. Long-term outcome of amniotic membrane transplantation combined with mitomycin C for conjunctival reconstruction after ocular surface squamous neoplasia excision. *Int. Ophthalmol.* 2017, 37, 71–78, doi:10.1007/s10792-016-0231-6.
22. Krysik, K.; Dobrowolski, D.; Wylęgała, E.A.; Lyssek-Boroń, A. Amniotic Membrane as a Main Component in Treatment Supporting Healing and Patch Grafts in Corneal Melting and Perforations. *J Ophthalmol.* 2020, 2020, 4238919, doi:10.1155/2020/4238919.
23. Ma, D. H.-K.; Wang, S.-F.; Su, W.-Y.; Tsai, R. J.-F. Amniotic membrane graft for the management of scleral melting and corneal perforation in recalcitrant infectious scleral and corneoscleral ulcers. *Cornea* 2002, 21, 275–283, doi:10.1097/00003226-200204000-00008.
24. Trinh, T.; Mimouni, M.; Mednick, Z.; Einan-Lifshitz, A.; Cohen, E.; Santaella, G.; Sorkin, N.; Slomovic, A. Outcomes of Ipsilateral Simple Limbal Epithelial Transplantation, Tenonectomy, Mitomycin and Amniotic Membrane Transplantation for Treatment of Recurrent Pterygium. *Cornea* 2020, doi:10.1097/ICO.0000000000002336.
25. Koranyi, G.; Seregard, S.; Kopp, E.D. Cut and paste: a no suture, small incision approach to pterygium surgery. *Br. J. Ophthalmol.* 2004, 88, 911–914, doi:10.1136/bjo.2003.032854.
26. Bhandari, V.; Rao, C.L.; Ganesh, S.; Brar, S. Visual outcome and efficacy of conjunctival autograft, harvested from the body of pterygium in pterygium excision. *Clin. Ophthalmol.* 2015, 9, 2285–2290, doi:10.2147/OPHT.S93580.
27. Pietrzak, W.S.; Eppley, B.L. Platelet rich plasma: biology and new technology. *J. Craniofac. Surg.* 2005, 16, 1043–1054, doi:10.1097/01.scs.0000186454.07097.bf.
28. Anitua, E.; Andia, I.; Ardanza, B.; Nurden, P.; Nurden, A.T. Autologous platelets as a source of proteins for healing and tissue regeneration. *Thromb. Haemost.* 2004, 91, 4–15, doi:10.1160/TH03-07-0440.
29. Freire, V.; Andollo, N.; Etxebarria, J.; Duran, J.A.; Morales, M.-C. In vitro effects of three blood derivatives on human corneal epithelial cells. *Invest. Ophthalmol. Vis. Sci.* 2012, 53, 5571–5578, doi:10.1167/iovs.11-7340.
30. Weibrich, G.; Kleis, W.K.G.; Hitzler, W.E.; Hafner, G. Comparison of the platelet concentrate collection system with the plasma-rich-in-growth-factors kit to produce platelet-rich plasma: a technical report. *Int. J. Oral Maxillofac. Implants* 2005, 20, 118–123.
31. Anitua, E. The use of plasma-rich growth factors (PRGF) in oral surgery. *Pract. Proced. Aesthet. Dent.* 2001, 13, 487–493.
32. Cobos, R.; Aizpuru, F.; Parraza, N.; Anitua, E.; Orive, G. Effectiveness and efficiency of platelet rich plasma in the treatment of diabetic ulcers. *Curr. Pharm. Biotechnol.* 2015, 16, 630–634, doi:10.2174/138920101607150427111926.

33. Sanchez, M.; Anitua, E.; Azofra, J.; Aguirre, J.J.; Andia, I. Intra-articular injection of an autologous preparation rich in growth factors for the treatment of knee OA: a retrospective cohort study. *Clin. Exp. Rheumatol.* 2008, 26, 910–913.
34. Anitua, E.; Muruzabal, F.; Tayebba, A.; Riestra, A.; Perez, V.L.; Merayo-Llodes, J.; Orive, G. Autologous serum and plasma rich in growth factors in ophthalmology: preclinical and clinical studies. *Acta Ophthalmol.* 2015, 93, e605-14, doi:10.1111/aos.12710.
35. Anitua, E.; Nurden, P.; Prado, R.; Nurden, A.T.; Padilla, S. Autologous fibrin scaffolds: When platelet- and plasma-derived biomolecules meet fibrin. *Biomaterials* 2019, 192, 440–460, doi:10.1016/j.biomaterials.2018.11.029.
36. Anitua, E.; Muruzabal, F.; de la Fuente, M.; Merayo, J.; Duran, J.; Orive, G. Plasma Rich in Growth Factors for the Treatment of Ocular Surface Diseases. *Curr. Eye Res.* 2016, 41, 875–882, doi:10.3109/02713683.2015.1104362.
37. Merayo-Llodes, J.; Sanchez, R.M.; Riestra, A.C.; Anitua, E.; Begona, L.; Orive, G.; Fernandez-Vega, L. Autologous Plasma Rich in Growth Factors Eyedrops in Refractory Cases of Ocular Surface Disorders. *Ophthalmic Res.* 2015, 55, 53–61, doi:10.1159/000439280.
38. Anitua, E.; de la Fuente, M.; Muruzabal, F.; Riestra, A.; Merayo-Llodes, J.; Orive, G. Plasma rich in growth factors (PRGF) eye drops stimulates scarless regeneration compared to autologous serum in the ocular surface stromal fibroblasts. *Exp. Eye Res.* 2015, 135, 118–126, doi:10.1016/j.exer.2015.02.016.
39. Anitua, E.; de la Fuente, M.; Muruzábal, F.; Merayo-Llodes, J. Short- and Long-Term Stability of Plasma Rich in Growth Factors Eye Drops. *Cornea* 2021, 40, 107-112, doi: 10.1097/ICO.0000000000002519.
40. Rodriguez-Agirretxe, I.; Freire, V.; Muruzabal, F.; Orive, G.; Anitua, E.; Diez-Feijoo, E.; Acera, A. Subconjunctival PRGF Fibrin Membrane as an Adjuvant to Nonpenetrating Deep Sclerectomy: A 2-Year Pilot Study. *Ophthalmic Res.* 2018, 59, 45–52, doi:10.1159/000481535.
41. Sanchez-Avila, R.M.; Merayo-Llodes, J.; Riestra, A.C.; Berisa, S.; Lisa, C.; Sanchez, J.A.; Muruzabal, F.; Orive, G.; Anitua, E. Plasma rich in growth factors membrane as coadjuvant treatment in the surgery of ocular surface disorders. *Medicine (Baltimore)*. 2018, 97, e0242, doi:10.1097/MD.0000000000010242.
42. Prabhasawat, P.; Barton, K.; Burkett, G.; Tseng, S.C. Comparison of conjunctival autografts, amniotic membrane grafts, and primary closure for pterygium excision. *Ophthalmology* 1997, 104, 974–985, doi:10.1016/s0161-6420(97)30197-3.
43. Ghanavati, S.Z.; Shousha, M.A.; Betancurt, C.; Perez, V.L. Combined conjunctival autograft and overlay amniotic membrane transplantation; a novel surgical treatment for pterygium. *J. Ophthalmic Vis. Res.* 2014, 9, 399–403, doi:10.4103/2008-322X.143386.
44. Schiffman, R.M.; Christianson, M.D.; Jacobsen, G.; Hirsch, J.D.; Reis, B.L. Reliability and validity of the Ocular Surface Disease Index. *Arch. Ophthalmol. (Chicago, Ill. 1960)* 2000, 118, 615–621.
45. Anitua, E.; Muruzabal, F.; De la Fuente, M.; Merayo-Llodes, J.; Orive, G. Effects of heat-treatment on plasma rich in growth factors-derived autologous eye drop. *Exp. Eye Res.* 2014, 119, 27–34, doi:10.1016/j.exer.2013.12.005.
46. Yuan, S.; Fan, G. Stem cell-based therapy of corneal epithelial and endothelial diseases. *Regen. Med.* 2015, 10, 495–504, doi:10.2217/rme.15.3.
47. Samoila, O.; Gocan, D. Clinical Outcomes From Cultivated Allogenic Stem Cells vs. Oral Mucosa Epithelial Transplants in Total Bilateral Stem Cells Deficiency. *Front. Med.* 2020, 7, 43, doi:10.3389/fmed.2020.00043.
48. Bernardo, M.E.; Avanzini, M.A.; Perotti, C.; Cometa, A.M.; Moretta, A.; Lenta, E.; Del Fante, C.; Novara, F.; de Silvestri, A.; Amendola, G.; et al. Optimization of in vitro expansion of human multipotent mesenchymal stromal cells for cell-therapy approaches: further insights in the search for a fetal calf serum substitute. *J. Cell. Physiol.* 2007, 211, 121–130, doi:10.1002/jcp.20911.

49. Fernandez-Buenaga, R.; Aiello, F.; Zaher, S.S.; Grixti, A.; Ahmad, S. Twenty years of limbal epithelial therapy: an update on managing limbal stem cell deficiency. *BMJ open Ophthalmol.* 2018, 3, e000164, doi:10.1136/bmjophth-2018-000164.
50. Coquelin, L.; Fialaire-Legendre, A.; Roux, S.; Poignard, A.; Bierling, P.; Hernigou, P.; Chevallier, N.; Rouard, H. In vivo and in vitro comparison of three different allografts vitalized with human mesenchymal stromal cells. *Tissue Eng. Part A* 2012, 18, 1921–1931, doi:10.1089/ten.TEA.2011.0645.
51. Anitua, E.; Zalduendo, M.M.; Alkhraisat, M.H.; Orive, G. Release kinetics of platelet-derived and plasma-derived growth factors from autologous plasma rich in growth factors. *Ann. Anat.* 2013, 195, 461–6, doi:10.1016/j.aanat.2013.04.004.
52. Anitua, E.; Sanchez, M.; Merayo-Llodes, J.; De la Fuente, M.; Muruzabal, F.; Orive, G. Plasma rich in growth factors (PRGF-Endoret) stimulates proliferation and migration of primary keratocytes and conjunctival fibroblasts and inhibits and reverts TGF-beta1-Induced myodifferentiation. *Invest. Ophthalmol. Vis. Sci.* 2011, 52, 6066–73, doi:10.1167/iops.11-7302.
53. Zhang, X.; Li, Q.; Xiang, M.; Zou, H.; Liu, B.; Zhou, H.; Han, Z.; Fu, Z.; Zhang, Z.; Wang, H. Bulbar conjunctival thickness measurements with optical coherence tomography in healthy chinese subjects. *Invest. Ophthalmol. Vis. Sci.* 2013, 54, 4705–4709, doi:10.1167/iops.12-11003.
54. Ozgurhan, E.B.; Kara, N.; Bozkurt, E.; Gencer, B.; Yuksel, K.; Demirok, A. Comparison of conjunctival graft thickness after primary and recurrent pterygium surgery: anterior segment optical coherence tomography study. *Indian J. Ophthalmol.* 2014, 62, 675–679, doi:10.4103/0301-4738.129765.
55. Heher, P.; Mühleder, S.; Mittermayr, R.; Redl, H.; Slezak, P. Fibrin-based delivery strategies for acute and chronic wound healing. *Adv. Drug Deliv. Rev.* 2018, 129, 134–147, doi:10.1016/j.addr.2017.12.007.
56. Nampei, K.; Oie, Y.; Kiritoshi, S.; Morota, M.; Satoh, S.; Kawasaki, S.; Nishida, K. Comparison of ocular surface squamous neoplasia and pterygium using anterior segment optical coherence tomography angiography. *Am. J. Ophthalmol. case reports* 2020, 20, 100902.
57. Lozano García, I.; Romero Caballero, M.D.; Sellés Navarro, I. High resolution anterior segment optical coherence tomography for differential diagnosis between corneo-conjunctival intraepithelial neoplasia and pterygium. *Arch. Soc. Esp. Oftalmol.* 2020, 95, 108–113, doi:10.1016/j.oftal.2020.01.002.
58. Gris, O.; del Campo, Z.; Wolley-Dod, C.; Güell, J.L.; Bruix, A.; Calatayud, M.; Adán, A. Amniotic membrane implantation as a therapeutic contact lens for the treatment of epithelial disorders. *Cornea* 2002, 21, 22–27, doi:10.1097/00003226-200201000-00006.
59. Duffield, J.S.; Lupher, M.; Thannickal, V.J.; Wynn, T.A. Host responses in tissue repair and fibrosis. *Annu. Rev. Pathol.* 2013, 8, 241–276, doi:10.1146/annurev-pathol-020712-163930.
60. Maltseva, O.; Folger, P.; Zekaria, D.; Petridou, S.; Masur, S.K. Fibroblast growth factor reversal of the corneal myofibroblast phenotype. *Invest. Ophthalmol. Vis. Sci.* 2001, 42, 2490–2495.
61. Netto, M. V.; Mohan, R.R.; Sinha, S.; Sharma, A.; Dupps, W.; Wilson, S.E. Stromal haze, myofibroblasts, and surface irregularity after PRK. *Exp. Eye Res.* 2006, 82, 788–797, doi:10.1016/j.exer.2005.09.021.
62. Anitua, E.; Muruzabal, F.; Alcalde, I.; Merayo-Llodes, J.; Orive, G. Plasma rich in growth factors (PRGF-Endoret) stimulates corneal wound healing and reduces haze formation after PRK surgery. *Exp. Eye Res.* 2013, 115, 153–161, doi:10.1016/j.exer.2013.07.007.
63. Chu, W.K.; Choi, H.L.; Bhat, A.K.; Jhanji, V. Pterygium: new insights. *Eye (Lond).* 2020, 34, 1047–1050, doi:10.1038/s41433-020-0786-3.

64. Yang, N.; Xing, Y.; Zhao, Q.; Zeng, S.; Yang, J.; Du, L. Application of Platelet-rich Fibrin Grafts Following Pterygium Excision. *Int. J. Clin. Pract.* 2021, e14560, doi:10.1111/ijcp.14560.
65. Anitua, E.; Zalduendo, M.M.; Prado, R.; Alkhraisat, M.H.; Orive, G. Morphogen and proinflammatory cytokine release kinetics from PRGF-Endoret fibrin scaffolds: Evaluation of the effect of leukocyte inclusion. *J. Biomed. Mater. Res. - Part A* 2015, 103, 1011–1020, doi:10.1002/jbm.a.35244.



---

## CAPÍTULO 3

---

### **Plasma Rich in Growth Factors for the Treatment of Cicatrizing Conjunctivitis**

El contenido de este capítulo ha sido publicado en la revista "Clinical ophthalmology" Factor de impacto JCR 2,14 Q2 (Ophthalmology)

Borja de la Sen-Corcuera, Jesús Montero-Iruzebieta, Ronald M Sánchez-Ávila, Gorka Orive, Eduardo Anitua, Manuel Caro-Magdaleno, and Jesús Merayo-Llves. **Plasma Rich in Growth Factors for the Treatment of Cicatrizing Conjunctivitis** Clinical ophthalmology DOI: 10.2147/OPHTH.S252253



## INTRODUCTION

Cicatrizing Conjunctivitis (CC) belongs to the group of rare diseases, which can lead to blindness due to its persistent conjunctival inflammation and progressive fibrosis<sup>1</sup>. Corneal blindness can be the result of infectious keratitis, limbal stem cell deficiency (LSCD), persistent epithelial defects (PED), and even corneal perforations. The incidence of cicatrizing conjunctivitis is largely unknown. Several studies in Europe have attempted to measure the incidence of the systemic disease that may cause CC with poor results. In some of these studies the incidence of CC has been estimated at 1.5 / million inhabitants in Australia and New Zealand and 1.3 / million inhabitants in the United Kingdom<sup>2</sup> so it may be defined as a group of rare diseases. The main etiology of CC is the Ocular mucous membrane pemphigoid (OcMMP) reaching 60% of cases.

Mucous membrane pemphigoid (MMP) is a systemic autoimmune disease, which injures the mucous membranes of different tissues (conjunctiva, nasal cavity, oropharynx, genital, trachea and skin), leading to the formation of blisters, with chronic inflammation and progressive fibrosis, and secondary failure of the organs<sup>3</sup>. Other causes of CC include Stevens-Johnson Syndrome / Toxic Epidermal Necrolysis (SJS / NET), linear IgA disease, epidermolysis bullosa acquisita, CC induced by drugs, graft versus host disease (GVHD), mucocutaneous paraneoplastic disorders, atopic keratoconjunctivitis, ocular rosacea and squamous neoplasms of the ocular surface<sup>1</sup>. The average time to OcMMP diagnosis is 2.5 years due to the difficulty in diagnosing CC diseases in a first consultation.

Some guidelines are useful in order to make a better approximation to the diagnosis including microscopic evaluation of a conjunctival biopsy or the photographic screening (focusing on the shortening of the fornix, subconjunctival scarring, symblepharon, limbic insufficiency and the cicatricial state of the cornea). However, some others such as the use of direct immunofluorescence (DIF) have a high false negative rate<sup>3,4</sup>.

Different laboratory blood tests (detection of autoantibodies, inflammatory markers, etc) are also among the aids for CC diagnoses. Immune-mediated inflammation, as well as the activity of pro-fibrotic and pro-inflammatory cytokines are some of the main factors that contribute to the progression of CC. These factors may lead to several conditions such as conjunctival scarring and their associated complications (entropion, trichiasis, lagophthalmos, dry eye...), ocular surface diseases (PED, corneal infections, corneal neovascularization, corneal scarring...) and LSCD. Likewise, all these factors may contribute to persistent ocular pain<sup>5</sup>.

The regenerative effect of plasma rich in growth factors (PRGF) in the ophthalmology field has been demonstrated in different pathologies of the ocular surface and cornea. Some examples include dry eye disease with different etiologies, neurotrophic keratopathies, corneal ulcers<sup>6,7</sup>, patients with compromised inflammatory disorders (glaucoma)<sup>8</sup>, or even patients who have been previously treated with other blood derivatives or amniotic membranes having unsatisfactory results<sup>11,12</sup>. Several *in vitro* and *in vivo* studies have been carried out to illustrate some of the most relevant biological effects of PRGF. Of particular importance, PRGF exerts anti-inflammatory, anti-fibrotic, anti-microbial and regenerative effects that are key for its therapeutic use<sup>13</sup>. PRGF also increases the proliferation and migration activity of corneal keratocytes and conjunctival fibroblasts reducing the TGF $\beta$ -1 activity, leading to a tissue regeneration approach that limits the fibrosis pathways<sup>14,15,16</sup>.

It has been reported that immunosafe PRGF (isPRGF) treatment, which implies a 1-hour extra heat treatment at 56 $^{\circ}$  C, preserves the content of most of the proteins and morphogens involved in the wound healing process while reduces drastically the content of IgE and complement activity<sup>20</sup>. In diseases related to an immune system unbalance and an acute inflammatory response such as Sjögren Syndrome and GVHD, the effect of isPRGF has been evaluated with satisfactory results<sup>9,10</sup>.

In the present study, the biological role of isPRGF on CC was explored as a novel approach to this rare disease. To address this, a case series study was carried out with long-term follow-up in order to evaluate its efficacy and safety.

## MATERIAL AND METHODS

This is a retrospective, interventional, non-comparative study of the results and series of cases of patients diagnosed with CC of several origins and refractory to other therapies. It was performed at CartujaVisión Clinic (Seville, Spain) between January 2016 and June 2019, the study was approved by the Institutional Review Board. The principles of the Declaration of Helsinki were followed, and all patients signed the informed consent prior to being of PRGF therapy.

The CC are a group of inflammatory diseases in which the OcmMP is the most frequent. Diagnosis for CC is based on clinical findings, evolution of the disease which may or may not be supported by tissue biopsies (DIF analysis) using a standardized evaluation protocol<sup>17,18</sup>. All data were collected from medical records: gender, age, systemic diseases, systemic

immunomodulatory treatments, and previous ophthalmological treatments (medical and surgical). The minimum follow-up time of the patients was 6 months, and the main variable was the control of inflammation in the CC. The conjunctival inflammation was evaluated on a scale of 0 to 4 depending on severity, 0 (absence of conjunctival inflammation), 1: mild inflammation (conjunctival hyperemia and mild stromal edema), 2: moderate inflammation (marked conjunctival hyperemia with stromal edema, and thickening tissue, not conjunctival ulcer or corneal limbitis), 3: Severe inflammation (inflammation in all four quadrants with severe corneal edema, corneal limbitis and conjunctival ulceration may be present), 4: Very severe inflammation (severe inflammation of 4 quadrants, large tissue edema, ulcers and corneal limbitis, high risk of eye perforation)<sup>17</sup>. The CC was classified as severe if it involved 5 mm of central cornea (pupillary area) with neo-vessels, scarring, ulceration, conjunctivalization or keratinization<sup>19</sup>. All patients underwent an initial exploration under a slit lamp of the ocular surface, cornea and fundus in pharmacological dilatation. The BCVA (Better Corrected Visual Acuity), IOP (intraocular pressure) was measured with Goldmann tonometer, the Tear Breakup time (TBUT) was measured in seconds and using fluorescein as staining, and the Schirmer I test was also performed and measured in millimeters for 5 minutes, these evaluations were carried out at the beginning and at each follow-up visit.

#### ***Preparation and use of Immunosafe PRGF***

The protocol for the preparation of Endoret-PRGF eye drops (ePRGF) is described in the kit's instructions for use and it has been published by Anitua and Col<sup>15,16,20</sup>. The procedure was carried out under sterile conditions in the surgical room. To prepare the ePRGF, 70 mL of peripheral blood was collected into 9 mL tubes with 3.8% sodium citrate as an anticoagulant. Subsequently, the blood was centrifuged at 580g at room temperature for 8 minutes, using the closed Endoret-PRGF system (BTI Biotechnology Institute, S.L., Miñano, Álava, Spain). The whole column of PRGF was collected after centrifugation using the Endoret-PRGF ophthalmology kit (BTI Biotechnology Institute) and avoiding the buffy coat that contains the leukocytes. PRGF eye drops were incubated with the Plasmaterm H Plus heater (BTI Biotechnology Institute) first at 37°C for 1 h. The supernatant was then heat treated at 56°C for 1 h to reduce the immunologic components (immunosafe heat treatment)<sup>20</sup>. Finally, the plasma supernatant was filtered, aliquoted, and dispensed for use as eye drops. The immunosafe PRGF eye drop treatment (is-ePRGF) was then applied at a dose of 1 drop/per eye 4 times a day and deposited in the conjunctival sac. Interestingly each unit dose could remain up to 72 hours at room temperature without losing its regenerative properties while the whole rack containing the rest of the droppers was storage at the patient's freezer (at -18/-20°C). The injectable is-ePRGF was

obtained from the is-ePRGF droppers and used in the surgical act (subconjunctival injection and areas of fibrosis) when needed.

Previous chronic treatments were maintained according to medical criteria in order to avoid systemic complications that could endanger patients' health and compromise the results of the is-ePRGF ocular treatment. Only once the disease's clinical manifestations were effectively controlled, the patients were treated with is-ePRGF. The treatment was divided in three different phases:

**Phase I** = Treatment with topical is-ePRGF: application of the eye drops is-for one month (1 drop in conjunctival sac 4 times a day), associated with topical anti-inflammatory treatment, lubrication, oral tetracyclines, oral/topical antihistamines, and systemic immunomodulators

**Phase II** = Treatment with injected is-ePRGF: Applied in different eye areas as needed (sack funds, symblepharon bridges, subconjunctival, perilimbal, lacrimal gland, and Intrapalpebral), this procedure is performed monthly and repeated according to evolution up to a maximum of 6 times, the treatment provided in Phase I is maintained

**Phase III** = When the disease has stabilized and large scar sequelae remain, surgical intervention is considered for visual rehabilitation (phototherapeutic keratectomy – PTK, Keratoprosthesis, phacoemulsification with Intraocular Lens (IOL) implantation) and sequential surgery of the ocular surface, where a therapeutic keratectomy is performed, resection of fibrotic zones, subconjunctival and intralesional is-ePRGF injection was then made, and Phase I treatment maintained on an outpatient care for at least 3 months.

The safety profile of the use of topical and injected is-ePRGF was evaluated. Inflammatory recurrences, rescue treatments, additional surgeries during follow-up and infectious complications were agreed to be reported.

### **Statistical analysis**

Descriptive statistics was performed using absolute and relative frequencies for qualitative variables, and for quantitative variables the mean and standard deviation were used. The non-parametric Wilcoxon statistical test was used for quantitative variables when required, the McNemar test and Chi square for categorical variables. The level of statistical significance was at  $p < 0.05$ . The statistical software used was SPSS v22.0 for Windows (SPSS Inc., Chicago, IL, USA), Excel software version 14.0 (Microsoft Office 2011, Microsoft Corp) was also used.

## RESULTS

Ten eyes from six Caucasian patients with CC were evaluated in this study (Table 1). Three patients (50%) were male and three were female (50%). Two patients (one male and one female) had only one eye affected, while the remaining ones (four) had both eyes affected. The mean age of the patients was 59.7 years (SD = 16.5 range 39-80). The pre-treatment diagnosis included SJS (3 patients and 5 eyes) and OcMMP (3 patients and 5 eyes). All patients were diagnosed at least 60 months before the beginning of the study. No results of conjunctival biopsies were reported neither at the beginning nor during the course of this study.

In addition to the ophthalmological involvement of autoimmune disease, other tissues were compromised: mouth and skin (three patients), face and scalp (one patient). All patients had previously received topical treatment cycles (dexamethasone, artificial tear, moxifloxacin, fusidic acid, azelastine) and immunomodulatory treatment (azathioprine 50 mg / day) without achieving clinical stability on their ocular manifestations. Previous topical and systemic treatments were maintained throughout the study (Table 1). All patients presented in addition to the CC some other ocular diagnosis including glaucoma (2 eyes of 2 patients), aphakia (1 eye of 1 patient), pseudophakia (6 eyes of 4 patients), LSCD (2 eyes of 1 patient) and cataract (2 eyes of 1 patient). In the fundus, no abnormalities were detected in the initial examination or during the follow-up.

A total of 50% percent of the cases were considered severe CC, that is, with the 4 affected quadrants, presenting edema, and also being able to suffer from limbitis and ulcerations. The initial inflammation ranged between grades 2 to 4; with 4 eyes (40%) with degree of inflammation 2 being classified, two eyes (20%) with degree of inflammation 3 and four eyes (40%) with degree of inflammation 4 (Table 2). The mean follow-up time was 23.1 months ( $\pm$  6.7, range 13.6-30.3). A total of 20% of cases (2 eyes) required only phase I treatment to achieve clinical stability, 70% of cases (7 eyes) required phases I and II to achieve stability, while only 10% of cases (1 eye) required the 3 phases of is-ePRGF treatment to achieve clinical stability.

The initial degree of inflammation was: 2 in four eyes (40%), 3 in two eyes (20%), and grade 4 in four eyes (40%); and the degree of inflammation at the end of the follow-up was: 1 in all eyes (100%), with a statistically significant decrease in inflammation ( $p = 0.004$ ). Overall, the values of the degree of inflammation went from  $2.9 \pm 1.1$  to  $1.0 \pm 0.0$  which implies going from an



inflammation considered severe to a mild inflammation (Table 3). From a total of 3 patients (5 eyes) who were initially considered as severe CC, only one eye of one patient became cataloged as severe CC at the end of the treatment ( $p = 0.046$ ).

**Table 1** Characteristics of Patients with Cicatrizing Conjunctivitis

Patient/ Gender/Age	Eye	Diagnostic	Commitment in Other Tissues	Other Ophthalmological Diagnoses	Previous Topical Treatment	Previous Systemic Treatment
1/F/77	RE	SJS	Face and scalp	Glaucoma/Aphakia	Dex + AT	No
2/F/39	RE LE	SJS	Mouth and skin	No/Transparent Pseudophakia	Dex + Mox + AT Dex + Mox + AT	No
3/M/80*	RE LE	OcMMP	Mouth and skin	LSCD/Pseudophakia LSCD/Pseudophakia	Dex + FA + AT Dex + FA + AT	Azt
4/F/55*	RE LE	OcMMP	No	Cataract Cataract	Dex + AZ + AT Dex + AZ + AT	Azt
5/M/74*	RE	OcMMP	No	Glaucoma/Pseudophakia	Dex + AT	Azt
6/M/49	RE LE	SJS	Mouth and skin	Pseudophakia Pseudophakia	Dex + AT Dex + AT	Azt

**Note:** \*Autoimmune disease.

**Abbreviations:** RE, right eye; LE, left eye; SJS, Stevens-Johnson syndrome; OcMMP, ocular mucous membrane pemphigoid; LSCD, limbal stem cell deficiency; Dex, dexamethasone; AT, artificial tear; Mox, moxifloxacin; FA, fusidic acid; AZ, azelastine; Azt, azathioprine.

**Table 2** Results of Treatment with PRGF in Phases

Patient	Eye	Initial Severe Cicatrizing Conjunctivitis	Initial Inflammation Degree	Final Inflammation Degree	Phase to Achieve Inflammation Control	Follow-Up Time (Months)	Initial BCVA (LogMAR)	Final BCVA (LogMAR)
1	RE	No	2	I	I	29,7	0,699	1,000
2	RE LE	No No	3 2	I I	I III	13,6 13,6	0,000 0,301	0,000 0,301
3	RE LE	Yes Yes	4 4	I I	II II	30,3 30,3	3,000 3,000	1,000 3,000
4	RE LE	No No	2 2	I I	II II	27,4 22,2	0,000 0,000	0,000 0,000
5	RE	Yes	3	I	II	26,7	1,000	1,000
6	RE LE	Yes Yes	4 4	I I	II II	18,4 18,4	3,000 3,000	3,000 0,155

**Abbreviations:** PRGF, plasma rich in growth factors; RE, right eye; LE, left eye; BCVA, best corrected visual acuity.

**Table 3** Overall Results of Treatment with PRGF

	Initial	Final	p-value
BCVA, mean $\pm$ SD (range) (LogMAR)	1,400 $\pm$ 1,413 (0,000–3,000)	0,946 $\pm$ 1,163 (0,000–3,000)	0,285
Inflammation degree, mean $\pm$ SD (range)	2,9 $\pm$ 1,1 (1,0–4,0)	1,0 $\pm$ 0,0 (1,0–1,0)	0,004*
IOP, mean $\pm$ SD (range) mmHg	21,8 $\pm$ 4,2 (15,0–27,0)	13,3 $\pm$ 2,4 (12,0–18,0)	0,027*
TBUT, mean $\pm$ SD (range) s	9,4 $\pm$ 1,3 (7,0–11,0)	9,7 $\pm$ 0,8 (8,0–10,0)	0,336
Schirmer I test, mean $\pm$ SD (range), s	15,0 $\pm$ 5,3 (10,0–20,0)	21,4 $\pm$ 6,3 (15,0–30,0)	0,057
Severe cicatrizing conjunctivitis, n (%)	5 (50)	1 (10)	0,046*

**Note:** \*p-value (<0.05).

**Abbreviations:** PRGF, plasma rich in growth factors; BCVA, best corrected visual acuity (LogMAR); SD, standard deviation; IOP, intraocular pressure; TBUT, tear breakup time.

The IOP changed from initial values of  $21.8 \pm 4.2$  mmHg to final values of  $13.3 \pm 2.4$  mmHg ( $p = 0.027$ ). TBUT changed from pre-treatment values of 9.4 (SD  $\pm 1.3$ ) to post-treatment values of 9.7 (SD  $\pm 0.8$ ) showing no statistically significant improvement. The initial Schirmer I test was  $15.0 \pm 5.3$  and at the end of the follow-up it was  $21.4 \pm 6.3$ , with an improvement of 42.7% ( $p = 0.057$ ) (Table 3).

BCVA improvement was observed in two cases (20%), it remained stable in 7 cases (70%), and worsened only in one case (10%). In patient 1, the BCVA changed from 0.2 decimal (0.699 LogMAR) to 0.1 decimal (1,000 LogMAR), worsening 43.1%, however the right eye of patient 3 improved the BCVA by 66.7% and in the left eye of patient 6 improved 94.8%. Overall, visual acuity did not suffer statistically significant improvements, from values of 1,400 (SD  $\pm 1,413$ ) LogMAR prior to treatment to values of 0.946 (SD  $\pm 1.163$ ) LogMAR after treatment.

In the analysis by groups according to the etiology of the CC, it is obtained that 50% corresponds to SJS and the other 50% corresponds to OcMMP, which show identical results in the initial degree of inflammation  $3.0 \pm 1.0$  and in the degree of final inflammation  $1.0 \pm 0.0$ , obtaining a statistically significant reduction in both groups ( $p = 0.041$ ) (Figure 1). The corneal tissue regeneration can be assessed using the optical coherence tomography, as was observed in a case with SJS who received treatment with is-ePRGF for one year, requiring only phase I and II of treatment to achieve clinical stability (Figure 2).

Regarding safety, no adverse effects were reported at any of the phases during this study, this includes both topical and injected is-ePRGF.

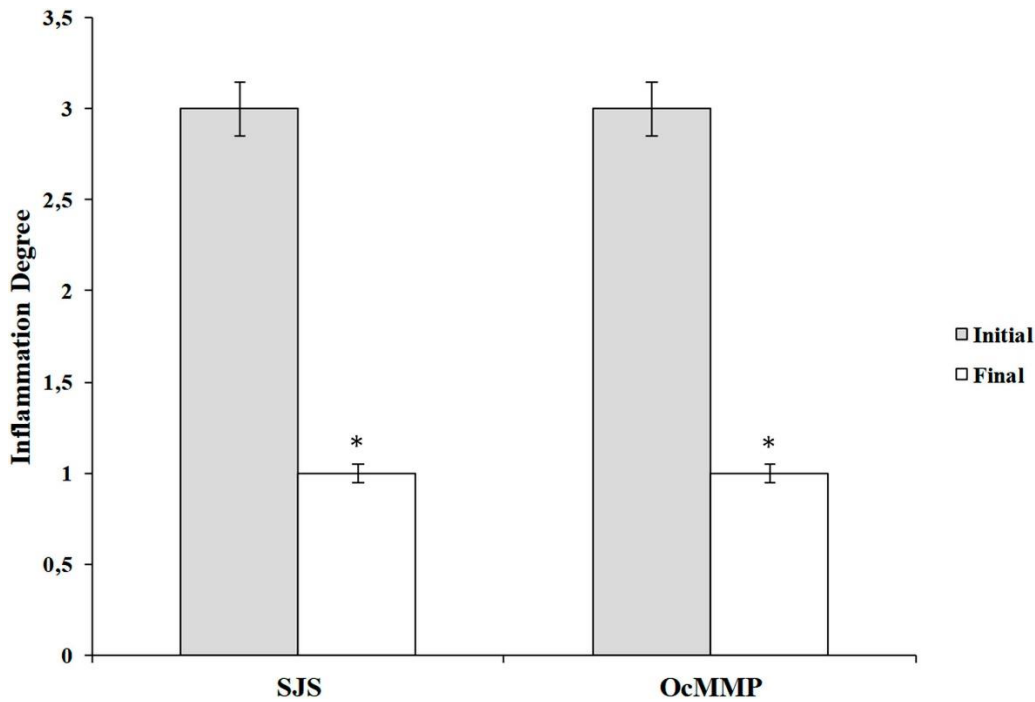


Figure 1 Degree of inflammation according to etiology of cicatrizing conjunctivitis. Note: \* $p < 0.05$ . Abbreviations: SJS, Stevens–Johnson syndrome; OcMMP, ocular mucous membrane pemphigoid.

## DISCUSSION

The CC are diseases that need a systemic immunomodulatory and ophthalmological approach (repair, anti-fibrotic and regenerative). In many cases, the therapeutic failure is due to non-controlled inflammatory or fibrotic process<sup>1,3,4</sup>. PRGF is an autologous blood derivative with great versatility in ophthalmology. Indeed, the different PRGF-based formulations including injectable liquid, eye drops, clot and membrane (for outpatient treatment and surgical use) exert regenerative, anti-inflammatory, antifibrotic, anti-bacterial, proliferative and cell migration properties<sup>14,15,16</sup>. Therefore, CC therapy should be focused on regeneration and on avoiding inflammation and fibrosis before reaching risk of corneal blindness and/or other ocular surface complications. In this particular study, and with the aim of avoiding potential risk of certain side effects related to the PRGF's IgE levels and complement activity in autoimmune diseases or other refractory cases to the treatment, we decided to apply Immunosafe PRGF formulations.

The treatment of CC should be oriented towards the following key points: 1) Control of ocular surface disease (ex: trichiasis, entropion, PED, dry eye, etc); 2) Control of immune-mediated inflammation with systemic drugs (prednisolone, immunoglobulins IV, cyclophosphamide, mycophenolate mofetil, azathioprine, methotrexate, dapsone, sulfapyridine, rituximab [Anti-CD20], infliximab [anti-TNF $\alpha$ ]); 3) Control of fibrosis (reconstructive surgical treatment, topical

anti-inflammatory, regenerative therapies); 4) Prophylaxis in corneal ulcers and exposure; 5) improved vision in patients with corneal blindness<sup>5,21</sup>. Antimetabolites therapy (Mitomycin C: MMC, 5 fluorouracil: 5-FU) is among the conjunctival antifibrotic strategies most used to treat CC, although this treatment has some drawbacks such as the risks of three scleral thinning and the anterior chamber toxicity. Over-expression of TGF $\beta$  in patients with CC increases fibroblast proliferation, migration, collagen contraction, myofibroblastic transformation and increased secretion of extracellular matrix (collagen I, III and fibronectin). Hence, the development of a therapeutic tool to modulate TGF $\beta$  response could be an alternative for the treatment of patients with CC<sup>22</sup>. Clinical investigations include the use of antibodies against TGF and the use of Rho kinase inhibitors<sup>23,24</sup>.

A preclinical study showed that PRGF treatment reduced drastically the number of  $\alpha$ -smooth muscle actin ( $\alpha$ -SMA) positive cells in human keratocytes and human conjunctival fibroblasts cell cultures treated for 3 days with TGF $\beta$ -1. According to this study, PRGF reduces fibrosis involved in the wound healing process by significantly inhibiting TGF  $\beta$ 1-induced myofibroblast differentiation<sup>25</sup>. In addition, for ocular autoimmune related diseases, it has been demonstrated that an extra 1-h heat treatment at 56 $^{\circ}$ C of the autologous PRGF eye drop formulation does not alter some of its protein and growth factor content, both involved in the regeneration process, nor its therapeutic potential<sup>20</sup>, and they can be correlated with the results obtained by Freire et al<sup>26</sup>. At the same time, PRGF inactivation preserves the content of most of the proteins and morphogens involved in the wound healing effects while reducing drastically the content of IgE and complement activity. The latter could be effective for the treatment of ocular disorders in those patients where immunoglobulin IgE has a main role in the pathogenesis of their diseases<sup>9,10,20</sup>.

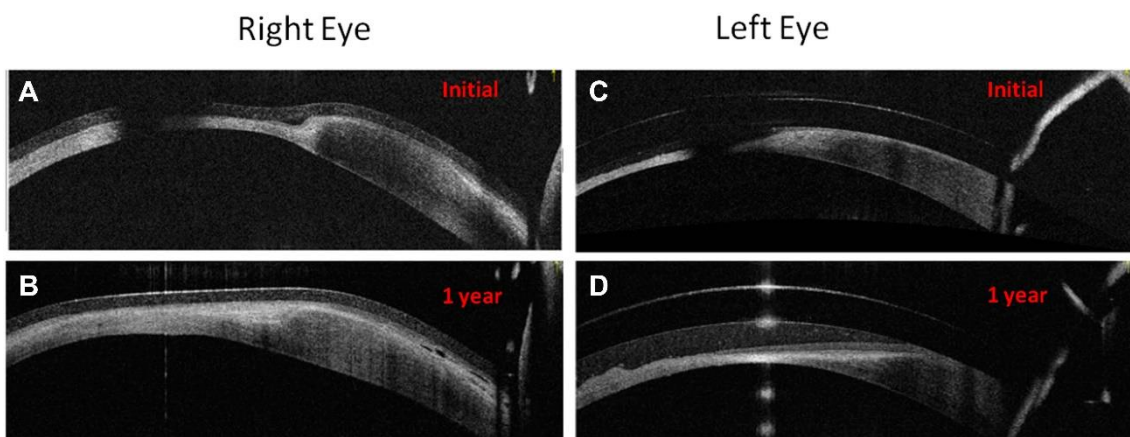


Figure 2. Patient with Stevens–Johnson syndrome treated with PRGF (eye drops and injectable) for one year. The regeneration of the epithelial and stromal tissue is observed in the right eye (A and B) and left eye (C and D) when evaluated with anterior segment OCT (optical coherence tomography).

The objective of this study was evaluating the efficacy and safety of isPRGF using its injectable and eye drops formulations as a novel approach in patients with CC with at least 60 weeks of evolution with poor results in their ocular manifestations and high risk of complications. To the best of our knowledge, this is the first report using isPRGF in an up to three phases treatment for the control of the pathology's ocular symptoms. Moreover, this is the first report using these two combined PRGF applications (topical and injected is-ePRGF) for any ocular surface treatment. The use of topical is-ePRGF in the pre-surgical phase, improves inflammation control and reduces fibrosis, on the other hand the use of injectable is-ePRGF in subconjunctival and intralesional injections at the surgical phase, also contribute to the control inflammation and decrease the risk of fibrotic tract formation. The use of topical is-ePRGF after the surgical treatment is also recommended in order to better control the inflammation and fibrosis listed above.

In this study the inflammation and severity outcomes showed a significant improvement ( $p < 0.05$ ) for the 6 patients treated during the follow up (mean 23.1 weeks). Ten out of 10 eyes treated presented an inflammation grade improvement ( $p < 0.004$ ) and from 5 eyes initially considered as severe CC only 1 remained with this status ( $p < 0.046$ ). The IOP also showed a significant improvement ( $p < 0.027$ ), results similar to those obtained in other PRGF related studies<sup>8,10,25</sup>, being some of these directly or indirectly related to glaucoma<sup>27</sup>. Further studies may be very useful in order to clarify the role of PRGF for the management of the IOP and its clinical applications.

The study has certain limitations: first it is a retrospective and non-comparative study. Second, being CC considered as a rare disease, the recruitment of patients for the study has been challenging, and thus only a limited number of patients were included. However, according to our understanding, this study with is-ePRGF can be considered an initial clinical proof of content which may help to promote new clinical trials in this particular topic in the future.

## CONCLUSION

This preliminary study suggests that is-ePRGF (through its role in the modulation of TGF $\beta$  in the ocular surface and corneal tissues, and control of inflammatory processes) can decrease /

reverse fibrosis in patients with CC. It also suggests that for those patients with autoimmune diseases and/or difficult management due to a high risk of fibrosis and inflammation recurrence, lower IgE levels and decreased complement activity may also be helpful for obtaining long term fibrosis and inflammation reduction outcomes. Hence, though studies with a larger cohort of patients are needed, medical treatment with is-ePRGF, as an adjuvant to systemic immunomodulation and surgery in patients with CC, may be considered as a novel therapeutic option, promoting cell migration and proliferation, and therefore enhancing tissue regeneration.

## REFERENCES

1. Bobba S, Devlin C, Di N, et al. Incidence, clinical features and diagnosis of cicatrising conjunctivitis in Australia and New Zealand. 2018. doi:10.1038/s41433-018-0155-7
2. Radford CF, Rauz S, Williams GP, Saw VPJ. Incidence , presenting features , and diagnosis of cicatrising conjunctivitis in the United Kingdom. 2012;26(9):1199-1208. doi:10.1038/eye.2012.119
3. Georgoudis P, Sabatino F, Szentmary N. Ocular Mucous Membrane Pemphigoid : Current State of Pathophysiology , Diagnostics and Treatment. *Ophthalmol Ther*. 2019. doi:10.1007/s40123-019-0164-z
4. Wang K, Seitzman G, Gonzales JA. Ocular cicatricial pemphigoid. 2018. doi:10.1097/ICU.0000000000000517
5. Dart JK. The 2016 Bowman Lecture Conjunctival curses : scarring conjunctivitis 30 years on. *Eye*. 2017;31(2):301-332. doi:10.1038/eye.2016.284
6. Merayo-Llodes J, Sanchez-Avila RM, Riestra AC, et al. Safety and Efficacy of Autologous Plasma Rich in Growth Factors Eye Drops for the Treatment of Evaporative Dry Eye. *Ophthalmic Res*. 2016;56(2):68-73. doi:10.1159/000444496
7. Sanchez-Avila RM, Merayo-Llodes J, Riestra AC, et al. Treatment of patients with neurotrophic keratitis stages 2 and 3 with plasma rich in growth factors (PRGF-Endoret) eye-drops. *Int Ophthalmol*. 2017. doi:10.1007/s10792-017-0582-7
8. Sánchez-Avila RM, Merayo-Llodes J, Fernández ML, et al. Plasma rich in growth factors eye drops to treat secondary ocular surface disorders in patients with glaucoma. *Int Med Case Rep J*. 2018;11. doi:10.2147/IMCRJ.S153918
9. Sanchez-Avila RM, Merayo-Llodes J, Riestra AC, et al. The Effect of Immunologically Safe Plasma Rich in Growth Factor Eye Drops in Patients with Sjogren Syndrome. *J Ocul Pharmacol Ther*. 2017;33(5):391-399. doi:10.1089/jop.2016.0166

10. Sanchez-Avila RM, Merayo-Lloves J, Muruzabal F, Orive G, Anitua E. Plasma rich in growth factors for the treatment of dry eye from patients with graft versus host diseases. *Eur J Ophthalmol*. December 2018;1120672118818943. doi:10.1177/1120672118818943
11. Merayo-Lloves J, Sanchez RM, Riestra AC, et al. Autologous Plasma Rich in Growth Factors Eyedrops in Refractory Cases of Ocular Surface Disorders. *Ophthalmic Res*. 2015;55(2):53-61. doi:10.1159/000439280
12. Sanchez-Avila RM, Merayo-Lloves J, Riestra AC, et al. Plasma rich in growth factors membrane as coadjuvant treatment in the surgery of ocular surface disorders. *Med (United States)*. 2018;97(17). doi:10.1097/MD.00000000000010242
13. Anitua E, Muruzabal F, de la Fuente M, Riestra A, Merayo-Lloves J, Orive G. PRGF exerts more potent proliferative and anti-inflammatory effects than autologous serum on a cell culture inflammatory model. *Exp Eye Res*. 2016;151:115-121. doi:10.1016/j.exer.2016.08.012
14. Anitua E, Muruzabal F, Tayebba A, et al. Autologous serum and plasma rich in growth factors in ophthalmology: Preclinical and clinical studies. *Acta Ophthalmol*. 2015;93(8):e605-e614. doi:10.1111/aos.12710
15. Anitua E, Muruzabal F, Fuente M De, et al. Plasma Rich in Growth Factors for the Treatment of Ocular Surface Diseases Plasma Rich in Growth Factors for the Treatment of Ocular Surface Diseases. *Curr Eye Res*. 2016;(February):1-8. doi:10.3109/02713683.2015.1104362
16. Anitua E, de la Fuente M, Muruzabal F, et al. Differential profile of protein expression on human keratocytes treated with autologous serum and plasma rich in growth factors (PRGF). *PLoS One*. 2018;13(10):e0205073. doi:10.1371/journal.pone.0205073
17. Elder MJ, Bernauer W. Monitoring of activity and progression in cicatrising conjunctivitis. *Dev Ophthalmol*. 1997;28:111-122.
18. Studie K. Control of Ocular Disease in Mucous Membrane Pemphigoid. 2014:331-334.
19. Ong HS, Setterfield JF, Minassian DC, Dart JK. Mucous Membrane Pemphigoid with Ocular Involvement: The Clinical Phenotype and Its Relationship to Direct Immunofluorescence Findings. *Ophthalmology*. 2018;125(4):496-504. doi:10.1016/j.ophtha.2017.10.004
20. Anitua E, Muruzabal F, De la Fuente M, Merayo-Lloves J, Orive G. Effects of heat-treatment on plasma rich in growth factors-derived autologous eye drop. *Exp Eye Res*. 2014;119:27-34. doi:10.1016/j.exer.2013.12.005
21. Queisi MM, Zein M, Lamba N, Meese H, Foster CS. Update on ocular cicatricial pemphigoid and emerging treatments. *Surv Ophthalmol*. 2016;61(3):314-317. doi:10.1016/j.survophthal.2015.12.007
22. Zada M, I BH, Pattamatta U, White A. Modulation of Fibroblasts in Conjunctival Wound Healing. *Ophthalmology*. 2017:1-14. doi:10.1016/j.ophtha.2017.08.028
23. Khaw P, Grehn F, Hollo G, et al. A phase III study of subconjunctival human anti-transforming growth factor beta(2) monoclonal antibody (CAT-152) to prevent scarring after first-time trabeculectomy. *Ophthalmology*. 2007;114(10):1822-1830. doi:10.1016/j.ophtha.2007.03.050
24. Futakuchi A, Inoue T, Fujimoto T, Inoue-Mochita M, Kawai M, Tanihara H. The effects of ripasudil (K-115), a Rho kinase inhibitor, on activation of human conjunctival fibroblasts. *Exp Eye Res*. 2016;149:107-115. doi:10.1016/j.exer.2016.07.001
25. Anitua E, Sanchez M, Merayo-Lloves J, De la Fuente M, Muruzabal F, Orive G. Plasma rich in growth factors (PRGF-Endoret) stimulates proliferation and migration of primary keratocytes and conjunctival fibroblasts and inhibits and reverts TGF-beta1-Induced myodifferentiation. *Invest Ophthalmol Vis Sci*. 2011;52(9):6066-6073. doi:10.1167/iovs.11-7302



26. Freire V, Andollo N, Etxebarria J, Durán J a, Morales M-C. In vitro effects of three blood derivatives on human corneal epithelial cells. *Invest Ophthalmol Vis Sci.* 2012;53(9):5571-5578. doi:10.1167/iops.11-7340
27. Rodriguez-Agirretxe I, Freire V, Muruzabal F, et al. Subconjunctival PRGF Fibrin Membrane as an Adjuvant to Nonpenetrating Deep Sclerectomy: A 2-Year Pilot Study. *Ophthalmic Res.* 2018;59(1):45-52. doi:10.1159/000481535

The background of the page is a microscopic image of cells, likely fibroblasts, showing a complex network of cytoskeletal filaments. The image is overlaid with a vertical color gradient that transitions from a dark brown at the top to a bright teal at the bottom. The word "DISCUSIÓN" is centered in the lower half of the image.

# DISCUSIÓN



Los rápidos avances en el campo de la medicina, así como el ya conocido aumento de la esperanza de vida y con ello, de muchas enfermedades relacionadas con la edad, han traído consigo la aparición de multitud de procedimientos muchos de los cuales están enfocados, bien en la prevención o bien en el tratamiento, de una forma menos invasiva. Varias de estas nuevas terapias de regeneración tisular proporcionan nuevas alternativas médicas personalizadas para los pacientes mediante el uso de tratamientos biológicos regenerativos [7]. La mejor comprensión de los mecanismos implicados en la remodelación tisular y la recuperación funcional es uno de los puntos clave para su desarrollo, animando a investigadores de diferentes disciplinas a desarrollar nuevos métodos y materiales biomiméticos para favorecer y acelerar la regeneración tisular en una amplia gama de enfermedades en diversos campos médicos [9, 300].

Existen varias terapias biológicas que tratan de promover o replicar los procesos fisiológicos de regeneración mediante el uso de la sangre como el suero fetal bovino, el suero del cordón umbilical o el suero alogénico. También se ha dado el caso de usar tejidos como la membrana amniótica, añadiendo a sus propiedades regenerativas un elemento de soporte que promueva y facilite una más rápida regeneración de los defectos oculares. Sin embargo, sigue existiendo una latente preocupación por el riesgo de transmisión de enfermedades infecciosas, reacciones alérgicas o aparición de granulomas (neoformación protuberante de carácter benigno), debido al origen heterólogo o alogénico de algunas de estas terapias, representando un obstáculo en la estandarización de su uso. Además de esto, la logística y la regulación que intervienen en el proceso de elaboración, algo que no favorece a aquellos centros que no dispongan de banco de tejidos o requieran de esta tecnología con cierta inmediatez, haciendo que este tipo de tratamientos sean más difíciles de implementar en comparación con algunos tratamientos autólogos. Esto representará una dificultad añadida a la hora de generar suficiente evidencia científica que respalde en un futuro su uso generalizado [75, 77, 196, 301].

El uso de la sangre autóloga, sin embargo, podría simplificar ciertas barreras tanto logísticas como de bioseguridad, siendo un posible motivo por el que encontramos actualmente una mayor cantidad de evidencia publicada al respecto [302], no solamente relacionada con el SA que existe desde hace algunas décadas [12, 303], sino que también se ha investigado el uso de otros colirios autólogos derivados de la sangre que han reportado buenos resultados, dado su contenido en GFs [91, 276, 304].

Sin embargo, y tal y como se ha abordado en la introducción de la presente tesis doctoral, el proceso natural de regeneración, involucra un complejo conjunto de eventos biológicos que

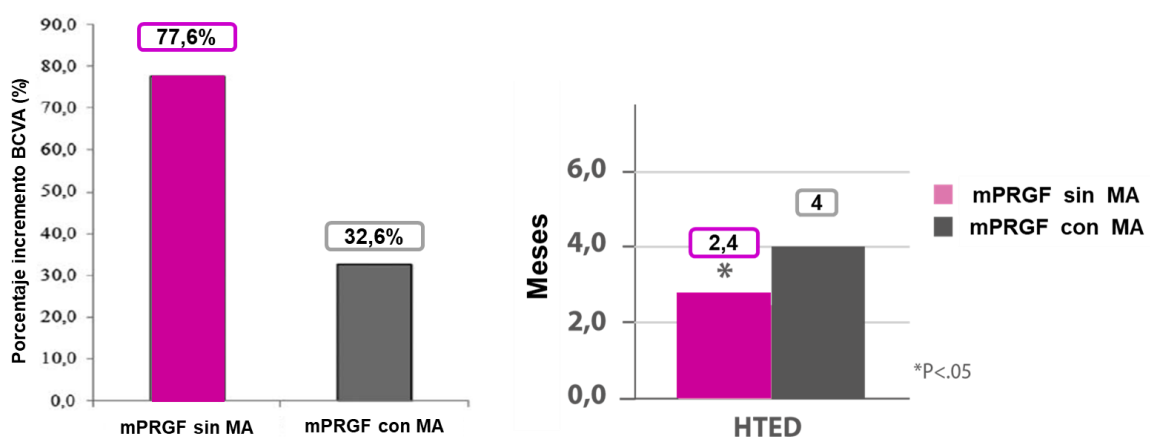
incluyen, entre otros, la acción y sinergia de un cóctel de GFs, pero también una matriz o "andamio" que soporta el nuevo tejido en remodelación [305]. Estos GFs cumplen un importante papel al coordinar un gran número de vías intercelulares e intracelulares relativas a la comunicación intercelular, pero también funciones biológicas como la proliferación celular, la supervivencia celular, la migración, la diferenciación e incluso la apoptosis, todo ello con el objetivo de restaurar la integridad del tejido y su hemostasia [306]. Y aunque el uso en oftalmología de este tipo de tratamientos es principalmente tópico, parece tener todo el sentido la incorporación de una membrana de fibrina que aporte capacidades regenerativas, antiinflamatorias o antifibróticas propias de los GFs, junto con el papel de soporte la propia fibrina permitiendo abordar un amplio rango cirugías y tratamientos entre los que se encuentra la cirugía de pterigion [94].

Existen, sin embargo, casos como las conjuntivitis cicatrizantes (CC), donde un control de la inflamación y fibrosis resulta crucial para su manejo. Por si esto no fuera suficiente, en muchos de estos casos existe además un componente autoinmune que aumenta el ya de por si elevado riesgo de una recidiva agresiva ante un abordaje quirúrgico. La dificultad en el manejo de estas manifestaciones oculares hace que la búsqueda de nuevos abordajes o la adaptación de los ya existentes tenga cabida para ayudar tanto a facultativos como pacientes. Por este motivo, entendemos que la evaluación del uso de las formulaciones mPRGF e is-ePRGF en indicaciones como el pterigion y las CC pueden resultar de utilidad para obtener información relevante que ayude a la estandarización en el uso de las mismas.

Los dos primeros trabajos experimentales están motivados por el uso de mPRGF a modo de injerto, y es que los buenos resultados de mPRGF en otras especialidades médicas debido a sus propiedades y características biomecánicas [269] han promovido la incursión de esta formulación en cirugías oculares donde existe escasa evidencia publicada sobre el uso de fibrina autóloga y esta se limita principalmente a defectos corneales [33, 307]. Precisamente en los últimos años, han sido publicados dos estudios en los que se utilizó el uso de mPRGF en sendas series de casos con fines quirúrgicos entre los años 2015 y 2017 en los centros Instituto oftalmológico Fernández Vega (Oviedo, España) y Bascom Palmer Eye Institute (Miami, USA) [285, 286]. Dichos estudios se basan en una suma de 29 pacientes con varias enfermedades corneales o conjuntivales (DEP, queratoplastia, o perforación corneal entre otros) donde se suturó a la superficie ocular mPRGF tanto sola como combinada con membrana amniótica (MA). El 100% de los pacientes mostraron mejoría y curiosamente en ambos estudios el 86,7%

lograron el cierre completo del defecto acompañado de mejoras en la agudeza visual, mientras que la PIO y la inflamación se mantuvieron estables.

Curiosamente, la MA se había comparado con la fibrina autóloga en cirugía orales, donde esta no mostraba superioridad en la regeneración del tejido gingival [308-310]. Sin embargo, para oftalmología, en el estudio de Sanchez-Ávila et al. se evaluó la diferencia entre el subgrupo de pacientes operado exclusivamente con mPRGF y aquellos sometidos a la colocación combinada de mPRGF y MA [286]. Los resultados de la colocación combinada, aunque positivos, mostraron un mayor tiempo de cierre del defecto del grupo de mPRGF + MA comparado con el que usó mPRGF solamente (una media de 2,4 meses frente a 4 meses). Además de mejores resultados en tiempos de cierre, el uso de mPRGF por si sola, arrojó mejores resultados de BCVA (figura 29), lo cual parece sugerir que el uso combinado de ambos injertos que, lejos de ser sinérgico, podría ser contraproducente.



**Figura 29.** Resultados en mejora de la agudeza visual en porcentaje (gráfica 1) y tiempo de cierre del defecto en meses (gráfica 2). BCVA= best corrected visual aquity, MA= membrana amniótica, HTED= tiempo de cierre del defecto epitelial. Adaptado de [286]

Hasta el momento, no existen precedentes en la publicación del uso de mPRGF que se centren exclusivamente en la cirugía de pterigion. Esta neoformación fibrovascular parece tener una mayor prevalencia en regiones geográficas con alta exposición al sol e intensidad ultravioleta (UV) [52], y es relevante recalcar que se caracteriza por producir cambios morfológicos en el tejido, inflamación y fibrosis. La cirugía es el único procedimiento eficaz para su tratamiento, por lo que, es necesario diferenciar primero entre pterigion de nueva formación (primario) o si ha sido ya operado con anterioridad (recidivado), ya que, según su morfología, vascularización, compromiso limbar o grado de invasión, el abordaje quirúrgico puede variar significativamente.

La primera parte del procedimiento implica siempre la escisión completa del pterigion, mediante la disección del mismo a nivel del limbo y avulsión de la cabeza, seguido de una queratectomía eliminando los restos de tejido fibrovascular adheridos. La posterior escisión de la cabeza deberá abarcar tanto el pterigion adherido a la córnea como el tejido fibrovascular y la Tenon que limita con la episclera con el fin de reducir la posibilidad de recidivas. En el caso de cirugías de pterigion ya recidivados, esta escisión se torna más compleja debido a una mayor adherencia del mismo a la esclera subyacente e incluso en ocasiones a la musculatura.

Tras este primer procedimiento existen diversas opciones con el fin de promover una mejor regeneración que pueden incluir la colocación de un injerto implantado sobre el lecho escleral desnudo. De hecho, las cirugías en las que se deja la esclera desnuda y en las que se realiza una escisión simple con cierre conjuntival por sutura están actualmente en desuso, dado las altas tasas de recidiva que pueden ir desde el 40% a incluso el 80% según diferentes autores [52, 311]. Por este motivo utilizar un injerto sobre el lecho escleral desnudo que reemplace el tejido o que sirva de soporte para la regeneración queda a la elección del cirujano con el fin de cubrir el defecto conjuntival generado tras la escisión del pterigion a la vez que se reestablece la función de barrera del limbo. Incluir o no agentes antifibróticos como la Mitomicina C (MMC) o el 5-fluorouracilo (5-FU) o añadir o no a la cirugía autoinjerto de limbo o incluso escleroqueratoplastia lamelar, dependerá de necesidades concretas de la propia cirugía. Pero ciñéndonos estrictamente al tipo de injerto utilizado, las cirugías de escisión más plástica con autoinjerto de conjuntiva (AIC) y la escisión con injerto de membrana amniótica serían, por ese orden, los dos procedimientos principalmente utilizados en la actualidad [311-317].

Existe un cierto consenso por el que la técnica de autoinjerto conjuntival sigue siendo el “gold standard” dado su carácter epitelizante y baja concentración de citoquinas inflamatorias. Desde su descripción inicial en 1985 presenta un bajo índice de recurrencia reduciendo de forma significativa el número de complicaciones derivadas de otras técnicas, como el adelgazamiento escleral o el daño en el limbo adyacente [318]. Aun así existe riesgo de recidiva si no se realizase un adecuado procedimiento quirúrgico tanto en la resección del tejido dañado como en la obtención del tejido donante [319]. En los últimos años el uso de la membrana amniótica para cirugías de pterigion recidivado o cuando la calidad o cantidad de conjuntiva donante no era la idónea, ha cobrado relevancia. Y aunque la optimización y estandarización de la técnica quirúrgica en su colocación podría llevar a esta técnica a alcanzar buenas tasas de recidiva en cirugías de pterigion tanto primario como recidivado, los resultados aun no otorgan una clara ventaja a esta técnica [59, 320]. Por otro lado, la irrupción de las membranas autólogas de fibrina



en el ámbito de la oftalmología podría presentar una alternativa real frente a estos dos tipos de injertos mencionados, ofreciendo la posibilidad de realizar de una forma rápida y segura un injerto autólogo con propiedades regenerativas [285, 286].

En las cirugías de pterigion la principal variable que marca el éxito quirúrgico a largo plazo es la recidiva. Este criterio es unánime cuando ocurre un nuevo crecimiento con invasión corneal de más de 1'5 mm [321], sin embargo, en otras ocasiones donde no existe afectación corneal, el resultado quirúrgico muestra claros signos que tienen que ver con la calidad del tejido y su vascularización. Por este motivo varios autores se guían por los criterios expuestos por Prawasabath et al., considerando recurrencia conjuntival a casos que presenten proliferación fibrovascular y/o aparición de una cicatriz fibrosa traccional. El riesgo de recidiva se asocia por tanto a la morfología e histología del tejido que reemplaza la zona reseçada. Es por eso, que las principales clasificaciones como las escalas de Solomon et al. [322] y Prabhasawat et al. [59] dividen los resultados estéticos después de la cirugía de pterigion en 4 grados siendo 1 el que menor el grado de inflamación y crecimiento fibrovascular presenta y 4 el que más. Las herramientas más utilizadas para la evaluación post quirúrgica de estas cirugías son la lámpara de hendidura tras la instilación con fluoresceína sí como la PIO, la BCVA o la escala de VAS [323].

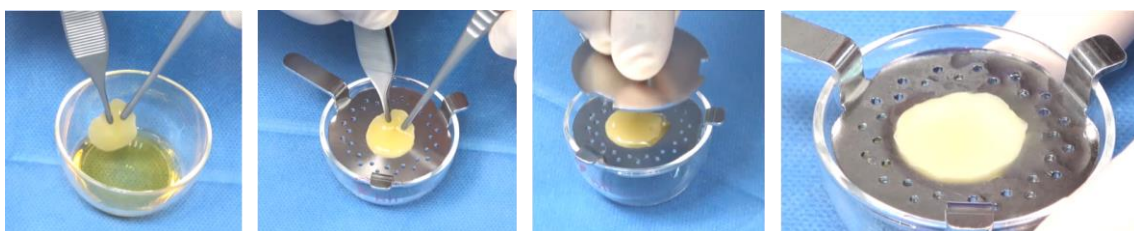
Como primera aproximación a los objetivos de la presente tesis doctoral se han evaluado la eficacia y seguridad del injerto de mPRGF presentando como una prueba de concepto un estudio observacional, retrospectivo, intervencionista, no comparativo de dos casos clínicos de pterigion recidivados. El comportamiento biomecánico del injerto de mPRGF suturado, las variables habituales consideradas en este tipo de cirugía, así como los posibles efectos adversos, podrían servir como preludeo a estudios posteriores comparativos y con un mayor tamaño muestral. Se añade además el uso de ePRGF como una vía de aporte continuado de GF que contrarreste la liberación de los mismos por parte de la mPRGF y que prolongue las propiedades biológicas previamente descritas.

El pterigion recidivado o recurrente es una entidad patología que se diferencia del pterigion primario en aquellos eventos relacionados con la formación de nuevo tejido promovidos por la iatrogenia del acto quirúrgico. Una segunda intervención suele requerir injertos más grandes debido a la eliminación de la conjuntiva fibrótica y de la Tenon, por lo que, en ausencia de conjuntiva sana o de suficiente calidad, se suele optar por la utilización de otros injertos sustitutivos como la MA, que combina efectos de soporte y regenerativos [324, 325]. Sin embargo, el uso de la MA, además de suponer un mayor coste económico, presenta mayores

tasas de recurrencia que el AIC, tanto en pterigion primario como recidivado, que varían entre el 3.8 y el 40.9% [320]. El uso de MMC y el 5-FU como adyuvantes, si bien parece tener especial sentido en estos tejidos recidivados, tampoco parece haber resultado definitivo en la reducción de las tasas de recurrencia situándose en rangos que van desde el 8,7% hasta el 27,3% [326-328]. Además, como ya se ha indicado, estas sustancias no están exentas de provocar complicaciones en la superficie ocular o el endotelio corneal [329, 330].

Todas estas dificultades en el manejo de los pacientes de pterigion recidivado, hacen que no parezca existir, al menos de momento, un protocolo de actuación o técnica concreta que obtenga un amplio respaldo y consenso entre la comunidad médica. Por ese motivo, en el primer trabajo de esta tesis doctoral se propone el tratamiento con mPRGF en función de su capacidad para inducir la regeneración de tejidos y su potencial antiinflamatorio y antifibrótico [196] en lugar de una segunda colocación de AIC. Los principales motivos que llevan a tomar esta decisión son que ambos casos clínicos presentan la recidiva de un pterigion que ya habían sido previamente operados con AIC 3 y 9 años antes presentando una superficie ocular muy dañada, marcada por una translucidez carnosa de pterigion y con el grado más alto de vascularización episcleral, lo cual los sitúa en el punto de mayor riesgo de recidiva tras un AIC [52]. Además, en estos casos, la inflamación no respondía a las inyecciones secuenciales de 5-FU, y aunque otra opción terapéutica disponibles para estos casos era la MA, esta se descartó debido a una mayor limitación en la disponibilidad de la misma en el centro clínico. Durante el acto quirúrgico, se procede en primer lugar a la resección del pterigion bajo anestesia retrobulbar, seguida de la colocación del injerto de mPRGF de 2 grosores diferentes a modo de tejido de andamiaje que favorezca la restauración del tejido.

Para la elaboración de la formulación mPRGF se siguieron los pasos descritos en la técnica, y que consistían en el aplanamiento de la mPRGF resultante hasta obtener un injerto de grosor variable (figura 30) y se prescribió tratamiento coadyuvante ePRGF con una posología de 4 gotas/día durante 6 semanas.



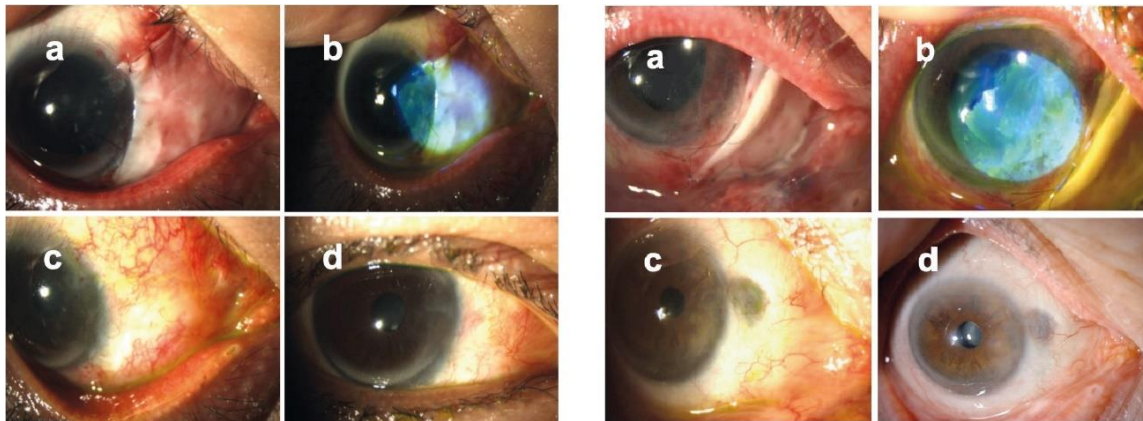
**Figura 30.** Esquema de la obtención y aplanamiento de la mPRGF. Obtención de mPRGF tras su activación. Colocación en dispositivo de prensado. Obtención de una mPRGF aplanada.

La ausencia de recidiva y el comportamiento del injerto marcan en gran medida el éxito de la cirugía, así como la viabilidad del uso intraquirúrgico de mPRGF. En ninguno de los casos se observó recidiva durante el seguimiento de 1 y 3 años respectivamente. La evaluación biomicroscópica mediante lámpara de hendidura mostró en ambos casos una regeneración completa y estable del lecho conjuntival y no se observaron signos de recurrencia corneal ni conjuntival, granuloma, formación de simbléfaron o dolor durante todo el tiempo de seguimiento (figura 31). Además, en ambos casos presentados la BCVA mejoró notablemente.

Tanto la velocidad de reabsorción del injerto de mPRGF como el tiempo de reepitelización podrían depender de diferentes factores como el grado de inflamación (ya sea previamente existente o concomitante y producida por cirugía) así como las características físicas y biológicas del injerto de fibrina. Por otro lado, diversos estudios sugieren que el uso de suturas reabsorbibles de poliglactina podría suponer una desventaja en lo que respecta a la inflamación conjuntival y la hiperemia de la zona del injerto, así como en lo que respecta al mantenimiento de las fuerzas tensiles tras la cirugía por lo que en este caso se decidió usar suturas de nylon 10-0 [331, 332], en la línea de lo publicado con el uso de mPRGF en cirugías de la superficie ocular [285, 286].

En el caso 1, el grosor de la mPRGF colocada fue de 500 $\mu$ m y una semana después de la intervención se observó un correcto posicionamiento de la membrana y una tinción positiva de fluoresceína del injerto, lo cual implica la epitelización. La reabsorción de la mPRGF en el área del injerto se observó en la visita de la semana 3 y fue entonces cuando se retiraron los puntos de sutura.

En el caso 2 sin embargo se suturo un injerto de mPRGF de 100 $\mu$ m de espesor. Una semana después de la cirugía, la biomicroscopía mostró una incompleta epitelización con vasos congestivos. A las 2 semanas, se observó reabsorción completa de mPRGF y se retiraron los puntos.



**Figura 31.** (Izquierda) Biomicroscopía al día 1 (a), semana 1 (b), mes 1 (c) y 3 años (d) después de la cirugía. Se observa resolución del pterigion sin recurrencia y la estabilidad de la escleromalacia subyacente. (Derecha) Biomicroscopía al día 1 (a), semana 1 (b), mes 1 (c) y 3 meses (d) después de la cirugía. Se observa resolución del pterigion sin recurrencia [333].

La elección de mPRGF frente a otro tipo de membrana de fibrina autóloga se basa en evitar la inclusión de leucocitos en la formulación final, ya que existen indicios de que su presencia aumentaría la respuesta inflamatoria y afectaría a las propiedades de mPRGF [94, 175, 190, 199, 334]. Las diferencias en la velocidad de reabsorción de mPRGF en los casos presentados podrían estar relacionadas con la elección de su grosor. Hasta la fecha, el espesor de mPRGF depende de la presión ejercida manualmente sobre el dispositivo de prensa de conformado y de su orientación: en el primer caso, el mPRGF de 500  $\mu\text{m}$  se reabsorbió en 3 semanas, mientras que, en el segundo caso, el mPRGF de 100  $\mu\text{m}$  se reabsorbió en 2 semanas. No obstante, y aunque no hay estudios que evalúen la correlación de este factor en particular en el resultado quirúrgico, estos resultados son similares a los reportados anteriormente por Sanchez-Avila et al. (2018) y por Sabater et al. (2021) en cirugías de la superficie ocular donde el tiempo de degradación de la mPRGF de 500 $\mu\text{m}$  de grosor fue de 12,4 días y 21 días de media respectivamente [285, 286]. Por otro lado, el principal motivo de no usar adyuvantes antifibróticos como MMC y 5-FU en estos casos clínicos, está relacionado con las propiedades antifibróticas de mPRGF reportadas en la literatura. La capacidad del PRGF de modular la actividad del TGF- $\beta$  reduciendo el número de células positivas para  $\alpha$ -SMA y dando lugar a un enfoque de regeneración tisular que inhiba la midiferenciación, se ha reportado en varios estudios preclínicos en fenotipos celulares como queratocitos y células epiteliales corneales [173, 187, 189], así como en experimentación animal [216] lo cual sugiere un papel prometedor del PRGF en el control de la fibrosis en los tejidos de la superficie ocular. Esta característica se torna especialmente relevante para aquellas afecciones oculares en las que la respuesta fibrótica pone en riesgo el éxito del tratamiento como es el caso del pterigion recidivado, existiendo ya algunas publicaciones retrospectivas donde, evitando el uso de fármacos antifibróticos, se evalúan las propiedades antifibróticas del

PRGF. Algunos casos son el uso de ePRGF en defectos corneales producidos por cirugía laser [335, 336] o el uso de mPRGF en cirugía de glaucoma [287] donde se utilizan habitualmente antifibróticos como MMC.

Por todas estas razones, encontramos la elección del injerto de mPRGF en lugar del AIC u otro injerto de fibrina autóloga, la sutura de nylon en lugar de la sutura de poliglactina y la regulación de la inflamación pre y postquirúrgica como algunos de los elementos cruciales de cara a llevar a cabo esta técnica. Hasta la fecha, según nuestro conocimiento y valorando la literatura relevante, no constan precedentes en la aplicación bimodal de mPRGF y ePRGF en el tratamiento del pterigion recurrente, y esta publicación demuestra de manera preliminar su eficacia y seguridad. Aun así, estudios prospectivos, comparativos y con un mayor tamaño muestral son altamente deseables, con el fin de respaldar los resultados de la esta publicación, siendo relevante tener en consideración los actuales hallazgos en cuanto a la degradación grosor-dependiente del injerto de mPRGF, la elección de las suturas quirúrgicas o la elección de tratamientos concomitantes.

Precisamente, como segundo capítulo de la presente tesis doctoral, se evalúan las características, limitaciones y evolución post quirúrgica del injerto de mPRGF para cirugías de pterigion de nueva formación (primario), comparándolo con autoinjerto de conjuntiva (AIC) y de membrana amniótica (MA).

El pterigion primario puede ser clasificado de varias maneras atendiendo a factores morfológicos y su evolución [337], siendo los principales su carácter estacionario y activo, su aspecto morfológico (atrófico, intermedio y carnoso), y su grado de invasión corneal (I, II, III y IV). De forma general la cirugía está indicada cuando se presenta una invasión corneal o cuando existen importantes síntomas de irritación, dolor o alteraciones en la visión [338].

A pesar de que la cirugía de pterigion primario con AIC se considera el “gold standard”, y que el uso de la MA en oftalmología está bastante extendido [32], un estudio comparativo entre estas opciones quirúrgicas previamente mencionadas frente al uso de mPRGF, podría ayudar a definir la utilidad clínica de mPRGF como soporte regenerativo para cirugías de la superficie ocular que requieran de un injerto.

Para ello se llevaron a cabo cirugías en el Hospital Miguel Servet de Zaragoza que fueron realizadas por un único cirujano entre febrero de 2017 y abril de 2019. Debido a la disparidad

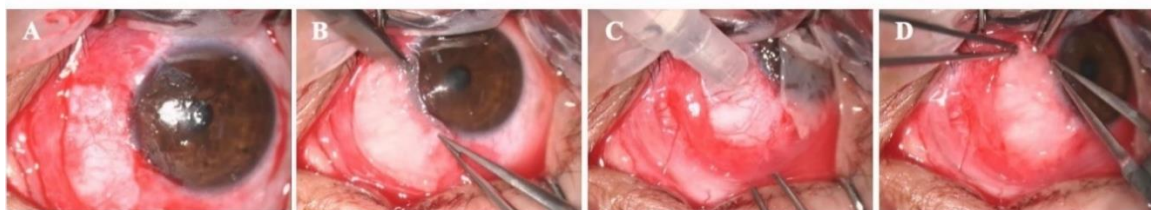
entre la evidencia existente entre los tres diferentes injertos a evaluar [59, 81], la inclusión de pacientes fue heterogénea, dando un mayor protagonismo a la terapia con menos evidencia publicada (mPRGF). En el estudio se incluyeron 49 pacientes con pterigion primario, todos ellos clasificados como grado 2 y divididos en tres grupos. 13 ojos fueron operados con AIC (26,5% del total) 26 con mPRGF (53,1%) y 10 con MA (20,4%).

La técnica quirúrgica de AIC consistió en la obtención de una porción de conjuntiva de la zona bulbar supero-temporal. Este injerto ha de ser de un tamaño 0,5 a 1 mm mayor que el tamaño del defecto a cubrir y debe de estar libre de Tenon y en la misma orientación respecto al limbo para un mayor éxito quirúrgico. Al situarse esta zona en un cuadrante oblicuo evitará lesión inadvertida de los músculos extra oculares, mientras que su posición bajo el párpado superior minimizará las molestias del paciente y favorecerá la curación de la zona donante [339].

La fijación del injerto se realizó mediante adhesivo tisular. Para ello, se colocó el adhesivo sobre el lecho escleral seguido de la colocación del injerto. Posteriormente es necesario reseca la conjuntiva del injerto posicionada sobre la córnea para una correcta epitelización y evitar la conjuntivalización [312]. La cirugía de pterigion mediante injerto de MA se realiza de forma similar a cuando se utiliza AIC utilizando un tamaño que supere en 1-2 mm la anchura y largura del lecho escleral, pero con la diferencia de que en este caso no será necesario conjuntiva donante y por tanto no existirá una zona de esclera desnuda. Eso sí, es importante que la membrana basal se posicione mirando hacia arriba antes de proceder a su fijación mediante pegamento biológico. Por último, la obtención de mPRGF se realiza a través de los kits desechables según una técnica estandarizada y previamente descrita por el fabricante. Una vez obtenida la mPRGF, esta se cortará y usará como injerto de manera similar a la MA, aunque no será necesario prestar especial atención a sobre qué cara se posiciona el injerto, ya que mPRGF forma una única capa (figura 32). Además de esto, los pacientes recibirán a partir de la misma extracción sanguínea un colirio post quirúrgico ePRGF.

Se descartó el uso de suturas tanto reabsorbibles (para evitar inflamación conjuntival) [331, 332], como de seda o nylon ya que también existen evidencias de ciertos grados de inflamación y migración de células de Langerhans en la córnea [340] así como para reducir la incomodidad del paciente, dellen, simbléfaron o rotura del injerto [341, 342]. Además el uso de pegamentos tisulares reduce los tiempos quirúrgicos necesarios para el posicionamiento del injerto [343].





**Figura 32.** A) Esclera desnuda tras la resección de pterigión, B) se colocó mPRGF sobre la esclerótica desnuda y se cortó de acuerdo con el tamaño del tejido resecado, C) se agregaron una o dos gotas de pegamento de fibrina a la esclerótica desnuda, y D) mPRGF se colocó sobre el pegamento de fibrina aproximándose a los bordes entre la conjuntiva y el mPRGF para permitir el pegado entre ellos [344].

En este estudio, los resultados de la escala de Solomon [322], utilizada para evaluar la variable principal (recidiva), no se encontraron diferencias estadísticamente significativas al final del tiempo de seguimiento (12 meses). El resultado anatómico al finalizar el estudio es sin duda un aspecto primordial, aun así, nos parece importante comentar algunos datos más sobre la evolución de los diferentes grupos.

Existe una diferencia estadísticamente significativa en la escala de Solomon entre el AIC y de MA en el mes 6 (tabla 4). Además, y aun sin ser datos estadísticamente significativos entre grupos, los casos de recurrencia reportados al final del seguimiento fueron 0 entre los 13 pacientes de AIC, 2 entre los 26 pacientes tratados con mPRGF (7,7% del total) y 2 en los 10 pacientes operados con injerto de AM (20,0% de total). Sería deseable un mayor tamaño muestral para evaluar si esta tendencia observada deriva en una mayor tasa de recurrencia en el grupo de injerto de MA frente a los otros dos.

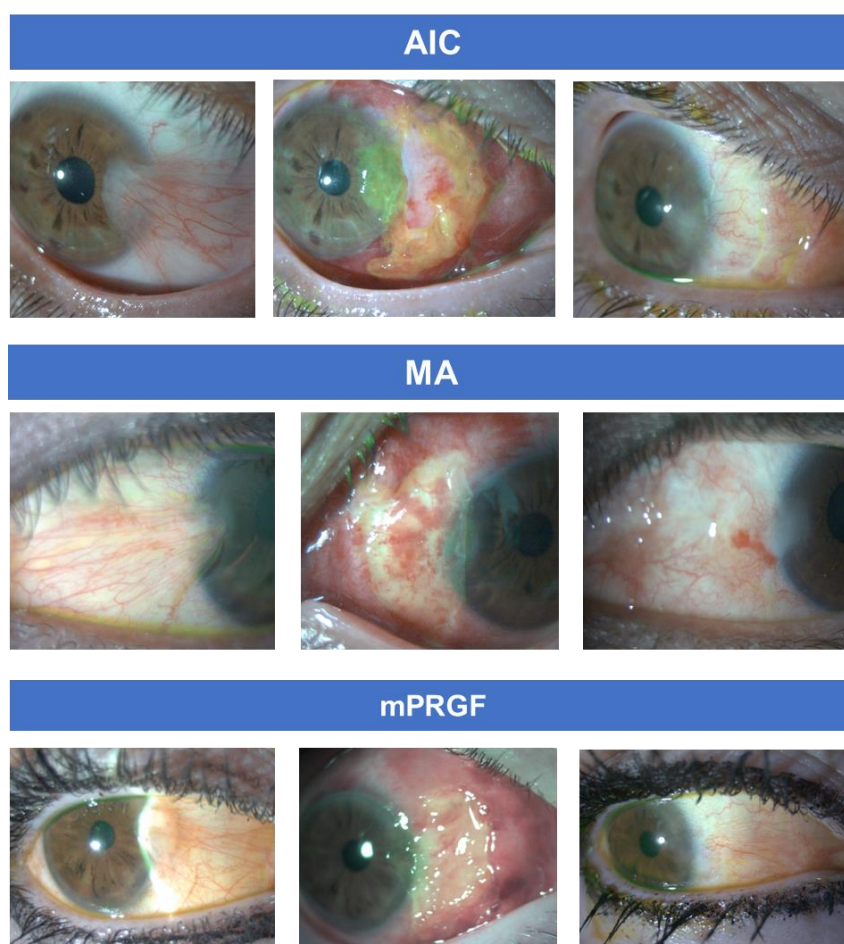
	Month 1 Mean ± SD	Month 3 Mean ± SD	Month 6 Mean ± SD	Month 12 Mean ± SD
Group A	1.00±0.00 *	1.08 ± 0.29 *	1.10 ± 0.32 †	1.00 ± 0.00
Group B	1.55 ± 0.76	2.06 ± 0.87	1.88 ± 0.96	1.91 ± 1.04
Group C	1.11 ± 0.33	2.00 ± 1.22	2.43 ± 1.13	2.17 ± 0.98

**Tabla 4.** Escala de Solomon: grado 1 (aparición normal del área de cirugía), grado 2 (presencia de algunos vasos episclerales finos sin extenderse más allá del limbo, sin ningún tejido fibroso en el área extirpada), grado 3 (presencia de tejido fibroso adicional en el área extirpada sin invadir la córnea, grado 4 (representa una verdadera recurrencia con tejido fibrovascular invadiendo la córnea). Grupo A: autoinjerto conjuntival, Grupo B: mPRGF, Grupo C: membrana amniótica. DE: desviación estándar. \* Diferencias significativas entre los grupos A y B ( $p < 0,05$ ), † diferencias significativas entre los grupos A y C ( $p < 0,05$ ) [344].

Otro aspecto relevante es que, aunque de nuevo los resultados globales no mostraron diferencias estadísticamente significativas entre el grupo de autoinjerto conjuntival y el grupo de mPRGF al final del seguimiento ( $p = 0,053$ ) (figura 33), si se encontraron diferencias significativas entre los grupos de AIC y mPRGF en el mes 1 y 3 así como entre el grupo de injerto de MA y AIC en el mes 6. Las mayores tasas de hiperemia mostradas en el grupo de mPRGF



durante las primeras etapas postquirúrgicas (mes 1 y 3) pueden estar relacionadas con la liberación sostenida de factores de crecimiento proangiogénicos como VEGF y FGF, entre otros. Está bien establecido que la fibrina en sí estimula la angiogénesis necesaria para un restablecimiento morfológico del tejido por dos mecanismos: primero, proporcionando una matriz de soporte y, segundo, mostrando actividad quimiotáctica selectiva para la migración celular al coágulo de fibrina. El equilibrio entre la fibrinogénesis y la fibrinólisis es un impulsor que desencadena la formación de tejido y la neovascularización, al tiempo que permite la degradación gradual del coágulo de fibrina [345, 346]. Estos eventos podrían por tanto no tener relación con la formación de un tejido más vascularizado, y explicar el hecho de que estas diferencias en los meses iniciales no derivasen en diferencias en los resultados finales observados. Por último, durante el primer mes de seguimiento en el grupo de AIC, se observaron 3 casos con granulomas piógenos.



**Figura 33.** Evolución antes de la cirugía (izquierda), día 1 tras cirugía (centro), mes 6 tras cirugía (derecha). AIC = Autoinjerto conjuntival, MA = Injerto de membrana amniótica, mPRGF = Membrana de PRGF. Imágenes Ceditas por el servicio de oftalmología del Hospital Miguel Servet, Zaragoza.

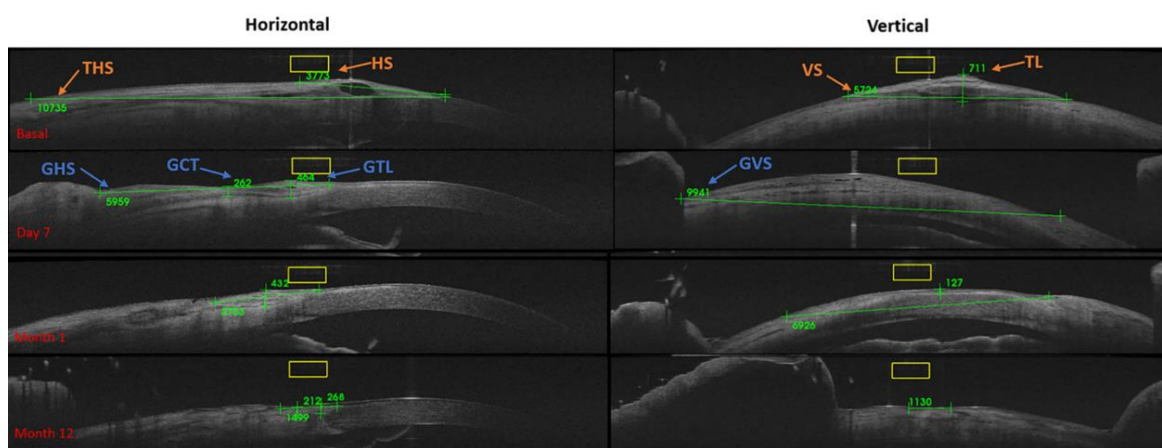
Por su parte, en la evaluación anatómica de la superficie ocular, realizada mediante lámpara de hendidura, se buscó evaluar el comportamiento de los diferentes injertos en cuanto a su tamaño. Para todos los casos se observó un engrosamiento inicial de los injertos tras la cirugía, seguido de una paulatina disminución del tamaño (horizontal y vertical).

Para tener como referencia de los valores de los grosores iniciales, se observó que, en un estudio in vivo realizado por Zhang et al. en 771 sujetos sanos, el espesor total de la conjuntiva fue de 240,1  $\mu\text{m}$ , siendo el espesor epitelial y estromal de 42,4  $\mu\text{m}$  y 197,7  $\mu\text{m}$  respectivamente [347]. En el caso de los pacientes sometidos a una cirugía de pterigion, sin embargo, este grosor tiende a ser mayor tras la cirugía. Un estudio realizado por Ahmad Kheirkhah et al. en 11 pacientes operados con AIC, mostró un grosor promedio del injerto de  $458 \pm 171 \mu\text{m}$  a la semana tras la cirugía disminuyendo a  $291 \pm 124 \mu\text{m}$  a los 3 meses. Además, el estudio mostró un grosor del epitelio conjuntival de 56  $\mu\text{m}$  en la semana 1 después de la cirugía y 66  $\mu\text{m}$  en el mes 3 a unos 1-3 mm del limbo temporal. [348] Resultados similares del grosor del injerto se encontraron pocos años más tarde en un estudio realizado por Ozgurhan E.B. et al. en 40 pacientes con pterigion (20 ojos de 20 pacientes con pterigion primario y 20 ojos de 20 pacientes con pterigion recurrente). Este estudio mostró un grosor medio del injerto de 430  $\mu\text{m}$  en el grupo primario y 461  $\mu\text{m}$  en el grupo recurrente a la 1 semana después de la cirugía y 109  $\mu\text{m}$  y 107  $\mu\text{m}$  a los 3 meses después de la cirugía. [349]

Los resultados obtenidos medidos con SA-OCT muestran espesores postquirúrgicos iniciales en el área de colocación del injerto similares entre los 3 grupos (probablemente debido a la iatrogenia en todos los procedimientos), siendo estos grosores aproximadamente de entre 400 y 600  $\mu\text{m}$ . Todos los grupos de estudio experimentaron una disminución gradual de tamaño y grosor, siendo el grupo de mPRGF el primero en mostrar resultados de grosor del injerto similares a los reportados por Zhang en sujetos sanos en el mes 1 [347]. Además, hubo diferencias estadísticamente significativas entre el mPRGF y los otros dos grupos en el mes 3 mostrando el mPRGF los resultados de espesor de injerto más bajos. Curiosamente, los resultados obtenidos bajo lámpara de hendidura también mostraron una reducción en el tamaño horizontal y vertical para mPRGF y MA en comparación con el AIC en el mes 1 y 3. El menor espesor de mPRGF mostrado por SA-OCT en el mes 1 podría ser causado por un efecto combinado de la degradación autóloga de la fibrina y la remodelación y reemplazo del tejido conjuntival. Se sabe que cuando se aplica un injerto de fibrina con fines de regeneración de un defecto, este es invadido por las células circundantes que producirán una nueva matriz

extracelular para reemplazar la malla de fibrina, y la formación de nuevo tejido será regulada por la degradación gradual del coágulo de fibrina (proceso fibrinolítico) [345].

De igual forma las diferencias observadas en cuanto a los tamaños vertical y horizontal para mPRGF y MA, sugieren una degradación de los injertos que conduce a un reemplazo de tejido de injerto durante el proceso de curación (figura 34). Se sabe que parte de los fibroblastos que colonizan los injertos se diferenciarán a miofibroblastos, que secretan GFs que favorecen la migración de células epiteliales y endoteliales a través del injerto acelerando el proceso de regeneración tisular [350]. Como ya sabemos, los miofibroblastos, que también promueven la contracción de la herida tirando de sus bordes hacia el centro, podrían promover la aparición de fibrosis, por lo que el uso de formulaciones de PRGF podría representar una ventaja en el control de la formación de tejido fibrótico tras las cirugías [216]. En promedio, el mPRGF se reabsorbió a los 13 días, y la AM 16 días. Estos resultados son, de media, similares a los previamente reportados para ambos injertos. Un estudio realizado por Oscar Gris et al. establece que la degradación de la membrana amniótica puede tardar una media de 12,5 días, aunque muestra a su vez una gran variabilidad (con un mínimo de 3 días y un máximo de 34 días) [351]. El mPRGF por su parte arroja datos de degradación muy acordes a los presentados en otras cirugías de la superficie ocular [285, 286] así como a los expuestos en el apartado anterior en pterigion recidivado, en los que la degradación de la mPRGF ocurre entre las 2 y las 3 semanas.



**Figura 34.** Mediciones de injerto de OCT ( $\mu\text{m}$ ) para mPRGF. Basal: TL: Grosor del limbo, HS: Tamaño horizontal, THS: Tamaño horizontal total, y VS: Tamaño vertical. Durante el seguimiento postoperatorio se midió la zona de restauración conjuntival: GCT: Grosor central del injerto, GTL: Grosor del injerto en el limbo, GHS: Tamaño horizontal del injerto (medido entre el limbo esclerocorneal hasta el área nasal de la conjuntiva extirpada), y GVS: Tamaño vertical del injerto [344].

Finalmente, los tres grupos lograron resultados de espesor similares sin diferencias estadísticamente significativas ( $p > 0,05$ ) en los meses 6 y 12. Este hecho, aunque idealmente requiere de mayor número de estudios al respecto, sugiere que la elección del método

quirúrgico no estaría relacionada con el comportamiento del injerto en cuanto a tamaño o grosor a largo plazo.

Por su parte, los resultados de VAS tanto en frecuencia y gravedad no mostraron diferencias significativas entre los grupos en ningún momento del tiempo de seguimiento. Aun así, el mPRGF mostro en ambos casos el valor más alto en porcentaje de mejoría al final del seguimiento. Para la frecuencia, mPRGF mostró un 86,2%, mientras que los datos de los grupos de AIC y MA fueron 35,5% y 39,1% respectivamente. En cuanto a la gravedad, mPRGF mostró 79,5% de disminución mientras que AIC y MA mostraron 51,8% y 37,1% respectivamente (figura 35). Los buenos resultados en términos de dolor fueron similares a los obtenidos en otros estudios que trataron varias enfermedades de la superficie ocular con PRGF, tanto en su formulación ePRGF como mPRGF, en los que se demostró una mejoría en los valores de VAS [187, 196, 267, 269, 286]. La ausencia de leucocitos y los efectos analgésicos mediados por la presencia de endocannabinoides pudieran estar relacionados con la reducción del dolor después del tratamiento con PRGF [94, 199].

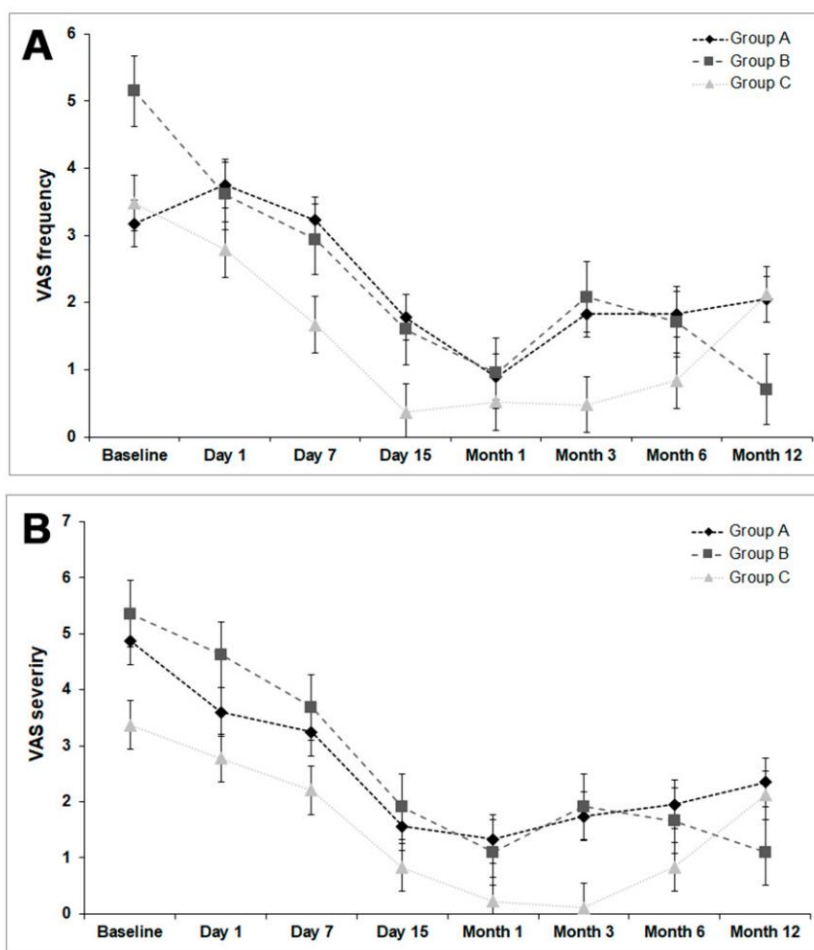


Figura 35. Gráficas de la escala VAS de dolor en frecuencia y gravedad. Grupo A=AIC, Grupo B=mPRGF, Grupo C=MA [344].

En cuanto al OSDI, el porcentaje de reducción en la puntuación total de la OSDI fue del 12,7% para el AIC, del 39,0% para el mPRGF y del 84,1% para MA, y este cambio fue significativo ( $p < 0,05$ ) en el caso de mPRGF y MA, pero no en AIC (Tabla 5). Por su parte el mPRGF mostró diferencias significativas ( $p < 0,05$ ) en 6 síntomas (sensibilidad a la luz, sensación de arenilla, dolor ocular, uso de computadora o pantalla, ver televisión y viento) con mejoría en la puntuación OSDI. Sin embargo, la MA mostró solo diferencias significativas en dos síntomas (visión borrosa y baja visión) y el AIC no mostró diferencias en ningún síntoma. En cuanto al análisis entre grupos, el injerto de MA mostro mejores resultados de forma estadísticamente significativas con respecto al AIC en los meses finales de seguimiento no así comparado con mPRGF. Tampoco se observaron cambios en la BCVA y la PIO ni entre la medición basal y el final del seguimiento de cada grupo, ni durante ningún momento de seguimiento. La PIO se mantuvo entre 13 y 18 mm Hg durante el seguimiento en los tres grupos.

De igual manera, no hubo diferencias en los hallazgos demográficos de los tres grupos, sin embargo, la exposición a la radiación ultravioleta (UV), uno de los mayores factores de riesgo en el desarrollo del pterigion [52], merece una interpretación. El papel de la exposición al sol y por tanto a la radiación UV en el desarrollo del pterigion viene fundamentado por su relación con los procesos inflamatorios asociados. Di Girolamo et al [352] demostraron que la radiación UV estimulaba la expresión de la metaloproteinasa de matriz (MMP) -1 en células epiteliales oculares humanas; también Nolan et al [353] encontraron sobreexpresión del factor de crecimiento epidérmico de unión a heparina (HB-EGF) en el tejido pterigial causado por la radiación UV, considerada como una fuerza impulsora en el desarrollo del pterigion ya que es un potente mitógeno. Tsai et al [354] destacaron en sus estudios la importancia del daño oxidativo del ADN mediado por UV en la formación del pterigion.

A pesar de que no se encontraron diferencias estadísticamente significativas entre los grupos en cuanto al número de horas/día de exposición al sol, en el caso de mPRGF un 53,8% de pacientes no utilizaron ninguna protección solar en comparación con los menores datos de los otros grupos (38,5% en el grupo A y el 30,0% en el grupo C). Aun así, y a pesar de que el uso de cualquier tipo de protección solar no mostró diferencias significativas entre los grupos, este mayor porcentaje en el grupo de mPRGF tampoco mostró mayores tasas de complicaciones. Un estudio "in vitro" sugiere un mejor manejo del daño inducido por los rayos UV en fibroblastos y explantes de piel en presencia de PRGF [355]. Este estudio muestra niveles más bajos de

necrosis, daño celular, irritación y formación de ROS (especies reactivas del oxígeno). Por este motivo, profundizar en estos resultados podría ser beneficioso para el pterigion u otras patologías donde el daño producido por la exposición al sol puede jugar un papel importante.

Un aspecto que resulta común a la propia patología de pterigion tanto primario como recidivado es el papel de la inflamación en su desarrollo y evolución. Diversos estudios inmunohistoquímicos han demostrado la presencia de diversas MMPs a lo largo del desarrollo del pterigion [286, 356-358]. Esta familia de enzimas proteolíticas, son las responsables de degradar los principales componentes de la matriz extracelular como la fibrina. La producción de esta enzima es estimulada por GFs y ciertas citoquinas como IL-1 $\beta$ , IL-6 y TNF- $\alpha$  [94]. En este tipo de derivados plasmáticos con leucocitos se han detectado niveles aumentados de TNF- $\alpha$  MMPs o diversas IL, siendo especialmente preocupante la presencia de IL-1 $\beta$ , teniendo un papel clave en la respuesta inflamatoria, [359]. Estudios in vitro muestran que la IL-1 $\beta$  desencadena una fuerte respuesta inflamatoria reclutando células proinflamatorias al tejido donde se aplica. IL-1 $\beta$  también estimula la producción de proteínas catabólicas, incluyendo MMPs, rompiendo la matriz extracelular e inhibe la síntesis de proteoglicanos y de colágeno [175].

Existen evidencias “in vivo” previas de la colocación de una membrana de fibrina obtenida mediante un sistema no comercial y no estandarizado en comparación con un control (donde se dejaba la esclera desnuda, sin injerto alguno) [358]. En este modelo animal de escisión de conjuntiva y tenon, la membrana de fibrina se degradó por completo el día 7 después de la colocación. Junto con esto, se realizó una evaluación mediante tinción con hematoxilina eosina de 3 de los principales aspectos de la regeneración: la inflamación, la fibrosis y la neovascularización. Como resultado, se produjo una reacción inflamatoria grave a partir del primer día después de la cirugía, estadísticamente significativa comparada con el control, que se mantuvo hasta el día 3, disminuyendo paulatinamente hasta desaparecer el día 28. Así mismo, los niveles de TGF-  $\beta$  también resultaron mayores que el en el grupo control detectándose una fibrosis moderada el día 7. Por su parte, tanto la inflamación como la fibrosis en el grupo control se vieron aumentadas hacia la parte final del seguimiento tal y como sugiere la bibliografía existente en esta técnica quirúrgica en desuso [52, 311]. Este estudio plantea la hipótesis de que estos hechos probablemente estén relacionados con la presencia de leucocitos y citoquinas en la red de fibrina utilizada y cuya caracterización ya había sido publicada con anterioridad [360].

Por el contrario, el mPRGF es una formulación libre de leucocitos, donde la ausencia de citoquinas proinflamatorias se ha reportado preclínicamente [94, 175, 190, 199, 334]. Por este motivo, la ausencia de leucocitos durante el protocolo de obtención de mPRGF evitaría una cinética de degradación de fibrina más rápida y una mayor respuesta proinflamatoria dándole una mayor estabilidad al injerto [199], eventos que se sabe que afectan a su vez a sus propiedades biomecánicas y su estabilidad, ralentizando el proceso de remodelación celular [175, 190, 334].

Por último, la liberación sostenida de GFs que permite la mPRGF, no solamente promueve el incremento de la proliferación y la actividad migratoria de los fenotipos celulares de la superficie ocular, sino que también modula la diferenciación miofibroblástica inducida por TGF  $\beta$ 1, limitando las vías de fibrosis especialmente importantes en la patogénesis del pterigion [94, 173, 175, 187]. El correcto manejo de eventos como la inflamación y fibrosis en patologías de la superficie ocular podría resultar una gran ventaja. Este manejo puede llevarse a cabo mediante diferentes formulaciones de PRGF que ofrecen una importante versatilidad.

Por este motivo, en el capítulo 3 de la presente tesis doctoral, se evalúa la seguridad y eficacia del uso combinado de is-ePRGF tópico e inyectado en pacientes con conjuntivitis cicatrizante.

La conjuntivitis cicatrizante (CC) es considerada como una enfermedad rara, dada su baja incidencia [10]. No se trata de una entidad homogénea, sino de un grupo de trastornos locales o sistémicos que causan, entre otras manifestaciones, la cicatrización e inflamación en los tejidos oculares y perioculares. Las principales etiologías de la CC son el penfigoide de las membranas mucosas (OcMMP) y el síndrome de Stevens-Johnson/Necrólisis epidérmica tóxica (SJS/NET). Guardan una estrecha relación con la respuesta inmune por lo que para su tratamiento no solamente es importante tener en cuenta la inflamación y la fibrosis en el tejido a tratar, sino también el subyacente problema sistémico que las produce. Los objetivos del tratamiento en casos de CC incluyen detener la cicatrización progresiva, corregir las anomalías que afecten a la conjuntiva ocular y el párpado, prevenir complicaciones asociadas a las queratopatías y evitar una perforación corneal, así como proporcionar alivio de los síntomas y mejorar la visión [361]. En muchos casos, el fracaso terapéutico se debe a un proceso inflamatorio o fibrótico no controlado, por lo que la rapidez de detección y de actuación en una ventana inicial de oportunidad durante la etapa aguda de la enfermedad, tiene un papel crítico de cara a contener significativamente el alcance y la gravedad de las secuelas cicatrizantes [10, 362].



El tratamiento de la CC debe orientarse hacia los siguientes puntos clave [31, 363]:

- 1) Control de las manifestaciones en la superficie ocular (simbléfaron, triquiasis, entropión, DEP, ojo seco...).
- 2) Control de la inflamación con fármacos sistémicos inmunomoduladores.
- 3) Control de la fibrosis mediante tratamiento quirúrgico reconstructivo, antiinflamatorio tópico o terapias regenerativas.
- 4) Profilaxis en úlceras corneales y exposición.
- 5) Mejora de la visión en pacientes con ceguera corneal.

En cuanto a la fibrosis, y al igual que sucede para otras patologías previamente descritas, la terapia con antimetabolitos como la mitomicina C (MMC) o el 5 fluorouracilo (5-FU) se encuentra entre las estrategias antifibróticas conjuntivales más utilizadas para tratar la CC. La sobreexpresión de TGF  $\beta$  en pacientes con CC aumenta la proliferación de fibroblastos, la migración, la contracción del colágeno, la transformación miofibroblástica y el aumento de la secreción de la matriz extracelular (colágeno I, III y fibronectina). Sin embargo, es sabido que el uso de MMC o 5-FU podría presentar algunos inconvenientes como los riesgos de adelgazamiento escleral y toxicidad de la cámara anterior [329, 330]. Por este motivo, el desarrollo de una herramienta terapéutica para modular la respuesta TGF  $\beta$  con un mayor perfil de seguridad podría suponer una alternativa para el tratamiento de la CC [364]. Como prueba de esta de necesidad, existen actualmente varias líneas de investigación clínicas entre las que se incluyen el uso de anticuerpos anti-TGF  $\beta$  y de inhibidores de la Rho quinasa [365, 366].

El tratamiento quirúrgico, como la cirugía de párpados, el trasplante de MA y el trasplante de córnea, se puede proponer para la reconstrucción de la superficie ocular y para la rehabilitación visual en pacientes con CC avanzada. Sin embargo, la tasa de éxito del tratamiento quirúrgico es baja, y puede producirse un aumento del daño mecánico con el consiguiente empeoramiento de la enfermedad dado un crecimiento agresivo de nuevo tejido cicatricial [367].

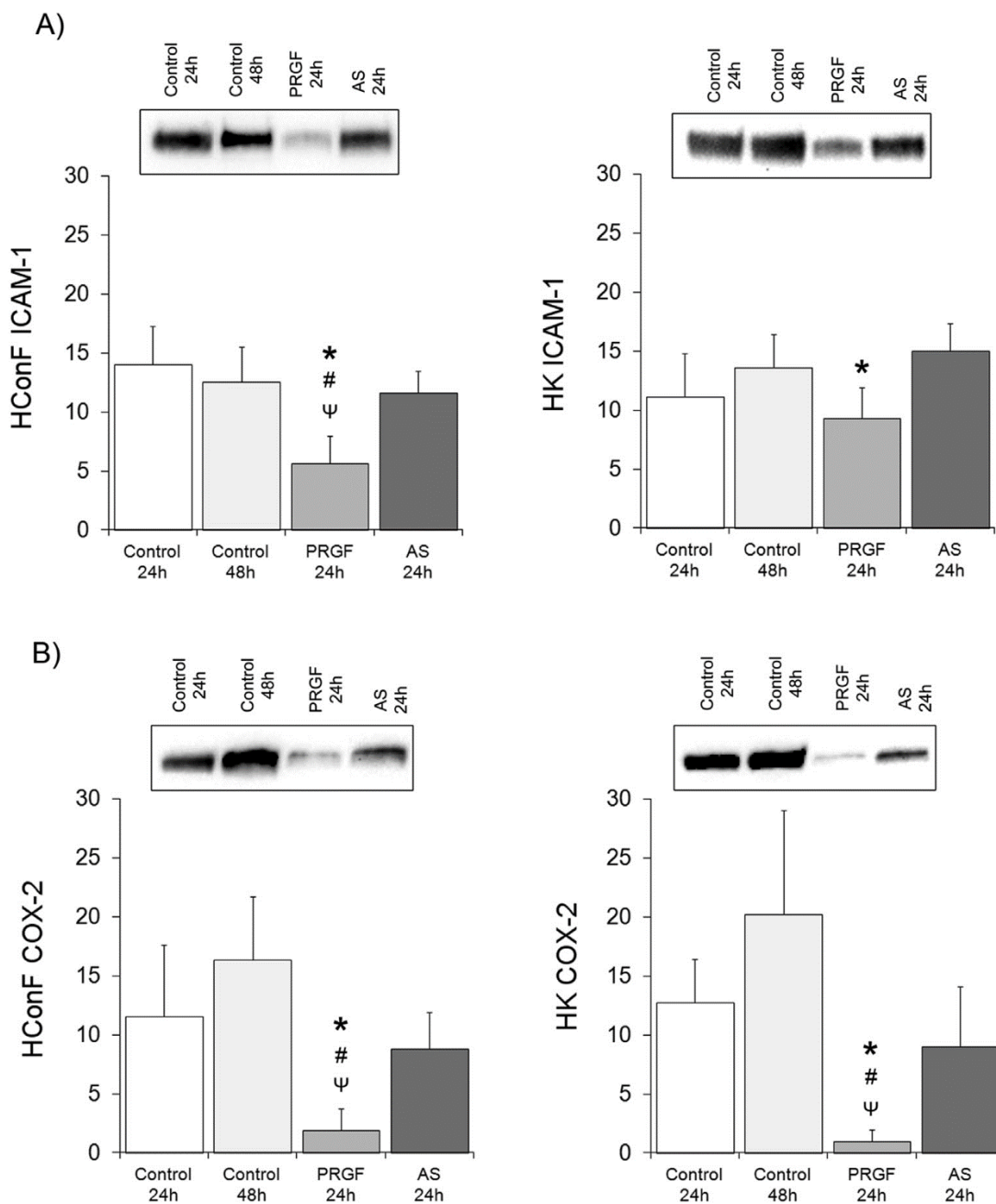
La capacidad regenerativa y de control de la fibrosis en terapias regenerativas como la MA han sido también evaluadas para patología cicatricial conjuntival. Si bien el uso combinado de MA con MMC ha mostrado mejores resultados que cuando la MA es usada sola para aquellos defectos cicatriciales originados por quemaduras o traumas, ambos resultaron ineficaces para patologías con componente autoinmune, presentando altas tasas de recidiva y un ineficaz control de la fibrosis [368]. Por otra parte, el uso de tratamientos como el SA tampoco parecen ofrecer una clara ventaja en pacientes que sufren de enfermedades con un componente

autoinmune como el GVHD o el SS. Existen estudios que apuntan al hecho de que, la presencia de agentes proinflamatorios, junto con la presencia aumentada de componentes de sistema de complemento en este tipo de productos, como suero autólogo o plasma rico en plaquetas, podrían ser los causantes de los limitados resultados clínicos obtenidos [194, 369].

El papel de ePRGF en la regeneración tisular, así como en el manejo de la inflamación y la fibrosis, podría respaldar su uso como terapia adyuvante al manejo de la CC ya que en este tipo de pacientes existe un riesgo de complicaciones de la superficie ocular incluyendo la ceguera corneal [173, 196, 216]. De hecho, existe evidencia del uso de PRGF en otras aplicaciones como casos de penfigoide oral [370] o cicatrices atróficas [371]. Sin embargo, entendemos que el manejo de la respuesta inmune debe de ser también tomado en consideración de cara a utilizar la formulación que, yendo un paso más allá, se adapte a las necesidades concretas de estas patologías. Y yendo un pasó más allá, tiene aún más sentido evitar el riesgo potencial de ciertos efectos secundarios relacionados con los niveles de IgE, así como de la actividad del sistema de complemento derivados del uso de cualquier derivado sanguíneo (incluido aquellos de origen autólogo como el propio PRGF) en enfermedades autoinmunes u otros casos refractarios al tratamiento.

El complemento es un complejo sistema de enzimas, proteínas reguladoras y receptores de la superficie celular presentes en el suero sanguíneo, así como en las membranas celulares. La activación del complemento cumple un importante papel modulador de la respuesta inflamatoria e inmune, aumentando a su vez la quimiotaxis y la permeabilidad vascular. Sin embargo, en aquellas patologías de carácter autoinmune, un aumento en su actividad, podría resultar contraproducente. Fruto de esta inquietud ya ha sido publicado con anterioridad que un tratamiento térmico a 56°C afecta a fracciones termolábiles del complemento como la C1, C2 C7 o la C8, limitando la respuesta inmunológica producida por la cascada de complemento [296]. Por este motivo, el reciente desarrollo de la formulación is-ePRGF implica un tratamiento térmico, que le confiere la capacidad de reducir la actividad del sistema de complemento además de disminuir los niveles de IgE, sin alterar su contenido en las proteínas y factores de crecimiento implicados en el proceso de regeneración, ni su potencial terapéutico [193]. Existe un estudio preclínico evaluando el comportamiento del is-ePRGF obtenido de donantes de GVHD en cultivos celulares queratocitos y fibroblastos conjuntivales sometidos a condiciones inflamatorias mediante la adición de IL-1 $\beta$  y TNF $\alpha$  [194]. Ambos fenotipos celulares demostraron mayor proliferación celular frente al control (cultivos en estado pro-inflamatorio) y frente al SA. Además, con el fin de determinar la respuesta inflamatoria de las células fibroblásticas, se

analizó la expresión de marcadores de inflamación ocular como ICAM-1 y COX-2, observándose que el is-ePRGF reducía la expresión de marcadores de inflamación en todos los casos comparado en relación al resto de tratamientos (figura 36).



**Figura 36.** Análisis western blot de los marcadores ICAM-1 (A) y COX-2 (B) tras el tratamiento con 0.1% FBS + 2,5 ng/ml IL-1b + 2.5 ng/ml TNF $\alpha$  solo, en combinación con ePRGFo en combinación con suero autólogo (A) PRGF muestra una reducción estadísticamente significativa ( $p < 0.05$ ) de la expresión de ICAM-1 en células HConF en situación proinflamatoria. PRGF reduce significativamente la expresión de ICAM-1 comparado con SA en ambos tipos celulares fibroblásticos. (B) La expresión de COX-2 se redujo significativamente en ambos fenotipos celulares tras el tratamiento con ePRGF a las 24 y 48 hrs. Además, se observó una reducción de la expresión de COX-2 en tanto HConF como HK tras ser tratadas con PRGF comparado con SA. # Estadíst. signif. con respecto al control a las 24 hrs ( $p < 0.05$ );  $\Psi$  Estadíst. signif. con respecto al control a las 48 hrs ( $p < 0.05$ ), \* Estadíst. signif. con respecto a AS ( $p < 0.05$ ). Adaptado de [194].

Además, esta formulación ya ha mostrado buenos resultados clínicos para el manejo del ojo seco derivado de síndrome de Sjögren o GVHD, donde se sabe que la deficiencia grave de la glándula lagrimal y la fibrosis son dos de las principales características fisiopatológicas que de forma habitual presentan una respuesta y tolerancia insatisfactorias a los corticoides o la ciclosporina tópicos que se usan comúnmente en asociación con lágrimas artificiales [372]. En estos casos, tanto los niveles de Ig (entre ellas la IgE) [373, 374], como la actividad del sistema de complemento (mostrando valores elevados de alguno de sus fragmentos como el C3 o el C5), [375, 376] se encuentran aumentados debido al carácter autoinmune de dichas patologías.

Sanchez-Ávila et al. reportaron en 2017 la eficacia y seguridad de is-ePRGF en 26 pacientes (52 ojos afectados) que sufrían de síndrome de Sjögren primario y secundario [298]. Los 12 pacientes con síndrome de Sjögren primario y los 14 pacientes con síndrome de Sjögren secundario mostraron una mejoría estáticamente significativa ( $P < 0,05$ ) en las variables medidas de resultado a los 12 meses de seguimiento. Los resultados finales fueron: BCVA 62,97%; OSDI 41,86%; VAS en frecuencia 34,75%; y gravedad 41,50% [298]. De especial relevancia es el hecho de que este estudio también evaluó los resultados estratificados para aquellos pacientes que previamente se sometieron a varios tratamientos convencionales. Las puntuaciones de frecuencia BCVA y VAS mejoraron significativamente ( $P < 0,05$ ) para aquellos previamente tratados con corticosteroides concomitantes. En el caso de la escala OSDI, los resultados para aquellos pacientes previamente tratados con SA, mostraron una reducción estáticamente significativa ( $P < 0,05$ ) del 65,2%, siendo este resultado superior a la reducción media de OSDI en la totalidad de los pacientes. A la luz de los resultados anteriores, Sanchez-Ávila et al., reportaron en 2018 un estudio sobre seguridad y eficacia para pacientes con GVHD [299]. Doce pacientes (23 ojos) fueron tratados logrando estabilidad corneal y sin eventos adversos. La resolución de la úlcera corneal valorada mediante por tinción fluoresceína mostró una mejoría del 75,7% en el área y una mejora del 73,3% en la densidad. Además, las medidas de resultado secundarias también mostraron una mejoría estáticamente significativa. Tal es el caso en variables como BCVA (74,7%), OSDI (75,4%), VAS en frecuencia (81,4%) y gravedad (81,9%), un aumento de 6 mm en la prueba de Schirmer y 3,8 segundos en tBUT [299]. Además, diecisiete de los 23 ojos (73,9%) habían sido tratados previamente con suero autólogo, mostrando una mejora clínica estadísticamente significativa ( $P < 0,05$ ) después de ser tratados con is-ePRGF en todas las variables primarias. Estos resultados sugieren un mejor control tanto de la película lagrimal como de los tejidos de la superficie ocular, además muestran una correlación con la mejora del resultado de OSDI en comparación con aquellos pacientes con SS tratados con is-ePRGF previamente tratados con AS [298].

En el caso de las CC, la inflamación crónica asociada, supone un paso previo a la cicatrización de los tejidos oculares que involucra linfocitos T, macrófagos, células dendríticas [377], presentando altos niveles citoquinas proinflamatorias como el TNF $\alpha$ , IL-5, IL-13, o IL-17 [378, 379]. Además, se ha reportado que citoquinas profibróticas como TGF  $\beta$  [380] e IL-4 [381] están más presentes en los tejidos inflamados afectados cuando son comparados con tejidos sanos. Por otro lado, y al igual que sucede en los pacientes de SS o GVHD, es sabido que determinados elementos relacionados con la respuesta inmune también se ven aumentados. Tal es el caso de ciertas Ig como la IgG o la IgE, así como de ciertas fracciones del sistema de complemento como la C3 [382].

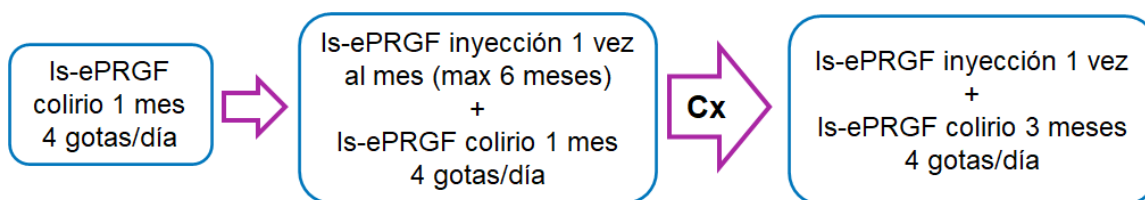
Por estos motivos la formulación que se decide utilizar en los casos de CC que forman parte de la presente tesis doctoral es is-ePRGF, con el fin rebajar el contenido en componentes propios de la respuesta inmune, minimizando la posibilidad de una exacerbación de la respuesta inmune que, a su vez, derivaría en una mayor respuesta inflamatoria y una posterior fibrosis. La finalidad de utilizar el colirio is-ePRGF no solo de forma tópica, sino incorporando un uso inyectado de esta misma formulación es aumentar su biodisponibilidad en aquellos tejidos afectados debido a su engrosamiento y carácter fibrótico.

Para ello, se realizó un estudio observacional, retrospectivo, intervencionista, no comparativo de una serie de casos de 6 pacientes diagnosticados con CC de diversos orígenes y refractarios a otras terapias. Se reclutaron pacientes con al menos 60 semanas de evolución en la patología, que hubieran obtenido malos resultados en sus manifestaciones oculares y que presentaran un alto riesgo de complicaciones. El diagnóstico para CC se basa en los hallazgos clínicos, la evolución de la enfermedad según un protocolo de evaluación estandarizado previamente descrito [383, 384]. El origen de la CC fue en un 50% debido a OcMMP y en un 50% a SJS/NET. El tiempo medio de seguimiento medio de los pacientes fue de 2 años con un seguimiento mínimo de 13.6 meses y máximo de 30.3 y las variables principales fueron el control de la inflamación y la clasificación en cuanto a gravedad de la CC.

Aunque la inflamación y clasificación de la CC fueron las variables principales evaluadas, se midieron además BCVA, PIO, TBUT y test de Schirmer I, durante todo el tiempo de seguimiento. La inflamación conjuntival se evaluó en una escala incremental de 0 a 4 según su gravedad, donde el 0 implica ausencia de inflamación y el 4 inflamación grave de los 4 cuadrantes, edema tisular, úlceras y limbitis corneal y alto riesgo de perforación ocular [383]. Por su parte, el CC se

clasificó como grave si cumplía con la totalidad de los siguientes criterios [385]: Conjuntivalización (5 mm de córnea central con invasión de neovasos); Ulceración; Fibrosis (afectando a conjuntiva / fornix / párpado); Queratinización.

Se estandarizó un procedimiento de donde a la preparación de is-ePRGF según las instrucciones facilitadas por el fabricante [193] se le añade una pauta de aplicación que consta de tres fases diferentes (figura 37) donde la pauta de instilación fue de 1 gota/por ojo 4 veces al día. Para el uso inyectable de is-ePRGF se solicitó al paciente que entregase uno de los propios dispensadores de colirio is-ePRGF y se utilizó en el acto quirúrgico (inyección subconjuntival y áreas de fibrosis) en volúmenes entre 0,05 y 0,3 mL dependiendo de la extensión de la lesión. Los tratamientos crónicos previos se mantuvieron según criterios médicos con el fin de evitar complicaciones sistémicas que pudieran poner en peligro la salud de los pacientes y comprometer los resultados del tratamiento ocular is-ePRGF.



**Figura 37.** Fase I = Uso tópico asociado a tratamiento antiinflamatorio, lubricación, tetraciclinas orales, antihistamínicos orales / tópicos e inmunomoduladores sistémicos. Fase II = Tratamiento inyectado (fondos de saco, puentes simblefaron, subconjuntival, perilímbrico, glándula lagrimal e intrapalpebral), mas tratamiento de Fase I. Fase III = Estabilidad en la progresión de las manifestaciones oculares, pero secuelas cicatriciales. Intervención quirúrgica para la rehabilitación visual (queratectomía fototerapéutica – PTK, queratoprótesis, facoemulsificación con implantación de lente intraocular (LIO)), resección de zonas fibróticas, mas inyección de is-ePRGF subconjuntival e intralesional, mas tratamiento de Fase I durante 3 meses.

Hasta donde sabemos, este sería el primer estudio reportado en la literatura científica que utiliza isPRGF para el control de los síntomas oculares de la CC, así como el único que realiza un abordaje en tres fases utilizando dos aplicaciones combinadas de PRGF como son is-ePRGF tópico e inyectado.

El propósito del uso de is-ePRGF tópico en la fase prequirúrgica, es mejorar la calidad del tejido, reduciendo la inflamación y la fibrosis. Todos los pacientes pasaron por esta fase inicial logrando la estabilidad en la progresión de las manifestaciones oculares de los tejidos en un 20% de los casos. Por otro lado, esperar al uso de is-ePRGF inyectado de forma subconjuntival e intralesional en una segunda fase, tiene que ver con el comportamiento de este tipo de tejidos

ante cualquier iatrogenia. El 90% de los pacientes alcanzaron la estabilidad después de la fase 1 y la fase 2 (is-ePRGF tópico e inyectable) y solo un caso (10%) se sometió también a la fase 3 (tópico e inyectable is-ePRGF + extirpación quirúrgica de tejido fibrótico).

Después del período de seguimiento, la inflamación y la gravedad como resultados principales mostraron una mejoría significativa ( $p < 0,05$ ) para los 6 pacientes tratados. Inicialmente, el 50% de los ojos fueron clasificados como CC grave, solo un ojo (16,7%) permaneció en esta clasificación al final del estudio actual ( $p = 0,046$ ) (tabla 6). Por otra parte, para el grado de inflamación como uno de los resultados más relevantes, el 100% presentó una mejoría del grado de inflamación ( $p < 0,004$ ) siendo el grado inicial global de 3 sobre 4 y disminuyendo a 1 sobre 4 en todos los casos ( $p=0,004$ ). La PIO también mejoró significativamente ( $p=0,027$ ), mostrando resultados de mejoría similares a los obtenidos en grupos de pacientes de glaucoma tratados con tanto con ePRGF como con mPRGF [287, 372, 386]. Aun así, estudios concretos pueden ser muy útiles para aclarar el papel del PRGF para el tratamiento de la PIO y sus aplicaciones clínicas. Ninguno de los pacientes reportó efectos adversos como recurrencias inflamatorias o complicaciones infecciosas durante el tratamiento o durante el seguimiento, así como tampoco fueron necesarias cirugías adicionales ni tratamientos de rescate.

	Initial	Final	p-value
BCVA, mean $\pm$ SD (range) (LogMAR)	1,400 $\pm$ 1,413 (0,000–3,000)	0,946 $\pm$ 1,163 (0,000–3,000)	0,285
Inflammation degree, mean $\pm$ SD (range)	2,9 $\pm$ 1,1 (1,0–4,0)	1,0 $\pm$ 0,0 (1,0–1,0)	0,004*
IOP, mean $\pm$ SD (range) mmHg	21,8 $\pm$ 4,2 (15,0–27,0)	13,3 $\pm$ 2,4 (12,0–18,0)	0,027*
TBUT, mean $\pm$ SD (range) s	9,4 $\pm$ 1,3 (7,0–11,0)	9,7 $\pm$ 0,8 (8,0–10,0)	0,336
Schirmer I test, mean $\pm$ SD (range), s	15,0 $\pm$ 5,3 (10,0–20,0)	21,4 $\pm$ 6,3 (15,0–30,0)	0,057
Severe cicatrizing conjunctivitis, n (%)	5 (50)	1 (10)	0,046*

Tabla 6. Resultados globales obtenidos tras el tratamiento con PRGF [387].

Como se ha podido discutir con anterioridad, enfermedades relacionadas con la respuesta inmune como el SS, GVHD o la CC presentan procesos inflamatorios cronificados que desembocan en un daño tisular. Los buenos resultados en pacientes de SS y GVHD reportados en estudios previos, aun en ausencia de variables concretas que midan marcadores de la inflamación, parecen guardar relación con los resultados del presente estudio en CC.

Existen principalmente tres aspectos que respaldan el uso de is-ePRGF en CC. Una de las características que es común a las diferentes formulaciones de PRGF es la inhibición competitiva del factor NF-kB a través del HGF [240, 241]. El factor NF-kB tiene un papel relevante en la respuesta inmune ya que regula genes responsables de la respuesta innata y de la respuesta



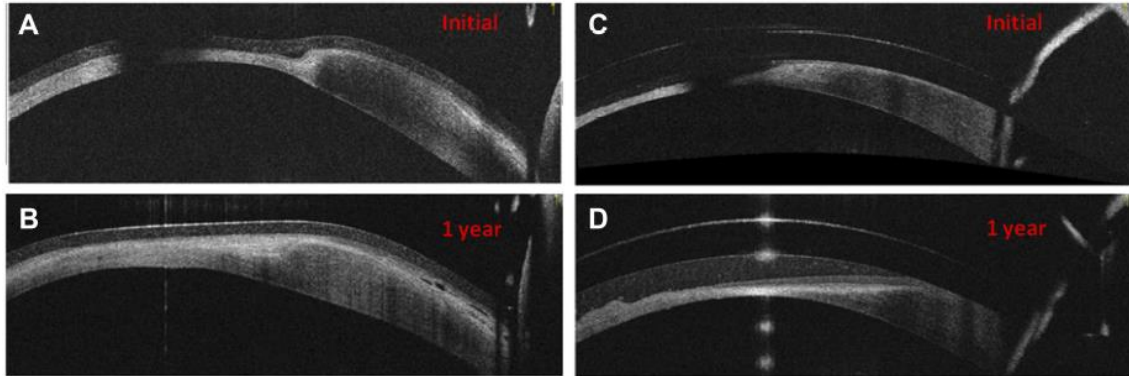
adaptativa [388]. Por otro lado, la inactivación del sistema de complemento en is-ePRGF cumpliría una función añadida en lo que respecta a la respuesta inmune. En el caso de enfermedades autoinmunes presentan concentraciones elevadas de diversos componentes de la respuesta inmune. El is-ePRGF limitaría la actividad del sistema de complemento presente en el plasma sanguíneo en este tipo de tejidos con el fin de evitar un riesgo de una mayor respuesta en el tejido aplacado que derive en mayor inflamación y dolor.

Un segundo aspecto relevante es el papel que desempeña en el control de la inflamación, dada su capacidad inhibitoria de la vía NF-kB [240, 241] y por su presencia casi inexistente de leucocitos, los cuales se considera que no demuestran efecto positivo alguno en el proceso de regeneración tisular [199]. Se ha publicado además que, en general, los leucocitos, también se pueden activar en presencia de diferentes moléculas como TNF, IL6, ICAM1 entre otras, por lo que la presencia de leucocitos no solo podría no resultar ventajosa sino contraproducente [389-391]. Se sabe que estas moléculas que siempre están presentes en el contexto de vías inflamatorias pueden conducir a una subóptima regeneración de los tejidos, favoreciendo además la formación de cicatrices, que no permiten que el tejido restablezca sus propiedades funcionales completas [168, 190, 199]. Además la presencia de diversa citoquinas proinflamatorias activarían la vía NF-kB, que como hemos podido ver guarda relación con la respuesta inmune y la inflamación [392]. Por tanto, la ausencia de leucocitos y la capacidad moduladora de la inflamación, evitará una mayor respuesta inflamatoria y presencia de citoquinas, eventos que influyen en el desarrollo y evolución de varias patologías cicatriciales [393].

Como tercera función, y asociada a las dos anteriores, se encuentra el control de la fibrosis, debido a que representa uno de los principales retos a la hora de manejar las manifestaciones oculares más incapacitantes de las CC. La inflamación aguda de la conjuntiva en casos de CC se podría asociar con altos niveles estromales de TGF- $\beta$ 1 [394]. El is-ePRGF por su parte, tendría un papel modulador sobre la actividad del TGF  $\beta$  [173]. Esta inhibición parece estar relacionada con la presencia de dos GFs (FGF-1 y 2) [250]. También se ha observado que la aplicación de factores de crecimiento autólogos produce una reducción significativa de IL-1 $\beta$  proinflamatoria y MMP2 [395] además de inhibir la inflamación profibrótica a través de la sobreexpresión de HGF [396].

En definitiva, a lo reportado en estudios previos del uso de PRGF para el abordaje de tanto inflamación como fibrosis [187, 189, 194, 196], is-e PRGF añadirá la posibilidad de actuar a nivel de la modulación respuesta inmune, por lo que tendrá la capacidad de incidir sobre las tres fases

(respuesta inmune, inflamación y fibrosis) tanto de una manera secuencial como específica. Todo esto, daría paso al inicio de la actividad proliferativa del is-ePRGF, que en última instancia promueve la remodelación de los tejidos en aquellos casos del presente estudio donde existen defectos en la superficie ocular o se procede a la intervención quirúrgica (figura 38).



**Figura 38.** Paciente con síndrome de Stevens-Johnson tratado con is-ePRGF (colirio e inyectable) durante un año. La regeneración del tejido epitelial y estromal se observa en el ojo derecho (A y B) y el ojo izquierdo (C y D) cuando se evalúa con OCT del segmento anterior [387].

A yellow sticky note is held in place by two metal rods. The word "CONCLUSIONES" is written in white capital letters on the note. The background is a teal color with a subtle gradient.

## CONCLUSIONES



- El aumento de la prevalencia de determinadas enfermedades en relación a una mayor esperanza de vida, ha promovido que en oftalmología se dé un rápido progreso en el uso de terapias regenerativas. El plasma rico en factores de crecimiento (PRGF) es un plasma rico en plaquetas, basado en el uso de la sangre autóloga y con aplicaciones en diversas áreas de la medicina. Está caracterizado por un protocolo de obtención estandarizado y que asegura la ausencia de leucocitos, una activación controlada de las plaquetas y el fibrinógeno, cumpliendo además con un elevado perfil de seguridad y bioestabilidad a largo plazo.
- La actual evidencia publicada sugiere que las formulaciones basadas en PRGF, a través de sus efectos multifactoriales sobre la regeneración, muestran eficacia y seguridad en el tratamiento de un gran número de patologías oculares. Además, los mecanismos de acción del PRGF en el control de la inflamación y la fibrosis han sido identificados de manera preclínica, lo cual presenta una ventaja para aquellas patologías donde ambos eventos forman parte activa en el desarrollo de recidivas y el fracaso terapéutico.
- El uso de la membrana de fibrina autóloga mPRGF, ha demostrado ser una herramienta segura y eficaz como injerto para cirugía de pterigion tanto primario como recurrente. Los resultados clínicos obtenidos en los trabajos experimentales presentan bajas tasas de recurrencia, siendo esta la variable principal analizada.
- En cirugías de pterigion primario, el injerto de mPRGF presenta además mejoras en las variables de inflamación, agudez visual, calidad de la superficie ocular o dolor. La comparativa efectuada al final del seguimiento entre mPRGF y los grupos de injerto de membrana amniótica y autoinjerto conjuntival, tampoco presenta diferencias entre grupos en lo relativo a la estabilidad del injerto.
- Los resultados positivos obtenidos con el uso de mPRGF en cirugías de pterigion y la ausencia de efectos adversos reportados durante el tiempo de seguimiento, respaldan su uso en casos recidivados o cuando existen limitaciones en la cantidad o calidad tejido conjuntival. Además, la rapidez de obtención de esta formulación sin necesidad de disponer de un banco de tejidos, podría suponer una ventaja logística añadida que facilite su uso.

- El colirio “immunosafe” PRGF (is-ePRGF), que presenta una inactivación térmica del sistema de complemento, ha demostrado resultados positivos en el pasado para enfermedades con un componente autoinmune. Para aquellas manifestaciones oculares asociadas a la conjuntivitis cicatrizante, la aplicación combinada de la formulación isPRGF en forma de colirio e inyectable, ha demostrado eficacia y seguridad en los casos presentados.
- El isPRGF, a través de su efecto sobre la respuesta inmune, la inflamación y la fibrosis, ha reportado mejoras significativas en las variables principales estudiadas (inflamación y clasificación de gravedad). Estos resultados positivos defenderían la incorporación a su uso clínico para pacientes con conjuntivitis cicatrizante.

# PERSPECTIVAS DE FUTURO

El contenido de esta sección se basa en las siguientes publicaciones, de la que soy coautor:

Wang M, Yennam S, McMillin J, Chen HH, de la Sen-Corcuera B, Hemmati R, Pflugfelder S. **Combined therapy of ocular surface disease with plasma rich in growth factors and scleral contact lenses.** *Ocular Surface.* 2022 Jan; 23:162-168. doi:10.1016/j.jtos.2021.09.003.

Factor de Impacto 5,03 (Q1)

E Anitua, B de la Sen-Corcuera, G Orive, R M Sánchez-Ávila, P Heredia, F Muruzabal, J Merayo-Llves. **Progress in the use of plasma rich in growth factors in ophthalmology: from ocular surface to ocular fundus** “Expert opinion on biological therapy” doi:10.1080/14712598.2021.1945030

Factor de Impacto 3,57 (Q1)

Sánchez-Ávila RM, Uribe-Badillo E, Fernández-Vega González C, Muruzabal F, de la Sen-Corcuera B, Baamonde B, Quirós LM, Anitua E, Merayo-Llves J. **Use of Plasma Rich in Growth Factors and ReGeneraTing Agent Matrix for the Treatment of Corneal Diseases.** *Vision (Basel).* 2021 Jul 2;5(3):34. doi: 10.3390/vision5030034.

Factor de Impacto 1,04 (Q3)

Sánchez-Ávila RM, Robayo-Esper CA, Villota-Deleu E, Fernández-Vega Sanz Á, Fernández-Vega González Á, de la Sen-Corcuera B, Anitua E, Merayo-Llves J. **Plasma Rich in Growth Factors in Macular Hole Surgery.** *Clinics and Practice.* 2022 Jan 10;12(1):57-69. doi: 10.3390/clinpract12010007.

Journal Citation Indicator (JCI) 0.23

Carolina Mercado, Angela Gomez, Enrique Salero, Nandini Venkateswaran, Borja de la Sen, Alfonso L. Sabater; **Plasma Rich in Growth Factors (PRGF) Enhances Corneal Endothelial Cells Survival and Proliferation.** *In Press* (Poster presented in ARVO Invest. Ophthalmol. Vis. Sci. 2019;60(9):4094.)





El uso de terapias biológicas como el colirio de suero autólogo (SA), obtenido a partir de la sangre del propio paciente, o la membrana amniótica (MA) obtenida a través del banco de tejidos, son bien conocidas en oftalmología. Aun así, su uso se reduce a un pequeño nicho que no ha variado demasiado en los últimos años. Curiosamente, las formulaciones de PRGF podrían suponer un avance frente a la situación previa de este tipo de terapias. El ePRGF, por ejemplo, ha demostrado ser más eficaz que el SA en algunos pacientes con trastornos de la superficie ocular, mientras que mPRGF por su parte, ha comenzado a generar evidencias como un sustituto potencial de la membrana amniótica. [192, 193, 298, 299, 387]. Su uso combinado con otras terapias como los RGTAs [281] o con lentes esclerales [397], han reportado resultados positivos tanto en “haze” corneal como tiempos de cierre de los defectos. Otros desarrollos como is-ePRGF o is-mPRGF gracias a sus efectos moduladores de la inflamación, la fibrosis y la respuesta inmune, que ya han demostrado resultados exitosos para el tratamiento de las manifestaciones oculares de enfermedades como el SS o el GVHD o la CC [34, 35], muy probablemente sirvan de base para futuras aproximaciones en esta línea.

Patologías como el glaucoma también parecen tener un recorrido prometedor, no sólo nuevamente en relación a las propiedades antiinflamatorias y antifibróticas del PRGF, sino además en lo referente a un posible mejor manejo de la PIO. El papel del TGF- $\beta$ 1 en el desarrollo de la patología ha sido ampliamente estudiado, por lo que algunos autores sugieren la importancia de enfocarse en esta molécula como parte de la estrategia futura de un mejor control del glaucoma [398, 399]. De hecho, uno de los principales motivos de fracaso de la cirugía de glaucoma está relacionada con la fibrosis subconjuntival y la cicatrización de la ampolla filtrante [38], por lo que los resultados reportados por cPRGF en estas cirugías podrían defender no sólo su uso intraquirúrgico [287] sino para el control del daño producido por los fármacos hipotensores [386] y potencialmente para un mejor control de la PIO en los estadios iniciales del desarrollo de la patología.

Además, existen evidencias de la seguridad y eficacia del uso de PRGF en retina mediante su uso para el tratamiento de agujero macular. El uso de las formulaciones tanto iPRGF como mPRGF ha demostrado el cierre de agujeros maculares de diferente origen (idiopático, miópico, traumático, iatrogénico...) [289-291, 400]. La aparente reproductibilidad de los resultados de un protocolo estandarizado parece resolver algunas limitaciones previas como los pobres resultados obtenidos con el uso de otros derivados hemáticos como los concentrados plaquetarios [48, 292, 401]. En este sentido, PRGF también ha obtenido buenos resultados preclínicos en cuanto la protección citotóxica en células del epitelio pigmentario [219, 402, 403],

lo cual induce a explorar la posibilidad de usarlo en otras patologías de la retina como la retinosis pigmentaria, la degeneración macular asociada a la edad o la retinopatía diabética (donde además la actividad del sistema del complemento juega un papel importante en su desarrollo [404]).

Por último, la amplia gama de posibilidades que ofrece el PRGF en términos de estabilidad y almacenamiento podría acelerar los desarrollos en los actuales hallazgos reportados para la expansión o cultivo celular (ej. células limbares) [211, 294], la implantación de ICRS [405] o como medio de conservación de injertos donantes (ej. córneas) [406]. Por todo ello, y aun encontrándonos en una situación muy inicial en la mayoría de estos abordajes, podemos afirmar que la versatilidad que ofrece esta tecnología permitirá un abordaje más direccionado para el estudio de un mayor rango de patologías. Ensayos clínicos de alto nivel de evidencia serán altamente deseables de cara a poder demostrar su eficacia y seguridad, con la finalidad de hacer estas nuevas terapias una herramienta más accesible a un mayor número de pacientes en todo el mundo.

# BIBLIOGRAFÍA



1. Ramos Cordero, P. and J.A. Pinto Fontanillo, *Las personas mayores y su salud: situación actual*. Avances en Odontoestomatología, 2015. **31**: p. 107-116.
2. Nigam, Y., et al., *Physiological changes associated with aging and immobility*. Journal of aging research, 2012. **2012**: p. 468469-468469.
3. Jain, K.K., *Role of biological therapies in the development of personalized medicine*. Expert Opin Biol Ther, 2012. **12**(1): p. 1-5.
4. McCarty, C. and H.R. Taylor, *Light and risk for age-related eye diseases*, in *Nutritional and environmental influences on the eye*. 2021, CRC Press. p. 135-150.
5. Bungau, S., et al., *Health Benefits of Polyphenols and Carotenoids in Age-Related Eye Diseases*. Oxidative Medicine and Cellular Longevity, 2019. **2019**: p. 9783429.
6. Textor, J., *Platelet-Rich Plasma (PRP) as a Therapeutic Agent: Platelet Biology, Growth Factors and a Review of the Literature*, in *Platelet-Rich Plasma: Regenerative Medicine: Sports Medicine, Orthopedic, and Recovery of Musculoskeletal Injuries*, J.F.S.D. Lana, et al., Editors. 2014, Springer Berlin Heidelberg: Berlin, Heidelberg. p. 61-94.
7. Williams, D.F., *To engineer is to create: the link between engineering and regeneration*. Trends Biotechnol, 2006. **24**(1): p. 4-8.
8. Hamburg, M.A. and F.S. Collins, *The path to personalized medicine*. N Engl J Med, 2010. **363**(4): p. 301-4.
9. Langer, R. and D.A. Tirrell, *Designing materials for biology and medicine*. Nature, 2004. **428**(6982): p. 487-92.
10. Bobba, S., et al., *Incidence, clinical features and diagnosis of cicatrising conjunctivitis in Australia and New Zealand*. Eye (Lond), 2018. **32**(10): p. 1636-1643.
11. Cher, I., *Ocular surface concepts: development and citation*. Ocul Surf, 2014. **12**(1): p. 10-3.
12. Tsubota, K., et al., *Treatment of persistent corneal epithelial defect by autologous serum application*. Ophthalmology, 1999. **106**(10): p. 1984-9.
13. Semeraro, F., et al., *Neurotrophic keratitis*. Ophthalmologica, 2014. **231**(4): p. 191-7.
14. Sacchetti, M. and A. Lambiase, *Diagnosis and management of neurotrophic keratitis*. Clin Ophthalmol, 2014. **8**: p. 571-9.
15. Torricelli, A.A., et al., *The corneal fibrosis response to epithelial-stromal injury*. Exp Eye Res, 2016. **142**: p. 110-8.
16. Wilson, S.E., C.S. Medeiros, and M.R. Santhiago, *Pathophysiology of Corneal Scarring in Persistent Epithelial Defects After PRK and Other Corneal Injuries*. Journal of refractive surgery (Thorofare, N.J. : 1995), 2018. **34**(1): p. 59-64.
17. Singh, V., et al., *TGF $\beta$  and PDGF-B signaling blockade inhibits myofibroblast development from both bone marrow-derived and keratocyte-derived precursor cells in vivo*. Exp Eye Res, 2014. **121**: p. 35-40.
18. Bremond-Gignac, D., et al., *Recent innovations with drugs in clinical trials for neurotrophic keratitis and refractory corneal ulcers*. Expert Opin Investig Drugs, 2019. **28**(11): p. 1013-1020.
19. Pflugfelder, S.C., A. Solomon, and M.E. Stern, *The diagnosis and management of dry eye: a twenty-five-year review*. Cornea, 2000. **19**(5): p. 644-9.
20. Craig, J.P., et al., *TFOS DEWS II Report Executive Summary*. Ocul Surf, 2017. **15**(4): p. 802-812.
21. Gomes, J.A.P., et al., *TFOS DEWS II iatrogenic report*. Ocul Surf, 2017. **15**(3): p. 511-538.
22. Geerling, G., et al., *[Transplantation of autologous submandibular glands in very severe keratoconjunctivitis sicca. 2 year outcome]*. Ophthalmologie, 1998. **95**(4): p. 257-65.
23. Geerling, G., P. Raus, and J. Murube, *Minor salivary gland transplantation*. Dev Ophthalmol, 2008. **41**: p. 243-254.
24. Fox, R.I., *Sjögren's syndrome*. Lancet, 2005. **366**(9482): p. 321-31.

25. Theander, E. and L.T. Jacobsson, *Relationship of Sjögren's syndrome to other connective tissue and autoimmune disorders*. Rheum Dis Clin North Am, 2008. **34**(4): p. 935-47, viii-ix.
26. Nassar, A., K.F. Tabbara, and M. Aljurf, *Ocular manifestations of graft-versus-host disease*. Saudi J Ophthalmol, 2013. **27**(3): p. 215-22.
27. Radford, C.F., et al., *Incidence , presenting features , and diagnosis of cicatrising conjunctivitis in the United Kingdom*. 2012. **26**: p. 1199-1208.
28. Katz, S.E., *Oculoplastics: Color Atlas and Synopsis of Clinical Ophthalmology (Wills Eye Series)*. Optometry and Vision Science, 2003. **80**(12).
29. Georgoudis, P., et al., *Ocular Mucous Membrane Pemphigoid: Current State of Pathophysiology, Diagnostics and Treatment*. Ophthalmol Ther, 2019. **8**(1): p. 5-17.
30. Bhol, K., et al., *Differences in the anti-basement membrane zone antibodies in ocular and pseudo-ocular cicatricial pemphigoid*. Curr Eye Res, 1996. **15**(5): p. 521-32.
31. Dart, J.K., *The 2016 Bowman Lecture Conjunctival curses : scarring conjunctivitis 30 years on*. Eye, 2017. **31**: p. 301-332.
32. Dua, H.S., et al., *The amniotic membrane in ophthalmology*. Surv Ophthalmol, 2004. **49**(1): p. 51-77.
33. Alio, J.L., A.E. Rodriguez, and L.M. Martinez, *Bovine pericardium membrane (tutopatch) combined with solid platelet-rich plasma for the management of perforated corneal ulcers*. Cornea, 2013. **32**(5): p. 619-24.
34. Pascolini, D. and S.P. Mariotti, *Global estimates of visual impairment: 2010*. Br J Ophthalmol, 2012. **96**(5): p. 614-8.
35. Quigley, H.A., *Number of people with glaucoma worldwide*. Br J Ophthalmol, 1996. **80**(5): p. 389-93.
36. Wang, H.W., et al., *Research progress on human genes involved in the pathogenesis of glaucoma (Review)*. Mol Med Rep, 2018. **18**(1): p. 656-674.
37. Lusthaus, J. and I. Goldberg, *Current management of glaucoma*. Med J Aust, 2019. **210**(4): p. 180-187.
38. Hitchings, R.A. and I. Grierson, *Clinico pathological correlation in eyes with failed fistulizing surgery*. Trans Ophthalmol Soc U K, 1983. **103 ( Pt 1)**: p. 84-8.
39. Lama, P.J. and R.D. Fechtner, *Antifibrotics and Wound Healing in Glaucoma Surgery*. Survey of Ophthalmology, 2003. **48**(3): p. 314-346.
40. Wu, T.T. and Y.H. Kung, *Comparison of anatomical and visual outcomes of macular hole surgery in patients with high myopia vs. non-high myopia: a case-control study using optical coherence tomography*. Graefes Arch Clin Exp Ophthalmol, 2012. **250**(3): p. 327-31.
41. Madi, H.A., I. Masri, and D.H. Steel, *Optimal management of idiopathic macular holes*. Clin Ophthalmol, 2016. **10**: p. 97-116.
42. Sheidow, T.G., et al., *Outcome results in macular hole surgery: an evaluation of internal limiting membrane peeling with and without indocyanine green*. Ophthalmology, 2003. **110**(9): p. 1697-701.
43. Tam, A.L.C., et al., *THE CURRENT SURGICAL MANAGEMENT OF LARGE, RECURRENT, OR PERSISTENT MACULAR HOLES*. Retina, 2018. **38**(7): p. 1263-1275.
44. Figueroa, M.S., A. Govetto, and P. Arriba-Palomero, *Short-term results of platelet-rich plasma as adjuvant to 23-G vitrectomy in the treatment of high myopic macular holes*. Eur J Ophthalmol, 2016. **26**(5): p. 491-6.
45. Alkabes, M., et al., *Anatomical and visual outcomes in high myopic macular hole (HM-MH) without retinal detachment: a review*. Graefes Arch Clin Exp Ophthalmol, 2014. **252**(2): p. 191-9.
46. Caporossi, T., et al., *A human Amniotic Membrane plug to manage high myopic macular hole associated with retinal detachment*. Acta Ophthalmol, 2020. **98**(2): p. e252-e256.



47. Smiddy, W.E., et al., *Transforming growth factor beta. A biologic chorioretinal glue*. Arch Ophthalmol, 1989. **107**(4): p. 577-80.
48. Gaudric, A., et al., *Autologous platelet concentrate for the treatment of full-thickness macular holes*. Graefes Arch Clin Exp Ophthalmol, 1995. **233**(9): p. 549-54.
49. Gehring, S., et al., *Preparation of autologous platelets for the ophthalmologic treatment of macular holes*. Transfusion, 1999. **39**(2): p. 144-8.
50. Koytak, A., et al., *Autologous Platelet-Rich Fibrin in the Treatment of Refractory Macular Holes*. Case Rep Ophthalmol Med, 2019. **2019**: p. 6054215.
51. Solomon, A.S., *Pterygium.*, in *The British journal of ophthalmology*. 2006. p. 665-666.
52. Tan, D.T., et al., *Effect of pterygium morphology on pterygium recurrence in a controlled trial comparing conjunctival autografting with bare sclera excision*. Arch Ophthalmol, 1997. **115**(10): p. 1235-40.
53. Rezvan, F., et al., *Prevalence and risk factors of pterygium: a systematic review and meta-analysis*. Survey of ophthalmology, 2018. **63**: p. 719-735.
54. Viso, E., F. Gude, and M.T. Rodriguez-Ares, *Prevalence of pinguecula and pterygium in a general population in Spain*. Eye (London, England), 2011. **25**: p. 350-357.
55. Tan, D.T., et al., *Effect of pterygium morphology on pterygium recurrence in a controlled trial comparing conjunctival autografting with bare sclera excision*. Archives of ophthalmology (Chicago, Ill. : 1960), 1997. **115**: p. 1235-1240.
56. Austin, P., F.A. Jakobiec, and T. Iwamoto, *Elastodysplasia and elastodystrophy as the pathologic bases of ocular pterygia and pinguecula*. Ophthalmology, 1983. **90**: p. 96-109.
57. Dushku, N. and T.W. Reid, *Immunohistochemical evidence that human pterygia originate from an invasion of vimentin-expressing altered limbal epithelial basal cells*. Curr Eye Res, 1994. **13**(7): p. 473-81.
58. Twelker, J.D., et al., *Evaluating pterygium severity: a survey of corneal specialists*. Cornea, 2000. **19**(3): p. 292-6.
59. Prabhasawat, P., et al., *Comparison of conjunctival autografts, amniotic membrane grafts, and primary closure for pterygium excision*. Ophthalmology, 1997. **104**: p. 974-985.
60. Lemp, M.A., *Management of dry eye disease*. Am J Manag Care, 2008. **14**(3 Suppl): p. S88-101.
61. Blomquist, P.H., *Ocular complications of systemic medications*. Am J Med Sci, 2011. **342**(1): p. 62-9.
62. Pan, Q., et al., *Autologous serum eye drops for dry eye*. Cochrane Database of Systematic Reviews, 2017(2).
63. Schultz, C., *Safety and efficacy of cyclosporine in the treatment of chronic dry eye*. Ophthalmol Eye Dis, 2014. **6**: p. 37-42.
64. Bonini, S., et al., *Topical treatment with nerve growth factor for neurotrophic keratitis*. Ophthalmology, 2000. **107**(7): p. 1347-51; discussion 1351-2.
65. Brown, S.M., et al., *Neurotrophic and anhidrotic keratopathy treated with substance P and insulinlike growth factor 1*. Arch Ophthalmol, 1997. **115**(7): p. 926-7.
66. Gordon, J.F., P. Johnson, and D.C. Musch, *Topical fibronectin ophthalmic solution in the treatment of persistent defects of the corneal epithelium. Chiron Vision Fibronectin Study Group*. Am J Ophthalmol, 1995. **119**(3): p. 281-7.
67. Unterlauff, J.D., et al., *[Albumin eye drops for treatment of ocular surface diseases]*. Ophthalmologie, 2009. **106**(10): p. 932-7.
68. Pastor, J.C. and M. Calonge, *Epidermal growth factor and corneal wound healing. A multicenter study*. Cornea, 1992. **11**(4): p. 311-4.
69. Murali, S., et al., *Effect of topically administered platelet-derived growth factor on corneal wound strength*. Curr Eye Res, 1994. **13**(12): p. 857-62.

70. Chun, Y.S., I.K. Park, and J.C. Kim, *Technique for autologous nasal mucosa transplantation in severe ocular surface disease*. Eur J Ophthalmol, 2011. **21**(5): p. 545-51.
71. Prabhasawat, P., et al., *Long-term result of autologous cultivated oral mucosal epithelial transplantation for severe ocular surface disease*. Cell Tissue Bank, 2016. **17**(3): p. 491-503.
72. Davis, J.S., *Skin transplantation*. Johns Hopkins Hospital Reports, 1910. **15**: p. 307-396.
73. Alsina-Gibert, M. and S. Pedregosa-Fauste, *Amniotic membrane transplantation in the treatment of chronic lower limb ulcers*. Actas Dermosifiliogr, 2012. **103**(7): p. 608-13.
74. de RÖTTH, A., *PLASTIC REPAIR OF CONJUNCTIVAL DEFECTS WITH FETAL MEMBRANES*. Archives of Ophthalmology, 1940. **23**(3): p. 522-525.
75. Kruse, F.E., K. Rohrschneider, and H.E. Völcker, *Multilayer amniotic membrane transplantation for reconstruction of deep corneal ulcers*. Ophthalmology, 1999. **106**(8): p. 1504-10; discussion 1511.
76. Tseng, S.C., et al., *Amniotic membrane transplantation with or without limbal allografts for corneal surface reconstruction in patients with limbal stem cell deficiency*. Archives of ophthalmology (Chicago, Ill. : 1960), 1998. **116**: p. 431-441.
77. Kruse, F.E. and D. Meller, *[Amniotic membrane transplantation for reconstruction of the ocular surface]*. Ophthalmologie, 2001. **98**(9): p. 801-10.
78. Solomon, A., R.T. Pires, and S.C. Tseng, *Amniotic membrane transplantation after extensive removal of primary and recurrent pterygia*. Ophthalmology, 2001. **108**: p. 449-460.
79. Gris, O., et al., *Amniotic membrane implantation as a therapeutic contact lens for the treatment of epithelial disorders*. Cornea, 2002. **21**: p. 22-27.
80. Rahman, I., et al., *Amniotic membrane in ophthalmology: indications and limitations*. Eye (Lond), 2009. **23**(10): p. 1954-61.
81. Ghanavati, S.Z., et al., *Combined conjunctival autograft and overlay amniotic membrane transplantation; a novel surgical treatment for pterygium*. Journal of ophthalmic & vision research, 2014. **9**: p. 399-403.
82. Hanada, K., et al., *Long-term outcome of amniotic membrane transplantation combined with mitomycin C for conjunctival reconstruction after ocular surface squamous neoplasia excision*. Int Ophthalmol, 2017. **37**(1): p. 71-78.
83. Jirsova, K. and G.L.A. Jones, *Amniotic membrane in ophthalmology: properties, preparation, storage and indications for grafting-a review*. Cell Tissue Bank, 2017. **18**(2): p. 193-204.
84. Adinolfi, M., et al., *Expression of HLA antigens, beta 2-microglobulin and enzymes by human amniotic epithelial cells*. Nature, 1982. **295**(5847): p. 325-7.
85. Sabater, A.L. and V.L. Perez, *Amniotic membrane use for management of corneal limbal stem cell deficiency*. Curr Opin Ophthalmol, 2017. **28**(4): p. 363-369.
86. Danforth, D. and R.W. Hull, *The microscopic anatomy of the fetal membranes with particular reference to the detailed structure of the amnion*. Am J Obstet Gynecol, 1958. **75**(3): p. 536-47; discussion 548-50.
87. Murube J, R.L., Rebolleda G, Candela I, Murube I, Sales-Sanz M, García Pérez J, Barroso E, Chenzhuo L. , *Placenta, cordón umbilical y membrana amniótica en oftalmología*. Studium Ophthalmologicum 2006 **26** p. 133-157.
88. Murri, M.S., et al., *Amniotic membrane extract and eye drops: a review of literature and clinical application*. Clin Ophthalmol, 2018. **12**: p. 1105-1112.
89. Pérez, M.L., et al., *Amniotic membrane extract eye drops: a new approach to severe ocular surface pathologies*. Cell Tissue Bank, 2021.
90. Sabater-Cruz, N., et al., *Amniotic membrane extract eye drops for ocular surface diseases: use and clinical outcome in real-world practice*. Int Ophthalmol, 2021. **41**(9): p. 2973-2979.

91. Guadilla, A.M., et al., *Effectiveness of topical autologous serum treatment in neurotrophic keratopathy*. Archivos de la Sociedad Española de Oftalmología (English Edition), 2013. **88**(8): p. 302-306.
92. van der Meer, P.F., J. Seghatchian, and D.C. Marks, *Quality standards, safety and efficacy of blood-derived serum eye drops: A review*. Transfus Apher Sci, 2016. **54**(1): p. 164-7.
93. Nugent, R.B. and G.A. Lee, *Ophthalmic use of blood-derived products*. Surv Ophthalmol, 2015. **60**(5): p. 406-34.
94. Anitua, E., et al., *Autologous fibrin scaffolds: When platelet- and plasma-derived biomolecules meet fibrin*. Biomaterials, 2019. **192**: p. 440-460.
95. Izaguirre-Avila, R., *El descubrimiento de las plaquetas*. Rev Biomed. Vol. 8. 1997. 197-208.
96. Brewer, D.B., *Max Schultze (1865), G. Bizzozero (1882) and the discovery of the platelet*. Br J Haematol, 2006. **133**(3): p. 251-8.
97. Schultze, M., *Ein heizbarer Objecttisch und seine Verwendung bei Untersuchungen des Blutes*. Archiv für mikroskopische Anatomie, 1865. **1**(1): p. 1-42.
98. Grozovsky, R., et al., *Novel mechanisms of platelet clearance and thrombopoietin regulation*. Curr Opin Hematol, 2015. **22**(5): p. 445-51.
99. Anitua, E., et al., *New insights into and novel applications for platelet-rich fibrin therapies*. Trends Biotechnol, 2006. **24**(5): p. 227-34.
100. Nurden, A.T., et al., *Platelets and wound healing*. Front Biosci, 2008. **13**: p. 3532-48.
101. Jurk, K. and B.E. Kehrel, *Platelets: physiology and biochemistry*. Semin Thromb Hemost, 2005. **31**(4): p. 381-92.
102. Gremmel, T., A.L. Frelinger, 3rd, and A.D. Michelson, *Platelet Physiology*. Semin Thromb Hemost, 2016. **42**(3): p. 191-204.
103. Ross, R.e.a., *Metabolism, 1979 Volume 28 (Issue 4 )*: p. Supplement 1.
104. Anitua, E., et al., *Autologous platelets as a source of proteins for healing and tissue regeneration*. Thrombosis and haemostasis, 2004. **91**: p. 4-15.
105. Blair, P. and R. Flaumenhaft, *Platelet alpha-granules: basic biology and clinical correlates*. Blood Rev, 2009. **23**(4): p. 177-89.
106. Izaguirre-Ávila, R. and A. de Micheli, *Evolución del conocimiento sobre la sangre y su movimiento: Parte II. El saber sobre su composición. Iatroquímica de la sangre*. Revista de investigación clínica, 2005. **57**: p. 85-97.
107. Campbell, N.A., et al., *Biología*. 7 ed. ed. 2007, Buenos Aires: Ed. Panamerica.
108. McHale, P.A., R.W. Blair, and K.J. Dormer, *Cardiovascular Physiology*, in *Physiology*, R. Thies and R.J. Person, Editors. 1987, Springer US: New York, NY. p. 60-97.
109. Teijón Rivera, J.M.a. and A. Garrido Pertierra, *Fundamentos de bioquímica estructural*. 2006, Editorial Tébar: Madrid.
110. Golebiewska, E.M. and A.W. Poole, *Platelet secretion: From haemostasis to wound healing and beyond*. Blood Rev, 2015. **29**(3): p. 153-62.
111. Rendu, F. and B. Brohard-Bohn, *The platelet release reaction: granules' constituents, secretion and functions*. Platelets, 2001. **12**: p. 261-273.
112. Kehrel, B., *Platelet-collagen interactions*. Semin Thromb Hemost, 1995. **21**(2): p. 123-9.
113. George, J.N., *Platelets*. Lancet (London, England), 2000. **355**: p. 1531-1539.
114. Weisel, J.W. and R.I. Litvinov, *Fibrin Formation, Structure and Properties*. Subcell Biochem, 2017. **82**: p. 405-456.
115. Stalker, T.J., et al., *Platelet signaling*. Handb Exp Pharmacol, 2012(210): p. 59-85.
116. Sang, Y., et al., *Interplay between platelets and coagulation*. Blood reviews, 2021. **46**: p. 100733-100733.
117. Pérez-Gómez, F. and R. Bover, *[The new coagulation cascade and its possible influence on the delicate balance between thrombosis and hemorrhage]*. Rev Esp Cardiol, 2007. **60**(12): p. 1217-9.

118. Sekhon, U.D.S. and A. Sen Gupta, *Platelets and Platelet-Inspired Biomaterials Technologies in Wound Healing Applications*. ACS Biomaterials Science & Engineering, 2018. **4**(4): p. 1176-1192.
119. Takeda, T., et al., *Recent advances in understanding the roles of blood platelets in the pathogenesis of allergic inflammation and bronchial asthma*. Allergol Int, 2018. **67**(3): p. 326-333.
120. Sekhon, U.D.S. and A. Sen Gupta, *Platelets and Platelet-Inspired Biomaterials Technologies in Wound Healing Applications*. ACS Biomater Sci Eng, 2018. **4**(4): p. 1176-1192.
121. Brace, L.D., *Thrombocytopenia*. Clinical Laboratory Science, 2007. **20**(1): p. 38-47.
122. Hersh, E.M., et al., *CAUSES OF DEATH IN ACUTE LEUKEMIA: A TEN-YEAR STUDY OF 414 PATIENTS FROM 1954-1963*. Jama, 1965. **193**: p. 105-9.
123. SLICHTER, S.J. and L.A. HARKER, *Preparation and Storage of Platelet Concentrates: I. FACTORS INFLUENCING THE HARVEST OF VIABLE PLATELETS FROM WHOLE BLOOD*. British Journal of Haematology, 1976. **34**(3): p. 395-402.
124. Chappell, W.S., *Platelet concentrates from acidified plasma: a method of preparation without the use of additives*. Transfusion, 1966. **6**(4): p. 308-9.
125. Cohen, P., M.H. Cooley, and F.H. Gardner, *Platelet Preservation*. New England Journal of Medicine, 1965. **273**(16): p. 845-850.
126. Fijnheer, R., et al., *Platelet activation during preparation of platelet concentrates: a comparison of the platelet-rich plasma and the buffy coat methods*. Transfusion, 1990. **30**(7): p. 634-8.
127. Seddon, H.J. and P.B. Medawar, *FIBRIN SUTURE OF HUMAN NERVES*. The Lancet, 1942. **240**(6204): p. 87-88.
128. Young, J.Z. and P.B. Medawar, *FIBRIN SUTURE OF PERIPHERAL NERVES: MEASUREMENT OF THE RATE OF REGENERATION*. The Lancet, 1940. **236**(6101): p. 126-128.
129. Tayapongsak, P., et al., *Autologous fibrin adhesive in mandibular reconstruction with particulate cancellous bone and marrow*. J Oral Maxillofac Surg, 1994. **52**(2): p. 161-5; discussion 166.
130. Kjaergard, H.K. and U.S. Weis-Fogh, *Autologous fibrin glue for sealing vascular prostheses of high porosity*. Cardiovasc Surg, 1994. **2**(1): p. 45-7.
131. Landesberg, R., M. Moses, and M. Karparkin, *Risks of using platelet rich plasma gel*. J Oral Maxillofac Surg, 1998. **56**(9): p. 1116-7.
132. Berruyer, M., et al., *Immunization by bovine thrombin used with fibrin glue during cardiovascular operations. Development of thrombin and factor V inhibitors*. J Thorac Cardiovasc Surg, 1993. **105**(5): p. 892-7.
133. Bänninger, H., et al., *Fibrin glue in surgery: frequent development of inhibitors of bovine thrombin and human factor V*. Br J Haematol, 1993. **85**(3): p. 528-32.
134. Levi-Montalcini, R., *The nerve growth factor 35 years later*. Science, 1987. **237**(4819): p. 1154.
135. Cohen, S., R. Levi-Montalcini, and V. Hamburger, *A NERVE GROWTH-STIMULATING FACTOR ISOLATED FROM SARCOM AS 37 AND 180*. Proceedings of the National Academy of Sciences of the United States of America, 1954. **40**(10): p. 1014-1018.
136. Kaplan, K.L., et al., *Platelet alpha-granule proteins: studies on release and subcellular localization*. Blood, 1979. **53**(4): p. 604-18.
137. Harrison, P., G.F. Savidge, and E.M. Cramer, *THE ORIGIN AND PHYSIOLOGICAL RELEVANCE OF  $\alpha$ -GRANULE ADHESIVE PROTEINS*. British Journal of Haematology, 1990. **74**(2): p. 125-130.
138. Marx, R.E., et al., *Platelet-rich plasma: Growth factor enhancement for bone grafts*. Oral Surg Oral Med Oral Pathol Oral Radiol Endod, 1998. **85**(6): p. 638-46.
139. Anitua, E., *Plasma rich in growth factors: preliminary results of use in the preparation of future sites for implants*. Int J Oral Maxillofac Implants, 1999. **14**(4): p. 529-35.



140. Sánchez, M., et al., *Plasma rich in growth factors to treat an articular cartilage avulsion: a case report*. Med Sci Sports Exerc, 2003. **35**(10): p. 1648-52.
141. Anitua, E., et al., *Effectiveness of autologous preparation rich in growth factors for the treatment of chronic cutaneous ulcers*. J Biomed Mater Res B Appl Biomater, 2008. **84**(2): p. 415-21.
142. Villela, D.L. and V.L. Santos, *Evidence on the use of platelet-rich plasma for diabetic ulcer: a systematic review*. Growth Factors, 2010. **28**(2): p. 111-6.
143. Díaz-Ley, B., et al., *Benefits of plasma rich in growth factors (PRGF) in skin photodamage: clinical response and histological assessment*. Dermatol Ther, 2015. **28**(4): p. 258-63.
144. Abuaf, O.K., et al., *Histologic Evidence of New Collagen Formulation Using Platelet Rich Plasma in Skin Rejuvenation: A Prospective Controlled Clinical Study*. Ann Dermatol, 2016. **28**(6): p. 718-724.
145. Okita, A.L., et al., *Treatment of Male-Pattern Alopecia with Platelet-Rich Plasma*. Skin Appendage Disord, 2020. **6**(2): p. 97-101.
146. Zolfaghari, M., et al., *Standardization of Plasma Rich in Growth Factors (PRGF) and its effects on androgenic hair loss*. J Cosmet Laser Ther, 2020. **22**(1): p. 31-37.
147. Andia, I. and M. Abate, *Platelet-rich plasma: underlying biology and clinical correlates*. Regen Med, 2013. **8**(5): p. 645-58.
148. Sánchez, M., et al., *Platelet-rich plasma, an adjuvant biological therapy to assist peripheral nerve repair*. Neural Regen Res, 2017. **12**(1): p. 47-52.
149. Tsujino, T., et al., *Evidence for Contamination of Silica Microparticles in Advanced Platelet-Rich Fibrin Matrices Prepared Using Silica-Coated Plastic Tubes*. Biomedicines, 2019. **7**(2).
150. Kusaka, T., et al., *Effect of silica particle size on macrophage inflammatory responses*. PLoS One, 2014. **9**(3): p. e92634.
151. Sulaieva, O., *OBTAINING OF PLATELET RICH PLASMA: MYTHS AND REALITY*. World of Medicine and Biology, 2017. **13**: p. 150.
152. Miron, R.J., et al., *A technical note on contamination from PRF tubes containing silica and silicone*. BMC Oral Health, 2021. **21**(1): p. 135.
153. Miron, R.J., et al., *Comparison of platelet-rich fibrin (PRF) produced using 3 commercially available centrifuges at both high (~ 700 g) and low (~ 200 g) relative centrifugation forces*. Clinical Oral Investigations, 2020. **24**(3): p. 1171-1182.
154. White, J.G. and G. Escolar, *EDTA-induced changes in platelet structure and function: adhesion and spreading*. Platelets, 2000. **11**(1): p. 56-61.
155. Dohan Ehrenfest, D.M., L. Rasmusson, and T. Albrektsson, *Classification of platelet concentrates: from pure platelet-rich plasma (P-PRP) to leucocyte- and platelet-rich fibrin (L-PRF)*. Trends Biotechnol, 2009. **27**(3): p. 158-67.
156. Mishra, A., et al., *Sports medicine applications of platelet rich plasma*. Curr Pharm Biotechnol, 2012. **13**(7): p. 1185-95.
157. Anitua, E., R. Prado, and G. Orive, *Closing regulatory gaps: new ground rules for platelet-rich plasma*. Trends Biotechnol, 2015. **33**(9): p. 492-5.
158. Graziani, F., et al., *The in vitro effect of different PRP concentrations on osteoblasts and fibroblasts*. Clinical Oral Implants Research, 2006. **17**(2): p. 212-219.
159. Anitua, E., et al., *Fibroblastic response to treatment with different preparations rich in growth factors*. Cell Prolif, 2009. **42**(2): p. 162-70.
160. Vahabi, S., Z. Yadegari, and H. Mohammad-Rahimi, *Comparison of the effect of activated or non-activated PRP in various concentrations on osteoblast and fibroblast cell line proliferation*. Cell and Tissue Banking, 2017. **18**(3): p. 347-353.
161. Magalon, J., et al., *DEPA classification: a proposal for standardising PRP use and a retrospective application of available devices*. BMJ Open Sport Exerc Med, 2016. **2**(1): p. e000060.

162. Anitua, E., M. Sánchez, and G. Orive, *The importance of understanding what is platelet-rich growth factor (PRGF) and what is not*. J Shoulder Elbow Surg, 2011. **20**(1): p. e23-4; author reply e24.
163. Dohan Ehrenfest, D.M., et al., *Classification of platelet concentrates (Platelet-Rich Plasma-PRP, Platelet-Rich Fibrin-PRF) for topical and infiltrative use in orthopedic and sports medicine: current consensus, clinical implications and perspectives*. Muscles, ligaments and tendons journal, 2014. **4**(1): p. 3-9.
164. Leitner, G.C., et al., *Platelet content and growth factor release in platelet-rich plasma: a comparison of four different systems*. Vox Sang, 2006. **91**(2): p. 135-9.
165. Mazzucco, L., et al., *Not every PRP-gel is born equal. Evaluation of growth factor availability for tissues through four PRP-gel preparations: Fibrinet, RegenPRP-Kit, Plateltex and one manual procedure*. Vox Sang, 2009. **97**(2): p. 110-8.
166. Castillo, T.N., et al., *Comparison of growth factor and platelet concentration from commercial platelet-rich plasma separation systems*. Am J Sports Med, 2011. **39**(2): p. 266-71.
167. Kushida, S., et al., *Platelet and growth factor concentrations in activated platelet-rich plasma: a comparison of seven commercial separation systems*. J Artif Organs, 2014. **17**(2): p. 186-92.
168. Magalon, J., et al., *Characterization and comparison of 5 platelet-rich plasma preparations in a single-donor model*. Arthroscopy, 2014. **30**(5): p. 629-38.
169. Degen, R.M., et al., *Commercial Separation Systems Designed for Preparation of Platelet-Rich Plasma Yield Differences in Cellular Composition*. HSS J, 2017. **13**(1): p. 75-80.
170. Fitzpatrick, J., et al., *Analysis of Platelet-Rich Plasma Extraction: Variations in Platelet and Blood Components Between 4 Common Commercial Kits*. Orthop J Sports Med, 2017. **5**(1): p. 2325967116675272.
171. Oudelaar, B.W., et al., *Concentrations of Blood Components in Commercial Platelet-Rich Plasma Separation Systems: A Review of the Literature*. Am J Sports Med, 2018: p. 363546517746112.
172. Alves, R. and R. Grimalt, *A Review of Platelet-Rich Plasma: History, Biology, Mechanism of Action, and Classification*. Skin Appendage Disord, 2018. **4**(1): p. 18-24.
173. Anitua, E., et al., *Plasma rich in growth factors (PRGF-Endoret) stimulates proliferation and migration of primary keratocytes and conjunctival fibroblasts and inhibits and reverts TGF-beta1-Induced myodifferentiation*. Invest Ophthalmol Vis Sci, 2011. **52**(9): p. 6066-73.
174. Anitua, E., et al., *High-throughput proteomic characterization of plasma rich in growth factors (PRGF-Endoret)-derived fibrin clot interactome*. J Tissue Eng Regen Med, 2015. **9**(11): p. E1-12.
175. Anitua, E., et al., *Release kinetics of platelet-derived and plasma-derived growth factors from autologous plasma rich in growth factors*. Ann Anat, 2013. **195**(5): p. 461-6.
176. Douglas, S., *COAGULATION HISTORY, OXFORD 1951–53*. British Journal of Haematology, 1999. **107**(1): p. 22-32.
177. Arthus, M. and C. Pagès, *Nouvelle theorie chimique de la coagulation du sang*. 1890.
178. Anitua, E., et al., *Characterization of Plasma Rich in Growth Factors (PRGF): components and formulations*, in *Platelet Rich Plasma in Orthopaedics and Sports Medicine*, E. Anitua, R. Cugat, and M. Sánchez, Editors. 2018, Springer International Publishing: Cham. p. 29-45.
179. Martino, M.M., et al., *Heparin-binding domain of fibrin(ogen) binds growth factors and promotes tissue repair when incorporated within a synthetic matrix*. Proc Natl Acad Sci U S A, 2013. **110**(12): p. 4563-8.
180. Edelstein, L.C., et al., *MicroRNAs in platelet production and activation*. J Thromb Haemost, 2013. **11 Suppl 1**: p. 340-50.

181. Frith, J.E., E.R. Porrello, and J.J. Cooper-White, *Concise review: new frontiers in microRNA-based tissue regeneration*. Stem Cells Transl Med, 2014. **3**(8): p. 969-76.
182. Anitua, E., et al., *The potential impact of the preparation rich in growth factors (PRGF) in different medical fields*. Biomaterials, 2007. **28**(31): p. 4551-60.
183. Anitua, E. and A. Pino, *The Management of Postsurgical Wound Complications with Plasma Rich in Growth Factors: A Preliminary Series*. Adv Skin Wound Care, 2020. **33**(4): p. 202-208.
184. Padilla, S., et al., *Platelet-Rich Plasma Applications for Achilles Tendon Repair: A Bridge between Biology and Surgery*. Int J Mol Sci, 2021. **22**(2).
185. Anitua, E., et al., *Clinical, radiographical, and histological outcomes of plasma rich in growth factors in extraction socket: a randomized controlled clinical trial*. Clin Oral Investig, 2015. **19**(3): p. 589-600.
186. Orcajo, B., et al., *The use of plasma rich in growth factors (PRGF-Endoret) in the treatment of a severe mal perforant ulcer in the foot of a person with diabetes*. Diabetes Res Clin Pract, 2011. **93**(2): p. e65-e67.
187. Anitua, E., et al., *Plasma rich in growth factors (PRGF) eye drops stimulates scarless regeneration compared to autologous serum in the ocular surface stromal fibroblasts*. Exp Eye Res, 2015. **135**: p. 118-26.
188. Anitua, E., et al., *More than 500 million years of evolution in a fibrin-based therapeutic scaffold*. Regenerative Medicine, 2020. **15**(4): p. 1493-1498.
189. Anitua, E., et al., *Differential profile of protein expression on human keratocytes treated with autologous serum and plasma rich in growth factors (PRGF)*. PLoS One, 2018. **13**(10): p. e0205073.
190. Anitua, E., et al., *Leukocyte inclusion within a platelet rich plasma-derived fibrin scaffold stimulates a more pro-inflammatory environment and alters fibrin properties*. PLoS One, 2015. **10**(3): p. e0121713.
191. Anitua, E., et al., *Preservation of Biological Activity of Plasma and Platelet-Derived Eye Drops After Their Different Time and Temperature Conditions of Storage*. Cornea, 2015. **34**(9): p. 1144-8.
192. Anitua, E., et al., *Development and optimization of a personalized fibrin membrane derived from the plasma rich in growth factors technology*. Experimental Eye Research, 2020: p. 108402.
193. Anitua, E., et al., *Effects of heat-treatment on plasma rich in growth factors-derived autologous eye drop*. Exp Eye Res, 2014. **119**: p. 27-34.
194. Anitua, E., et al., *PRGF exerts more potent proliferative and anti-inflammatory effects than autologous serum on a cell culture inflammatory model*. Exp Eye Res, 2016. **151**: p. 115-21.
195. Anitua, E., et al., *Biological Stability of Plasma Rich in Growth Factors Eye Drops After Storage of 3 Months*. Cornea, 2013. **32**(10): p. 1380-6.
196. Anitua, E., et al., *Autologous serum and plasma rich in growth factors in ophthalmology: preclinical and clinical studies*. Acta Ophthalmol, 2015. **93**(8): p. e605-14.
197. Anitua, E., R. Prado, and G. Orive, *Endogenous morphogens and fibrin bioscaffolds for stem cell therapeutics*. Trends Biotechnol, 2013. **31**(6): p. 364-74.
198. Anitua, E., et al., *The effect of different drugs on the preparation and biological outcomes of plasma rich in growth factors*. Ann Anat, 2014. **196**(6): p. 423-9.
199. Anitua, E., et al., *Morphogen and proinflammatory cytokine release kinetics from PRGF-Endoret fibrin scaffolds: evaluation of the effect of leukocyte inclusion*. J Biomed Mater Res A, 2015. **103**(3): p. 1011-20.
200. Kawasaki, T. and T. Kawai, *Toll-Like Receptor Signaling Pathways*. Frontiers in Immunology, 2014. **5**(461).
201. Svitkina, T.M., *Ultrastructure of the actin cytoskeleton*. Curr Opin Cell Biol, 2018. **54**: p. 1-8.



202. Trepap, X., Z. Chen, and K. Jacobson, *Cell Migration*, in *Comprehensive Physiology*. p. 2369-2392.
203. Zlotnik, A. and O. Yoshie, *The chemokine superfamily revisited*. *Immunity*, 2012. **36**(5): p. 705-16.
204. Bainbridge, P., *Wound healing and the role of fibroblasts*. *J Wound Care*, 2013. **22**(8): p. 407-8, 410-12.
205. Okada, H., et al., *Plasma rich in growth factors stimulates proliferation, migration, and gene expression associated with bone formation in human dental follicle cells*. *Journal of Dental Sciences*, 2016. **11**(3): p. 245-252.
206. Nishiyama, K., et al., *Basic characteristics of plasma rich in growth factors (PRGF): blood cell components and biological effects*. *Clinical and Experimental Dental Research*, 2016. **2**(2): p. 96-103.
207. Anitua, E., et al., *Intranasal delivery of plasma and platelet growth factors using PRGF-Endoret system enhances neurogenesis in a mouse model of Alzheimer's disease*. *PLoS One*, 2013. **8**(9): p. e73118.
208. Anitua, E., et al., *Biological effects of plasma rich in growth factors (PRGF) on human endometrial fibroblasts*. *Eur J Obstet Gynecol Reprod Biol*, 2016. **206**: p. 125-130.
209. Hernández-Moya, R., et al., *Expansion of Human Limbal Epithelial Stem/Progenitor Cells Using Different Human Sera: A Multivariate Statistical Analysis*. *Int J Mol Sci*, 2020. **21**(17).
210. Etxebarria, J., et al., *Serum from plasma rich in growth factors regenerates rabbit corneas by promoting cell proliferation, migration, differentiation, adhesion and limbal stemness*. *Acta Ophthalmol*, 2017. **95**(8): p. e693-e705.
211. Riestra, A.C., et al., *Autologous method for ex vivo expansion of human limbal epithelial progenitor cells based on plasma rich in growth factors technology*. *Ocul Surf*, 2017. **15**(2): p. 248-256.
212. Mellado-López, M., et al., *Plasma Rich in Growth Factors Induces Cell Proliferation, Migration, Differentiation, and Cell Survival of Adipose-Derived Stem Cells*. *Stem Cells International*, 2017. **2017**: p. 5946527.
213. Chicharro, D., et al., *Combined plasma rich in growth factors and adipose-derived mesenchymal stem cells promotes the cutaneous wound healing in rabbits*. *BMC Vet Res*, 2018. **14**(1): p. 288.
214. Persinal-Medina, M., et al., *Xeno-free approach for the expansion of human adipose derived mesenchymal stem cells for ocular therapies*. *Exp Eye Res*, 2020: p. 108358.
215. Anitua, E., M. Zaldueño, and M. Troya, *Autologous plasma rich in growth factors technology for isolation and ex vivo expansion of human dental pulp stem cells for clinical translation*. *Regen Med*, 2019. **14**(2): p. 97-111.
216. Anitua, E., et al., *Plasma rich in growth factors (PRGF-Endoret) stimulates corneal wound healing and reduces haze formation after PRK surgery*. *Exp Eye Res*, 2013. **115**: p. 153-61.
217. Joo, Y., et al., *Circulating pro- and anti-angiogenic factors in multi-stage liver disease and hepatocellular carcinoma progression*. *Scientific Reports*, 2019. **9**.
218. Khosravi Shahi, P., *Angiogénesis y neoplasias*. *Anales de Medicina Interna*, 2006. **23**: p. 355-356.
219. Anitua, E., et al., *Plasma rich in growth factors reduces blue light-induced oxidative damage on retinal pigment epithelial cells and restores their homeostasis by modulating vascular endothelial growth factor and pigment epithelium-derived factor expression*. *Clin Exp Ophthalmol*, 2020.
220. Anitua, E., et al., *Infiltration of plasma rich in growth factors enhances in vivo angiogenesis and improves reperfusion and tissue remodeling after severe hind limb ischemia*. *J Control Release*, 2015. **202**: p. 31-9.

221. Descalzi, F., et al., *Platelet-rich plasma exerts antinociceptive activity by a peripheral endocannabinoid-related mechanism*. Tissue Eng Part A, 2013. **19**(19-20): p. 2120-9.
222. Cravatt, B.F., et al., *Supersensitivity to anandamide and enhanced endogenous cannabinoid signaling in mice lacking fatty acid amide hydrolase*. Proc Natl Acad Sci U S A, 2001. **98**(16): p. 9371-6.
223. Wieseler-Frank, J., S.F. Maier, and L.R. Watkins, *Central Proinflammatory Cytokines and Pain Enhancement*. Neurosignals, 2005. **14**(4): p. 166-174.
224. Sommer, C. and M. Kress, *Recent findings on how proinflammatory cytokines cause pain: peripheral mechanisms in inflammatory and neuropathic hyperalgesia*. Neuroscience Letters, 2004. **361**(1): p. 184-187.
225. Zhang, J.M. and J. An, *Cytokines, inflammation, and pain*. Int Anesthesiol Clin, 2007. **45**(2): p. 27-37.
226. Anitua, E., et al., *Antibacterial effect of plasma rich in growth factors (PRGF(R)-Endoret(R)) against Staphylococcus aureus and Staphylococcus epidermidis strains*. Clin Exp Dermatol, 2012. **37**(6): p. 652-7.
227. Tang, Y.Q., M.R. Yeaman, and M.E. Selsted, *Antimicrobial peptides from human platelets*. Infect Immun, 2002. **70**(12): p. 6524-33.
228. Bielecki, T.M., et al., *Antibacterial effect of autologous platelet gel enriched with growth factors and other active substances: an in vitro study*. J Bone Joint Surg Br, 2007. **89**(3): p. 417-20.
229. Brenner, D.R., et al., *A review of the application of inflammatory biomarkers in epidemiologic cancer research*. Cancer Epidemiol Biomarkers Prev, 2014. **23**(9): p. 1729-51.
230. Chen, L., et al., *Inflammatory responses and inflammation-associated diseases in organs*. Oncotarget, 2017. **9**(6).
231. Mariani, E., et al., *Release kinetic of pro- and anti-inflammatory biomolecules from platelet-rich plasma and functional study on osteoarthritis synovial fibroblasts*. Cytotherapy, 2020. **22**(7): p. 344-353.
232. *Human Endothelium as a Source of Multifunctional Cytokines: Molecular Regulation and Possible Role in Human Disease*. Journal of Interferon & Cytokine Research, 1999. **19**(2): p. 91-104.
233. Ortega-Gómez, A., M. Perretti, and O. Soehnlein, *Resolution of inflammation: an integrated view*. EMBO Mol Med, 2013. **5**(5): p. 661-74.
234. Sica, A. and A. Mantovani, *Macrophage plasticity and polarization: in vivo veritas*. The Journal of Clinical Investigation, 2012. **122**(3): p. 787-795.
235. Gordon, S. and P.R. Taylor, *Monocyte and macrophage heterogeneity*. Nature Reviews Immunology, 2005. **5**(12): p. 953-964.
236. Mantovani, A., et al., *Macrophage polarization: tumor-associated macrophages as a paradigm for polarized M2 mononuclear phagocytes*. Trends Immunol, 2002. **23**(11): p. 549-55.
237. Mantovani, A. and M. Locati, *Tumor-associated macrophages as a paradigm of macrophage plasticity, diversity, and polarization: lessons and open questions*. Arterioscler Thromb Vasc Biol, 2013. **33**(7): p. 1478-83.
238. Mills, C.D., *M1 and M2 Macrophages: Oracles of Health and Disease*. Crit Rev Immunol, 2012. **32**(6): p. 463-88.
239. Rana, D., et al., *Development of decellularized scaffolds for stem cell-driven tissue engineering*. J Tissue Eng Regen Med, 2017. **11**(4): p. 942-965.
240. Bendinelli, P., et al., *Molecular basis of anti-inflammatory action of platelet-rich plasma on human chondrocytes: mechanisms of NF-kappaB inhibition via HGF*. J Cell Physiol, 2010. **225**(3): p. 757-66.
241. Anitua, E., et al., *PRGF exerts a cytoprotective role in zoledronic acid-treated oral cells*. Clin Oral Investig, 2016. **20**(3): p. 513-21.

242. Merkel, J.R., et al., *Type I and type III collagen content of healing wounds in fetal and adult rats*. Proc Soc Exp Biol Med, 1988. **187**(4): p. 493-7.
243. Kryczka, J. and J. Boncela, *Leukocytes: The Double-Edged Sword in Fibrosis*. Mediators of Inflammation, 2015. **2015**: p. 652035.
244. Biernacka, A., M. Dobaczewski, and N.G. Frangogiannis, *TGF- $\beta$  signaling in fibrosis*. Growth Factors, 2011. **29**(5): p. 196-202.
245. Wynn, T.A. and L. Barron, *Macrophages: master regulators of inflammation and fibrosis*. Semin Liver Dis, 2010. **30**(3): p. 245-57.
246. Wilson, S.E., *Corneal myofibroblast biology and pathobiology: generation, persistence, and transparency*. Exp Eye Res, 2012. **99**(1): p. 78-88.
247. Klingberg, F., B. Hinz, and E.S. White, *The myofibroblast matrix: implications for tissue repair and fibrosis*. The Journal of pathology, 2013. **229**(2): p. 298-309.
248. Shu, D.Y. and F.J. Lovicu, *Myofibroblast transdifferentiation: The dark force in ocular wound healing and fibrosis*. Prog Retin Eye Res, 2017. **60**: p. 44-65.
249. Amable, P.R., et al., *Platelet-rich plasma preparation for regenerative medicine: optimization and quantification of cytokines and growth factors*. Stem Cell Res Ther, 2013. **4**(3): p. 67.
250. Maltseva, O., et al., *Fibroblast growth factor reversal of the corneal myofibroblast phenotype*. Invest Ophthalmol Vis Sci, 2001. **42**(11): p. 2490-5.
251. Mondoro, T.H., B.C. Shafer, and J.G. Vostal, *Restoration of in vitro responses in platelets stored in plasma*. Am J Clin Pathol, 1999. **111**(5): p. 693-9.
252. Wang, H.-L. and G. Avila, *Platelet rich plasma: myth or reality?* European journal of dentistry, 2007. **1**(4): p. 192-194.
253. Yu, F.S., et al., *Growth factors and corneal epithelial wound healing*. Brain Res Bull, 2010. **81**(2-3): p. 229-35.
254. Anitua, E., et al., *Galenic validation of plasma rich in growth factors eye drops*. Farm Hosp, 2019. **43**(2): p. 45-49.
255. Monaco, G., et al., *Effects of osmoprotection on symptoms, ocular surface damage, and tear film modifications caused by glaucoma therapy*. Eur J Ophthalmol, 2011. **21**(3): p. 243-50.
256. Blasetti, F., et al., *A protocol for microbiologically safe preparation, storage, and use of autologous serum eye-drops in low-income countries*. Journal of infection in developing countries, 2015. **9**: p. 55-9.
257. Thanathanee, O., et al., *Contamination risk of 100% autologous serum eye drops in management of ocular surface diseases*. Cornea, 2013. **32**(8): p. 1116-9.
258. Anitua, E., et al., *Short- and Long-Term Stability of Plasma Rich in Growth Factors Eye Drops*. Cornea, 2020. **Epub ahead of print**. PMID: 32947409.
259. Freire, V., et al., *In vitro effects of three blood derivatives on human corneal epithelial cells*. Invest Ophthalmol Vis Sci, 2012. **53**(9): p. 5571-8.
260. Freire, V., et al., *Corneal wound healing promoted by 3 blood derivatives: an in vitro and in vivo comparative study*. Cornea, 2014. **33**(6): p. 614-20.
261. Riestra, A.C., J.M. Alonso-Herreros, and J. Merayo-Llodes, *Platelet rich plasma in ocular surface*. Arch Soc Esp Oftalmol, 2016. **91**(10): p. 475-90.
262. Giannaccare, G., et al., *Blood derived eye drops for the treatment of cornea and ocular surface diseases*. Transfus Apher Sci, 2017. **56**(4): p. 595-604.
263. Geerling, G., S. MacLennan, and D. Hartwig, *Autologous serum eye drops for ocular surface disorders*. British Journal of Ophthalmology, 2004. **88**(11): p. 1467.
264. *The Definition and Classification of Dry Eye Disease: Report of the Definition and Classification Subcommittee of the International Dry Eye Workshop (2007)*. The Ocular Surface, 2007. **5**(2): p. 75-92.
265. Bernabei, F., et al., *Blood-Based Treatments for Severe Dry Eye Disease: The Need of a Consensus*. J Clin Med, 2019. **8**(9).

266. Ribeiro, M.V.M.R., et al., *The use of platelet rich-plasma in Ophthalmology: a literature review*. Revista Brasileira de Oftalmologia, 2017. **76**(6).
267. Merayo-Llves, J., et al., *Autologous Plasma Rich in Growth Factors Eyedrops in Refractory Cases of Ocular Surface Disorders*. Ophthalmic Res, 2015. **55**(2): p. 53-61.
268. Anitua, E., et al., *Plasma Rich in Growth Factors for the Treatment of Ocular Surface Diseases*. Current eye research, 2016. **41**: p. 875-882.
269. Anitua, E., et al., *Plasma Rich in Growth Factors for the Treatment of Ocular Surface Diseases*. Curr Eye Res, 2016. **41**(7): p. 875-82.
270. Anitua, E., et al., *Progress in the use of plasma rich in growth factors in ophthalmology: from ocular surface to ocular fundus*. Expert Opin Biol Ther, 2022. **22**(1): p. 31-45.
271. Lamparter, J. and E.M. Hoffmann, *Messung des Augeninnendrucks (Tonometrie) mit unterschiedlichen Verfahren*. Der Ophthalmologe, 2009. **106**(8): p. 676-682.
272. Morales-Fernández, L., et al., *Correlación clínico-histológica en los pacientes con ojo seco*. Archivos de la Sociedad Española de Oftalmología, 2010. **85**: p. 239-245.
273. Rocha, G.A., A. Acera, and J.A. Durán, *Laser in situ keratomileusis flap necrosis after trigeminal nerve palsy*. Arch Ophthalmol, 2007. **125**(10): p. 1423-5.
274. López-Plandolit, S., et al., *Plasma rich in growth factors as a therapeutic agent for persistent corneal epithelial defects*. Cornea, 2010. **29**(8): p. 843-8.
275. Guarnieri, A., et al., *Plasma rich in growth factors for the treatment of rapidly progressing refractory corneal melting due to erlotinib in nonsmall cell lung cancer*. Medicine (Baltimore), 2017. **96**(22): p. e7000.
276. Sanchez-Avila, R.M., et al., *Treatment of patients with neurotrophic keratitis stages 2 and 3 with plasma rich in growth factors (PRGF-Endoret) eye-drops*. Int Ophthalmol, 2018. **38**(3): p. 1193-1204.
277. López-Plandolit, S., et al., *Efficacy of plasma rich in growth factors for the treatment of dry eye*. Cornea, 2011. **30**(12): p. 1312-7.
278. Merayo-Llves, J., et al., *Safety and Efficacy of Autologous Plasma Rich in Growth Factors Eye Drops for the Treatment of Evaporative Dry Eye*. Ophthalmic Res, 2016. **56**(2): p. 68-73.
279. Sanchez-Avila, R.M., et al., *Plasma Rich in Growth Factors for the Treatment of Dry Eye after LASIK Surgery*. Ophthalmic Res, 2018. **60**(2): p. 80-86.
280. Begley, C.G., et al., *Use of the dry eye questionnaire to measure symptoms of ocular irritation in patients with aqueous tear deficient dry eye*. Cornea, 2002. **21**(7): p. 664-70.
281. Sánchez-Ávila, R.M., et al., *Use of Plasma Rich in Growth Factors and ReGeneraTing Agent Matrix for the Treatment of Corneal Diseases*. Vision (Basel), 2021. **5**(3).
282. Soares, R.M. and S. Prazeres Lopes, *Plasma rich in growth factors (PRGF -ENDORET®) to rescue necrotized orbital dermis-fat grafts*. Orbit, 2021: p. 1-5.
283. Ibares-Frias, L., et al., *Potential Effect of Plasma Rich in Growth Factors-Endoret in Stromal Wound Healing in Additive Surgery*. Ophthalmic Res, 2020. **63**(2): p. 203-212.
284. Anitua, E., et al., *Plasma rich in growth factors (PRGF-Endoret) stimulates tendon and synovial fibroblasts migration and improves the biological properties of hyaluronic acid*. Knee Surg Sports Traumatol Arthrosc, 2012. **20**(9): p. 1657-65.
285. Sabater, A.L., et al., *Use of autologous plasma rich in growth factors fibrin membrane in the surgical management of ocular surface diseases*. Int Ophthalmol, 2021. **41**(7): p. 2347-2358.
286. Sanchez-Avila, R.M., et al., *Plasma rich in growth factors membrane as coadjuvant treatment in the surgery of ocular surface disorders*. Medicine (Baltimore), 2018. **97**(17): p. e0242.
287. Rodriguez-Agirretxe, I., et al., *Subconjunctival PRGF Fibrin Membrane as an Adjuvant to Nonpenetrating Deep Sclerectomy: A 2-Year Pilot Study*. Ophthalmic Res, 2018. **59**(1): p. 45-52.



288. Antón, A., et al., *Prevalence of primary open-angle glaucoma in a Spanish population: the Segovia study*. J Glaucoma, 2004. **13**(5): p. 371-6.
289. Arias, J., et al., *PLASMA RICH IN GROWTH FACTORS FOR PERSISTENT MACULAR HOLE: A PILOT STUDY*. Retinal Cases & Brief Reports, 2019: p. 1.
290. Sanchez-Avila, R.M., et al., *Treatment of recurrent myopic macular hole using membrane of plasma rich in growth factors*. Int Med Case Rep J, 2019. **12**: p. 229-233.
291. Figueroa, M.S., et al., *Long-term results of autologous plasma as adjuvant to pars plana vitrectomy in the treatment of high myopic full-thickness macular holes*. Eur J Ophthalmol, 2020: p. 1120672120960340.
292. Paques, M., et al., *Effect of autologous platelet concentrate in surgery for idiopathic macular hole: results of a multicenter, double-masked, randomized trial*. Platelets in Macular Hole Surgery Group. Ophthalmology, 1999. **106**(5): p. 932-8.
293. Sánchez-Ávila, R.M., et al., *Fibrin-Plasma Rich in Growth Factors Membrane for the Treatment of a Rabbit Alkali-Burn Lesion*. Int J Mol Sci, 2021. **22**(11).
294. Berisa-Prado, S., et al., *Mini Cleanroom for the Manufacture of Advanced Therapy Medicinal Products (ATMP): Bioengineered Corneal Epithelium*. Pharmaceutics, 2021. **13**(8).
295. Ward, R.L., *Destruction of bacterial viruses in serum by heat and radiation under conditions that sustain the ability of serum to support growth of cells in suspended culture*. J Clin Microbiol, 1979. **10**(5): p. 650-6.
296. Triglia, R.P. and W.D. Linscott, *Titers of nine complement components, conglutinin and C3b-inactivator in adult and fetal bovine sera*. Molecular Immunology, 1980. **17**(6): p. 741-748.
297. Ayache, S., et al., *Comparison of proteomic profiles of serum, plasma, and modified media supplements used for cell culture and expansion*. J Transl Med, 2006. **4**: p. 40.
298. Sanchez-Avila, R.M., et al., *The Effect of Immunologically Safe Plasma Rich in Growth Factor Eye Drops in Patients with Sjogren Syndrome*. J Ocul Pharmacol Ther, 2017. **33**(5): p. 391-399.
299. Sanchez-Avila, R.M., et al., *Plasma rich in growth factors for the treatment of dry eye from patients with graft versus host diseases*. Eur J Ophthalmol, 2020. **30**(1): p. 94-103.
300. Slavkin, H.C. and P.M. Bartold, *Challenges and potential in tissue engineering*. Periodontol 2000, 2006. **41**: p. 9-15.
301. Kate, A. and S. Basu, *Amniotic Membrane Granuloma in a Case of Ocular Chemical Injury: Clinical Features, Histopathology, and Outcomes*. Cureus, 2021. **13**(10): p. e19171.
302. Tovar, A. and A.L. Sabater, *Autologous Blood Products: When, Where, and How?* Current Ophthalmology Reports, 2021. **9**.
303. Tsubota, K., et al., *Treatment of dry eye by autologous serum application in Sjögren's syndrome*. Br J Ophthalmol, 1999. **83**(4): p. 390-5.
304. Ortuno-Prados, V.J. and J.L. Alio, *[Treatment of a neurotrophic corneal ulcer with solid platelet-rich plasma and Tutopatch(R)]*. Arch Soc Esp Oftalmol, 2011. **86**(4): p. 121-3.
305. Werner, S. and R. Grose, *Regulation of wound healing by growth factors and cytokines*. Physiol Rev, 2003. **83**(3): p. 835-70.
306. Klenkler, B. and H. Sheardown, *Growth factors in the anterior segment: role in tissue maintenance, wound healing and ocular pathology*. Exp Eye Res, 2004. **79**(5): p. 677-88.
307. Alio, J.L., et al., *Autologous fibrin membrane combined with solid platelet-rich plasma in the management of perforated corneal ulcers: a pilot study*. JAMA Ophthalmol, 2013. **131**(6): p. 745-51.
308. Rehan, M., et al., *Comparative Evaluation of Coronally Advanced Flap Using Amniotic Membrane and Platelet-rich Fibrin Membrane in Gingival Recession: An 18-Month Clinical Study*. Contemp Clin Dent, 2018. **9**(2): p. 188-194.

309. Jain, A., et al., *Comparative Evaluation of Platelet Rich Fibrin and Dehydrated Amniotic Membrane for the Treatment of Gingival Recession- A Clinical Study*. J Clin Diagn Res, 2017. **11**(8): p. Zc24-zc28.
310. Agarwal, S.K., et al., *Patient-centered evaluation of microsurgical management of gingival recession using coronally advanced flap with platelet-rich fibrin or amnion membrane: A comparative analysis*. Eur J Dent, 2016. **10**(1): p. 121-133.
311. Ozer, A., et al., *Long-term results of bare sclera, limbal-conjunctival autograft and amniotic membrane graft techniques in primary pterygium excisions*. Ophthalmologica. Journal international d'ophtalmologie. International journal of ophthalmology. Zeitschrift fur Augenheilkunde, 2009. **223**: p. 269-273.
312. Iradier, M.T., *Cirugía del Pterigión, Monografía de la Sociedad Española de Oftalmología*. 2006.
313. Akinci, A. and O. Zilelioglu, *Comparison of limbal-conjunctival autograft and intraoperative 0.02% mitomycin-C for treatment of primary pterygium*. International ophthalmology, 2007. **27**: p. 281-285.
314. Ozdamar, Y., et al., *A comparative study of tissue glue and vicryl suture for closing limbal-conjunctival autografts and histologic evaluation after pterygium excision*. Cornea, 2008. **27**: p. 552-558.
315. Benitez-Herreros, J., et al., *Endothelial cells analysis after intraoperative mitomycin-C adjuvant pterygium simple excision surgery: a pilot study*. Archivos de la Sociedad Espanola de Oftalmologia, 2010. **85**: p. 11-15.
316. Koranyi, G., et al., *Intraoperative mitomycin C versus autologous conjunctival autograft in surgery of primary pterygium with four-year follow-up*. Acta ophthalmologica, 2012. **90**: p. 266-270.
317. Mastropasqua, L., et al., *Long term results of intraoperative mitomycin C in the treatment of recurrent pterygium*. The British journal of ophthalmology, 1996. **80**: p. 288-291.
318. Kenyon, K.R., M.D. Wagoner, and M.E. Hettinger, *Conjunctival autograft transplantation for advanced and recurrent pterygium*. Ophthalmology, 1985. **92**(11): p. 1461-70.
319. Coroneo, M.T. and J.J.Y. Chui, *18 - Pterygium*, in *Ocular Surface Disease: Cornea, Conjunctiva and Tear Film*, E.J. Holland, M.J. Mannis, and W.B. Lee, Editors. 2013, W.B. Saunders: London. p. 125-144.
320. Clearfield, E., B.S. Hawkins, and I.C. Kuo, *Conjunctival Autograft Versus Amniotic Membrane Transplantation for Treatment of Pterygium: Findings From a Cochrane Systematic Review*. Am J Ophthalmol, 2017. **182**: p. 8-17.
321. Dadeya, S., K.P. Malik, and B.P. Gullian, *Pterygium surgery: conjunctival rotation autograft versus conjunctival autograft*. Ophthalmic Surg Lasers, 2002. **33**(4): p. 269-74.
322. Solomon, A., R.T. Pires, and S.C. Tseng, *Amniotic membrane transplantation after extensive removal of primary and recurrent pterygia*. Ophthalmology, 2001. **108**(3): p. 449-60.
323. González Cabrera, Y., et al., *Consideraciones actuales sobre el uso del optotipo LogMAR en la baja visión*. 2018, 2018. **31**(4).
324. Tseng, S.C., D.Q. Li, and X. Ma, *Suppression of transforming growth factor-beta isoforms, TGF-beta receptor type II, and myofibroblast differentiation in cultured human corneal and limbal fibroblasts by amniotic membrane matrix*. J Cell Physiol, 1999. **179**(3): p. 325-35.
325. Lee, S.B., et al., *Suppression of TGF-beta signaling in both normal conjunctival fibroblasts and pterygial body fibroblasts by amniotic membrane*. Curr Eye Res, 2000. **20**(4): p. 325-34.
326. Khan, F.A. and S.P.K. Niazi, *Effect of Pterygium Morphology on Recurrence with Preoperative Subconjunctival Injection of Mitomycin-C in Primary Pterygium Surgery*. J Coll Physicians Surg Pak, 2019. **29**(7): p. 639-643.

327. Bekibebe, C.O., et al., *5-Fluorouracil vs avastin as adjunct to conjunctival autograft in the surgical treatment of pterygium*. Eye (Lond), 2016. **30**(4): p. 515-21.
328. Bekibebe, C.O., et al., *5-Fluorouracil versus mitomycin C as adjuncts to conjunctival autograft in preventing pterygium recurrence*. Int Ophthalmol, 2012. **32**(1): p. 3-8.
329. Morales, A.J., et al., *Intraoperative mitomycin and corneal endothelium after photorefractive keratectomy*. Am J Ophthalmol, 2006. **142**(3): p. 400-4.
330. Jovanovic, N., et al., *Direct Injection of 5-Fluorouracil Improves Outcomes in Cicatrizing Conjunctival Disorders Secondary to Systemic Disease*. Ophthalmic Plast Reconstr Surg, 2021. **37**(2): p. 145-153.
331. Wong, V.W., S.K. Rao, and D.S. Lam, *Polyglactin sutures versus nylon sutures for suturing of conjunctival autograft in pterygium surgery: a randomized, controlled trial*. Acta Ophthalmol Scand, 2007. **85**(6): p. 658-61.
332. Oguz, H., *Polyglactin sutures versus nylon sutures for suturing of conjunctival autograft in pterygium surgery*. Acta Ophthalmologica, 2008. **86**(3): p. 345-345.
333. Giralt, I., et al., *Recurrent pterygium resection associated to fibrin membrane graft: report of two cases*. Revista Brasileira de Oftalmologia, 2021. **80**.
334. Anitua, E., et al., *The inclusion of leukocytes into platelet rich plasma reduces scaffold stability and hinders extracellular matrix remodelling*. Ann Anat, 2021. **240**: p. 151853.
335. Sanchez-Avila, R.M., et al., *Plasma rich in growth factors versus Mitomycin C in photorefractive keratectomy*. Medicine, 2021. **100**(3): p. e24139.
336. Sánchez-González, J.M., et al., *Plasma Rich in Growth Factors (PRGF) in Transepithelial Photorefractive Keratectomy (TPRK)*. J Clin Med, 2021. **10**(9).
337. Aragonés Cruz, B. and J. Alemañy Martorell, *Factores predictivos de recurrencia del pterigium primario*. Revista Cubana de Oftalmología, 2008. **21**: p. 0-0.
338. Sakti, F.K., *Updates on the Mechanism and Management of Pterygium: A Brief Review*. European Journal of Medical and Health Sciences, 2021. **3**(4): p. 6-11.
339. Bhandari, V., et al., *Visual outcome and efficacy of conjunctival autograft, harvested from the body of pterygium in pterygium excision*. Clin Ophthalmol, 2015. **9**: p. 2285-90.
340. Suzuki, T., Y. Sano, and S. Kinoshita, *Conjunctival inflammation induces Langerhans cell migration into the cornea*. Current eye research, 2000. **21**: p. 550-553.
341. Kim, H.H., et al., *Conjunctivolimbal autograft using a fibrin adhesive in pterygium surgery*. Korean journal of ophthalmology : KJO, 2008. **22**: p. 147-154.
342. Elwan, S.A.M., *Comparison between sutureless and glue free versus sutured limbal conjunctival autograft in primary pterygium surgery*. Saudi journal of ophthalmology : official journal of the Saudi Ophthalmological Society, 2014. **28**: p. 292-298.
343. Sharma, A., et al., *Sutureless and Glue-free Versus Sutures for Limbal Conjunctival Autografting in Primary Pterygium Surgery: A Prospective Comparative Study*. Journal of clinical and diagnostic research : JCDR, 2015. **9**(11): p. NC06-NC9.
344. Idoipe-Corta, M., *Membrane of Plasma rich in growth factors in primary pterygium surgeries compared to amniotic membrane transplantation and conjunctival autograft: a prospective study*. 2020(Manuscript Submitted for Publication).
345. Heher, P., et al., *Fibrin-based delivery strategies for acute and chronic wound healing*. Adv Drug Deliv Rev, 2018. **129**: p. 134-147.
346. Mittermayr, R., et al., *Sustained (rh)VEGF165 release from a sprayed fibrin biomatrix induces angiogenesis, up-regulation of endogenous VEGF-R2, and reduces ischemic flap necrosis*. Wound Repair and Regeneration, 2008. **16**(4): p. 542-550.
347. Zhang, X., et al., *Bulbar conjunctival thickness measurements with optical coherence tomography in healthy chinese subjects*. Invest Ophthalmol Vis Sci, 2013. **54**(7): p. 4705-9.
348. Kheirkhah, A., et al., *Evaluation of conjunctival graft thickness after pterygium surgery by anterior segment optical coherence tomography*. Curr Eye Res, 2011. **36**(9): p. 782-6.



349. Ozgurhan, E.B., et al., *Comparison of conjunctival graft thickness after primary and recurrent pterygium surgery: anterior segment optical coherence tomography study*. Indian J Ophthalmol, 2014. **62**(6): p. 675-9.
350. Duffield, J.S., et al., *Host responses in tissue repair and fibrosis*. Annu Rev Pathol, 2013. **8**: p. 241-76.
351. Gris, O., et al., *Amniotic Membrane Implantation as a Therapeutic Contact Lens for the Treatment of Epithelial Disorders*. Cornea, 2002. **21**(1): p. 22-27.
352. Di Girolamo, N., M.T. Coroneo, and D. Wakefield, *UVB-elicited induction of MMP-1 expression in human ocular surface epithelial cells is mediated through the ERK1/2 MAPK-dependent pathway*. Investigative ophthalmology & visual science, 2003. **44**: p. 4705-4714.
353. Nolan, T.M., et al., *The role of ultraviolet irradiation and heparin-binding epidermal growth factor-like growth factor in the pathogenesis of pterygium*. The American journal of pathology, 2003. **162**: p. 567-574.
354. Tsai, Y.-Y., et al., *Oxidative DNA damage in pterygium*. Molecular vision, 2005. **11**: p. 71-75.
355. Anitua, E., et al., *Plasma Rich in Growth Factors Enhances Wound Healing and Protects from Photo-oxidative Stress in Dermal Fibroblasts and 3D Skin Models*. Current pharmaceutical biotechnology, 2016. **17**: p. 556-570.
356. Weinreb, R.N., et al., *Matrix Metalloproteinases and Glaucoma Treatment*. Journal of ocular pharmacology and therapeutics : the official journal of the Association for Ocular Pharmacology and Therapeutics, 2020.
357. Di Girolamo, N., et al., *Pathogenesis of pterygia: role of cytokines, growth factors, and matrix metalloproteinases*. Progress in retinal and eye research, 2004. **23**: p. 195-228.
358. Can, M.E., et al., *A Novel Technique for Conjunctivoplasty in a Rabbit Model: Platelet-Rich Fibrin Membrane Grafting*. J Ophthalmol, 2016. **2016**: p. 1965720.
359. Sundman, E.A., B.J. Cole, and L.A. Fortier, *Growth Factor and Catabolic Cytokine Concentrations Are Influenced by the Cellular Composition of Platelet-Rich Plasma*. The American Journal of Sports Medicine, 2011. **39**(10): p. 2135-2140.
360. Dohan Ehrenfest, D.M., et al., *Three-dimensional architecture and cell composition of a Choukroun's platelet-rich fibrin clot and membrane*. J Periodontol, 2010. **81**(4): p. 546-55.
361. Vazirani, J., et al., *Chronic cicatrizing conjunctivitis: A review of the differential diagnosis and an algorithmic approach to management*. Indian J Ophthalmol, 2020. **68**(11): p. 2349-2355.
362. Wang, K., G. Seitzman, and J.A. Gonzales, *Ocular cicatricial pemphigoid*. 2018.
363. Queisi, M.M., et al., *Update on ocular cicatricial pemphigoid and emerging treatments*. Survey of ophthalmology, 2016. **61**: p. 314-317.
364. Zada, M., et al., *Modulation of Fibroblasts in Conjunctival Wound Healing*. Ophthalmology, 2017: p. 1-14.
365. Khaw, P., et al., *A phase III study of subconjunctival human anti-transforming growth factor beta(2) monoclonal antibody (CAT-152) to prevent scarring after first-time trabeculectomy*. Ophthalmology, 2007. **114**: p. 1822-1830.
366. Futakuchi, A., et al., *The effects of ripasudil (K-115), a Rho kinase inhibitor, on activation of human conjunctival fibroblasts*. Experimental eye research, 2016. **149**: p. 107-115.
367. Sobolewska, B., C. Deuter, and M. Zierhut, *Current medical treatment of ocular mucous membrane pemphigoid*. Ocul Surf, 2013. **11**(4): p. 259-66.
368. Nava-Castañeda, A., et al., *Estudio comparativo entre transplante de membrana amniótica con y sin aplicación simultánea de mitomicina C en reconstrucción de fondo de saco conjuntival*. Archivos de la Sociedad Española de Oftalmología, 2005. **80**: p. 345-352.

369. Hwang, J., et al., *Comparison of clinical efficacies of autologous serum eye drops in patients with primary and secondary Sjögren syndrome*. *Cornea*, 2014. **33**(7): p. 663-7.
370. Anitua, E., et al., *Oral Pemphigoid Recalcitrant Lesion Treated with PRGF Infiltration*. *Case Report*. *Dent J (Basel)*, 2021. **9**(11).
371. García, C., et al., *In vitro characterization and clinical use of platelet-rich plasma-derived Endoret-Gel as an autologous treatment for atrophic scars*. *J Cosmet Dermatol*, 2020. **19**(7): p. 1607-1613.
372. Allan, E.J., et al., *Visual acuity and anterior segment findings in chronic graft-versus-host disease*. *Cornea*, 2011. **30**(12): p. 1392-7.
373. Azuma, N., et al., *[Case of primary Sjögren's syndrome with hypereosinophilia and elevation of serum IgE: measurements of serum IL-4, IL-5 and the IgG subclass]*. *Alerugi*, 2005. **54**(7): p. 646-51.
374. Pate, M.B., et al., *Regulation and dysregulation of immunoglobulin E: a molecular and clinical perspective*. *Clinical and molecular allergy : CMA*, 2010. **8**: p. 3-3.
375. Demircioglu, S., A. Dogan, and C. Demir, *Use of Eculizumab in Thrombotic Microangiopathy Associated with Hematopoietic Stem Cell Transplantation*. *J Coll Physicians Surg Pak*, 2021. **31**(11): p. 1359-1361.
376. Qi, J., et al., *Plasma levels of complement activation fragments C3b and sC5b-9 significantly increased in patients with thrombotic microangiopathy after allogeneic stem cell transplantation*. *Ann Hematol*, 2017. **96**(11): p. 1849-1855.
377. Sacks, E.H., et al., *Immunophenotypic analysis of the inflammatory infiltrate in ocular cicatricial pemphigoid. Further evidence for a T cell-mediated disease*. *Ophthalmology*, 1989. **96**(2): p. 236-43.
378. Saw, V.P., et al., *Tumor necrosis factor-alpha in ocular mucous membrane pemphigoid and its effect on conjunctival fibroblasts*. *Invest Ophthalmol Vis Sci*, 2009. **50**(11): p. 5310-7.
379. Caproni, M., et al., *Cytokine profile and supposed contribution to scarring in cicatricial pemphigoid*. *J Oral Pathol Med*, 2003. **32**(1): p. 34-40.
380. Lambiase, A., et al., *T-helper 17 lymphocytes in ocular cicatricial pemphigoid*. *Mol Vis*, 2009. **15**: p. 1449-55.
381. Razzaque, M.S., et al., *Effects of IL-4 on conjunctival fibroblasts: possible role in ocular cicatricial pemphigoid*. *Invest Ophthalmol Vis Sci*, 2003. **44**(8): p. 3417-23.
382. Rivas, L., et al., *Contribución de la citología de impresión al diagnóstico del penfigoide cicatricial ocular en sus primeras fases*. *Archivos de la Sociedad Española de Oftalmología*, 2004. **79**: p. 67-74.
383. Elder, M.J. and W. Bernauer, *Monitoring of activity and progression in cicatrizing conjunctivitis*. *Dev Ophthalmol*, 1997. **28**: p. 111-22.
384. Brunner, M., K.J. Lacoste, and W. Bernauer, *Control of ocular disease in mucous membrane pemphigoid*. *Klin Monbl Augenheilkd*, 2014. **231**(4): p. 331-4.
385. Ong, H.S., et al., *Mucous Membrane Pemphigoid with Ocular Involvement : The Clinical Phenotype and Its Relationship to Direct Immunofluorescence Findings*. 2017: p. 1-9.
386. Sanchez-Avila, R.M., et al., *Plasma rich in growth factors eye drops to treat secondary ocular surface disorders in patients with glaucoma*. *Int Med Case Rep J*, 2018. **11**: p. 97-103.
387. de la Sen-Corcuera, B., et al., *Plasma Rich in Growth Factors for the Treatment of Cicatrizing Conjunctivitis*. *Clinical Ophthalmology*, 2020. **Volume 14**: p. 1619-1627.
388. Livolsi, A., et al., *Tyrosine phosphorylation-dependent activation of NF-kappa B. Requirement for p56 LCK and ZAP-70 protein tyrosine kinases*. *Eur J Biochem*, 2001. **268**(5): p. 1508-15.
389. Koizumi, K., et al., *Contribution of TNF-alpha to leukocyte adhesion, vascular leakage, and apoptotic cell death in endotoxin-induced uveitis in vivo*. *Invest Ophthalmol Vis Sci*, 2003. **44**(5): p. 2184-91.

390. Kaplanski, G., et al., *IL-6: a regulator of the transition from neutrophil to monocyte recruitment during inflammation*. Trends Immunol, 2003. **24**(1): p. 25-9.
391. Long, E.O., *ICAM-1: getting a grip on leukocyte adhesion*. J Immunol, 2011. **186**(9): p. 5021-3.
392. Ghosh, S., M.J. May, and E.B. Kopp, *NF-kappa B and Rel proteins: evolutionarily conserved mediators of immune responses*. Annu Rev Immunol, 1998. **16**: p. 225-60.
393. Taurone, S., et al., *Ocular mucous membrane pemphigoid: a review*. Immunol Res, 2019. **67**(2-3): p. 280-289.
394. Hossain, P., *The evil curse of ocular pemphigoid*. Eye (Lond), 2011. **25**(9): p. 1107-8.
395. Moon, J., et al., *306 Platelet-rich plasma potentiates the improvement of acne scar in fractional laser treatment by the increase of fibrogenetic and anti-inflammatory reaction*. Journal of Investigative Dermatology, 2017. **137**(5): p. S52.
396. Min, S., et al., *Combination of platelet rich plasma in fractional carbon dioxide laser treatment increased clinical efficacy of for acne scar by enhancement of collagen production and modulation of laser-induced inflammation*. Lasers Surg Med, 2018. **50**(4): p. 302-310.
397. Wang, M., et al., *Combined therapy of ocular surface disease with plasma rich in growth factors and scleral contact lenses*. Ocul Surf, 2022. **23**: p. 162-168.
398. Wang, J., et al., *Targeting Transforming Growth Factor- $\beta$  Signaling in Primary Open-Angle Glaucoma*. J Glaucoma, 2017. **26**(4): p. 390-395.
399. Agarwal, R. and P. Agarwal, *Future target molecules in antiglaucoma therapy: tgf-Beta may have a role to play*. Ophthalmic Res, 2010. **43**(1): p. 1-10.
400. Sánchez-Ávila, R.M., et al., *Plasma Rich in Growth Factors in Macular Hole Surgery*. Clin Pract, 2022. **12**(1): p. 57-69.
401. Purtskhvanidze, K., et al., *Persistent Full-Thickness Idiopathic Macular Hole: Anatomical and Functional Outcome of Vitrectomy with Autologous Platelet Concentrate or Autologous Whole Blood*. Ophthalmologica, 2018. **239**(1): p. 19-26.
402. Suarez-Barrio, C., et al., *Plasma Rich in Growth Factors Enhances Cell Survival after in Situ Retinal Degeneration*. Int J Mol Sci, 2020. **21**(20).
403. Suarez-Barrio, C., et al., *Antioxidant Role of PRGF on RPE Cells after Blue Light Insult as a Therapy for Neurodegenerative Diseases*. Int J Mol Sci, 2020. **21**(3).
404. Jha, P., P.S. Bora, and N.S. Bora, *The role of complement system in ocular diseases including uveitis and macular degeneration*. Mol Immunol, 2007. **44**(16): p. 3901-8.
405. Ibares-Frías, L., et al., *Potential Effect of Plasma Rich in Growth Factors-Endoret in Stromal Wound Healing in Additive Surgery*. Ophthalmic Res, 2020. **63**(2): p. 203-212.
406. Mercado, C., et al., *Plasma Rich in Growth Factors (PRGF) Enhances Corneal Endothelial Cells Survival and Proliferation*. Investigative Ophthalmology & Visual Science, 2019. **60**(9): p. 4094-4094.











Universidad del País Vasco Euskal Herriko Unibertsitatea

**uirmi** University Institute for Regenerative Medicine and Oral Implantology