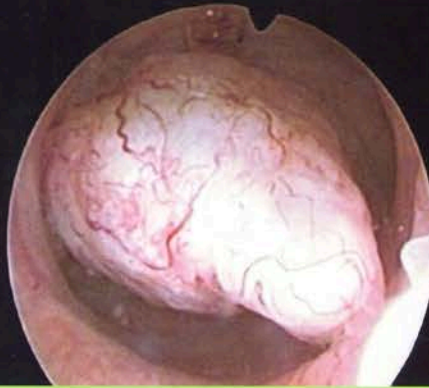

Valor de la histeroscopia en el diagnóstico del adenocarcinoma de endometrio

Francisco de Borja Rivero de Torrejón



Memoria para la obtención del título de doctor

Departamento de Enfermedades Médico-Quirúrgicas
Facultad de Medicina y Odontología

Universidad del País Vasco/Euskal Herriko Unibersitatea
San Sebastián/Donostia, 2015

Valor de la histeroscopia en el diagnóstico del adenocarcinoma de endometrio

Francisco de Borja Rivero de Torrejón



Memoria para la obtención del título de doctor

Departamento de enfermedades Médico-Quirúrgicas
Facultad de Medicina y Odontología

Universidad del País Vasco/Euskal Herriko Unibertsitatea
San Sebastián/Donostia, 2015

AGRADECIMIENTOS

Al Profesor Doctor D. Alfonso Herruzo Nalda porque sin su estímulo y ayuda no hubiera terminado la tesis.

Al Dr Ugalde, Jefe del Departamento de Obstetricia y Ginecología, y al D. JJ Larraz, Jefe del Servicio, por haberme permitido y ayudado, con su confianza y estímulo, a poner en marcha y llevar durante sus años de jefatura la Consulta Histeroscopia y la Patología Cervical.

A José Ramón Cortaberría por haber compartido el trabajo durante estos 30 años, es mi amigo, maestro y compañero, desde el periodo de residente y durante todos mis años como especialista.

A Cristina García Aramayo, a Coro Esnaola y a Carmen Pérez que han sido las enfermeras de la consulta, y que con su trabajo y seriedad han hecho funcionar la consulta, al igual tengo que agradecer a Engratzi Camarero, a Maica Palacios y a Isi Mañoso, auxiliares de clínica, que han hecho mucho más que colaborar en la consulta, creando el ambiente necesario para que el trabajo diario haya sido agradable y llevadero. También quiero agradecer a Marisa Gárate y Eli Matamoros por su colaboración en el quirófano.

A la Dra Cristina Sarasqueta por todo el tiempo dedicado en el análisis estadístico de los datos.

A Coro Aguirre de la biblioteca del hospital por el soporte bibliográfico.

Al Dr Julio Torrado, Maite San Vicente e Irune Ruiz, anatomo-patólogos, por todo lo que aprendí con ellos en mis frecuentes bajadas a su servicio a propósito de algún caso clínico.

A Manolo González, compañero de juego en el parque de Amara desde mi infancia y a Esther López Irurzun que me ha ayudado en la terminación de la tesis.

A todos los compañeros y compañeras que han depositado su confianza en la Consulta Externa de Ginecología Número 1.

A toda mi familia: padres y hermanos, a Maitane, mi mujer, y mis tres hijos porque han sido fundamentales en toda mi vida.

A todos muchísimas gracias.

ABREVIATURAS

ADC	Adenocarcinoma.
BE	Biopsia de endometrio.
DH	Diagnóstico histeroscópico.
DHB	Diagnóstico histeroscópico con biopsia.
DHM	Diagnóstico histeroscópico morfológico.
Dx HSC	Diagnóstico histeroscópico.
E	Especificidad.
HE	Hiperplasia de endometrio.
HSA	Hiperplasia atípicas.
HCA	Hiperplasia compleja con atípicas.
LR	Likelihood ratio/razón de probabilidades estadísticas.
OCE	Orificio cervical externo.
OCI	Orificio cervical interno.
PE	Pólipo endometrial.
S	Sensibilidad.
SPEM	Sin patología endometrial maligna.
VPP	Valor predictivo positivo.
VPN	Valor predictivo negativo

INDICE.

CAPÍTULO 1. INTRODUCCIÓN.

1.1.Epidemiología.....	10
1.2.Metrorragia	11
1.3.Metrorragia postmenopáusica,.....	11
1.4.Menopausia y climaterio.....	12
1.5.Metrorragia premenopáusica.	13

CAPÍTULO 2. CÁNCER DE ENDOMETRIO.

2.1.Frecuencia.....	15
2.2.Etiología.....	15
2.3.Hiperplasia de endometrio.....	16
2.4.Tipos histológicos.....	18
2.5.Grado de diferenciación histológica.....	21
2.6.Alteraciones moleculares.....	22
2.7.Factores de riesgo.....	24
2.8.Diagnóstico.....	27
2.9.Diagnóstico de extensión.....	35
2.10.Tratamiento.....	36
2.11.Estadificación.....	37
2.12.Factores pronósticos.....	38

CAPÍTULO 3. HISTEROSCOPIA.

3.1.Historia.....	40
3.2.Indicaciones.....	41
3.3.Contraindicaciones.....	42
3.4.Histeroscopios y material.....	43
3.5.Hallazgos.....	46
3.6.Complicaciones.....	51

CAPÍTULO 4. HIPÓTESIS Y OBJETIVOS.....	54
CAPÍTULO 5. PACIENTES, MATERIAL Y MÉTODOS.....	56
CAPÍTULO 6. RESULTADOS.	
6.1 Hallazgos en la metrorragia postmenopáusica.	67
6.2 Hallazgos en la metrorragia premenopáusica.	84
6.3 Hallazgos en la mujer asintomática con ecografía patológica.....	95
CAPÍTULO 7. DISCUSIÓN.	
7.1.Sobre la incidencia del AE.....	113
7.2.Factores de riesgo.	115
7.3.Sobre la hiperplasia endometrial	115
7.4.Sobre la ecografía transvaginal.....	117
7.5.Sobre la biopsia de endometrio.....	119
7.6.Sobre el legrado uterino.....	120
7.7.En cuanto a la histeroscopia diagnóstica.	121
7.8.En cuanto a los medios de distensión	121
7.9.En cuanto a las histeroscopias imposibles	122
7.10.En cuanto al pólipo endometrial.	123
7.11.En cuanto a la histeroscopia y la hiperplasia endometrial.	124
7.12.En cuanto a la histeroscopia y el adenocarcinoma.	126
CONCLUSIONES.....	131
BIBLIOGRAFÍA	134
ANEXOS	154

CAPÍTULO 1: INTRODUCCIÓN

1.1- Epidemiología

El cáncer del cuerpo del útero es el más incidente del tracto genital inferior de la mujer en los países desarrollados^{1,2}. La mayoría son adenocarcinomas, el resto suelen ser sarcomas³.

Su incidencia ha aumentado en los últimos 50 años y en la actualidad parece que sigue en ascenso^{2,4}. El síntoma con el que se inicia la enfermedad es la metrorragia, que se presenta hasta en el 90% de los casos; entre 5 y 10% son asintomáticas⁵, esto quiere decir que no han tenido metrorragia hasta el momento del diagnóstico. El estudio de la metrorragia facilita el diagnóstico temprano de la enfermedad, teniendo como resultado una importante tasa de curación³.

Cuando se hace el diagnóstico, la mayoría, un 72%, se encuentran en estadio I de la FIGO; 12% en estadio II; 13% en estadio III y 3% en estadio IV¹. La supervivencia a los 5 años es del 95% para el cáncer localizado, 67% para el regional y 23% para el metastático³. La supervivencia global a 5 años es de 86%. La tasa de supervivencia está en relación con el tipo y el grado de diferenciación tumoral y con el estadio clínico en el momento de hacer el diagnóstico. El 80% ocurre después de la menopausia, 10 a 20% en la premenopausia y 5% antes de 40 años¹. La edad media de aparición es a los 63 años. A pesar de esta distribución tan favorable, cada año mueren por este proceso² en España 7310 mujeres.

Desde un punto de vista epidemiológico e histológico, hay dos grandes grupos de adenocarcinomas de endometrio.^{2,6,7} Los de tipo I, son los endometrioides y sus variantes, derivan de la hiperplasia, tienen buen pronóstico y según la mayoría de los autores son estrógeno-dependientes. Los de tipo II están representados por los tipos seroso papilar y de células claras. Por definición son de alto grado de diferenciación celular, no son dependientes de los estrógenos, no se conoce su lesión precursora y tienen peor pronóstico que los de tipo I^{2,8}.

1.2. Metrorragia.

El término metrorragia engloba a cualquier hemorragia vaginal que no se asocia con el ciclo menstrual, bien sea por alteraciones del ritmo como de la cantidad.

La metrorragia es un síntoma muy frecuente, ocurre tanto en la premenopausia como en la postmenopausia⁹. Supone el 70% de todas las consultas ginecológicas¹⁰. Su origen puede ser uterino o extrauterino (Ver figura 1).

1.3.- Metrorragia postmenopáusica

Es la metrorragia que ocurre después de la menopausia. Supone el 5% de todas las visitas ginecológicas¹¹. Es más frecuente en los primeros años de menopausia.¹² Su importancia radica en que es el síntoma con el que se manifiesta la mayoría de los adenocarcinomas y del 5 a 15% de las hemorragias son provocadas por esta enfermedad.¹³. En la actualidad, al no existir un método de cribado efectivo, es necesario el estudio de todas las metrorragias postmenopáusicas para hacer el diagnóstico de adenocarcinoma lo antes posible o descartarlo. Este es el objetivo principal del estudio de la metrorragia en la postmenopausia. Sin embargo, cuando se realiza un estudio minucioso el diagnóstico más frecuente es el de normalidad y el hallazgo más frecuente el de endometrio atrófico.¹⁴ Esto ha motivado que la ecografía transvaginal se haya impuesto como primera prueba diagnóstica para el estudio de la metrorragia postmenopáusica,¹⁴⁻¹⁸ evitando de esta manera pruebas diagnósticas invasivas.

Se consideran pruebas invasivas el legrado fraccionado, la biopsia de endometrio y la histeroscopia, pero no la sonohisteroecografía. La ecografía transvaginal permite medir el grosor endometrial (LE) y valorar el riesgo de adenocarcinoma.¹⁴⁻¹⁸ Cuando la LE es menor de 5 mm se puede terminar el estudio, evitando el uso de las pruebas diagnósticas invasivas^{14,15}.

Las características de la metrorragia pueden orientar al diagnóstico, pero no excluyen el estudio complementario. Una metrorragia aislada y escasa en cantidad y

duración es poco probable que sea de causa tumoral; sin embargo, cuando es duradera y repetida la probabilidad aumenta.

1.4. Menopausia y climaterio.

La menopausia se define como la fecha de la última tras el cese de la función ovárica¹⁹. Es la fecha de la última regla tras 12 meses de amenorrea según la OMS o de 6 meses según la FIGO. Se considera que es la terminación definitiva de la menstruación. Vulgarmente se utiliza como sinónimo de climaterio. El diagnóstico de menopausia es retrospectivo, no hay datos clínicos ni marcadores bioquímicos que la determinen con exactitud. La menarquia (fecha de la primera regla), es evidente pero el concepto de menopausia es retrospectivo y ha sido establecido por consenso.²⁰ La frecuencia real de recurrencia espontánea de hemorragia tras los primeros meses doce de amenorrea no se conoce¹². El estudio de Astrup y Olivarius¹² demuestra que es frecuente en los tres primeros años tras la menopausia; sin embargo, estas metrorragias también deben de ser estudiadas.

La menopausia suele ocurrir entre los 45 y los 55 años, siendo la media de edad en España de 48 años²⁰. En el último siglo, la edad de la menopausia en el mundo desarrollado ha permanecido relativamente estable²⁰. Se considera que es normal cuando tiene lugar después de los 40 años²⁰. Cuando ocurre antes se considera como menopausia precoz²⁰. Después de los 52 años se considera que es un factor de riesgo para el adenocarcinoma²¹. También puede ser la consecuencia de la castración quirúrgica, aunque cuando se conservan los ovarios la actividad hormonal es normal si estos son funcionantes²⁰.

Fisiológicamente se caracteriza por una insuficiencia ovárica (hipogonadismo hipergonadotropo) con niveles bajos o ausentes de estradiol y progesterona, y elevación de las gonadotropinas. Es la consecuencia del agotamiento de la dotación folicular ovárica²⁰.

La insuficiencia ovárica no se establece de forma brusca sino que ocurre tras un periodo de tiempo que puede durar años²⁰.

El climaterio es una época en la vida de la mujer que se extiende desde que comienza la insuficiencia ovárica hasta la senectud. Comprende distintas fases: premenopausia, perimenopausia y menopausia. En la premenopausia, el ciclo se modifica de manera poco evidente. El diagnóstico es dificultoso, se puede hacer con la determinación de FSH y LH en el tercer día del ciclo, el ascenso denota una disminución en el número de ovocitos. En la perimenopausia los ciclos se acortan o se alargan de una manera manifiesta y las reglas se pueden alargar hasta 10 días o más, hacerse más abundantes y también pueden aparecer sangrados entre reglas. Como todos estos trastornos son también signos de sospecha de patología endometrial, cuando ocurren conviene descartar patología premaligna y maligna. En esta fase puede aparecer la sintomatología típica del climaterio. Cuando se agota por completo la dotación folicular termina la producción de estrógenos y comienza la siguiente etapa. En la menopausia la secreción estrogénica es residual, su producción corre a cargo de la corteza del ovario y se establece la atrofia en los órganos diana²⁰. A partir de entonces, todas las metrorragias serán orgánicas o yatrógenas.

1.5. Metrorragia premenopáusica

Son muy frecuentes, sobre todo en la perimenopausia.¹¹

Son tres las grandes causas de metrorragia en la mujer antes de la menopausia: la orgánica, la funcional o disfuncional y las idiopáticas.

En cuanto a la patología orgánica, los pólipos y los miomas son la causa más frecuente de metrorragia premenopáusica. Son fáciles de diagnosticar con ecografía e histeroscopia, pero en estos casos la biopsia de endometrio no es tan útil. Sin embargo, la BE es necesaria para hacer el diagnóstico de hiperplasia y adenocarcinoma. El diagnóstico de adenocarcinoma en la premenopausia no es fácil debido a la ambigüedad de la sintomatología, a su baja incidencia y a que los métodos diagnósticos no son tan resolutivos. Hay que recordar que la incidencia del adenocarcinoma aumenta en las portadoras del síndrome de Lynch 2, por lo que en la anamnesis hay que preguntar por los antecedentes familiares de cáncer de colon y de otros cánceres en general, y a la

Valor de la histeroscopia en el diagnóstico del adenocarcinoma de endometrio.

edad de aparición. Es en el único caso en el que está justificado el cribado del cáncer de endometrio. La hiperplasia es poco frecuente en las mujeres jóvenes y la causa suele ser la anovulación; la incidencia es máxima en la perimenopausia.

El concepto de hemorragia uterina disfuncional se utiliza cuando no hay patología orgánica y la biopsia de endometrio es normal. Se solapa con el de patología idiopática, adenomiosis y las causadas por patología médica, endocrinopatías...

CAPITULO 2: CÁNCER DE ENDOMETRIO

2.1. Frecuencia

La incidencia estimada para todo el mundo es de 18,2 por 100.000 mujeres/año.¹ Esta incidencia aumenta con la edad, de manera que por debajo de los 65 años es de 15,3 por 100.000 mujeres/año, mientras que por encima de los 65 años, aumenta hasta un 95,2.

Según la Agencia Internacional de Investigación sobre el Cáncer, en Europa, la incidencia se sitúa en 15,8 por 100.000 mujeres/año, muy parecida a la reportada para España por la Oncoguía sobre cáncer de endometrio publicada en 2010 que indica una tasa de 10,4 por 100.000 mujeres².

En EEUU la incidencia del cáncer del cuerpo de útero se sitúa en 24,5 por 100.000 mujeres/año según datos publicados por el Instituto Nacional del Cáncer de Estados Unidos (NCI), en la revisión realizada entre 1973 y 1999 por el SEER.

El cáncer de endometrio ocupa el séptimo puesto en cuanto a mortalidad por cáncer en la mujer, después del cáncer de pulmón, mama, colon, páncreas, ovario y linfoma no hodgkiniano, por este orden. En Europa y en España, la mortalidad por cáncer de endometrio está entre 3 y 3,3 por 100.000 mujeres/año, respectivamente².

Se ha calculado que esta mortalidad es de 4,1 por 100.000 mujeres/año en los Estados Unidos, siendo superior para el grupo de mujeres mayores de 65 años, en el que es de 23,6 comparado con solo 1,3 por 100.000 mujeres/año en las mujeres menores de 65 años.

2.2 Etiología

No se sabe cuál es la causa exacta del cáncer de endometrio, aunque se conoce que el exceso de estrógenos, relativo o absoluto, se asocia a la mayoría de los factores

que aumentan el riesgo del cáncer de endometrio²¹ Los estrógenos tienen un efecto mutagénico y oncogénico sobre las glándulas y las células endometriales.

2.3 Hiperplasia de endometrio

Se define como una lesión benigna caracterizada por un aumento del número de glándulas endometriales y de sus células. Para Gusberg y Kaplan²² en 1963 la hiperplasia se inscribe en un *continuo* entre el endometrio proliferativo y el adenocarcinoma *in situ* de endometrio y se considera como precursor histológico del cáncer de endometrio de tipo I. A lo largo del tiempo se han propuesto diversas clasificaciones histológicas para diferenciar las hiperplasias, creando diferentes y a veces contrapuestos esquemas de clasificación. Ello ha generado confusión a la hora de aplicar los criterios histológicos²³⁻²⁶.

En la actualidad se utiliza la de la OMS, aunque numerosos y recientes estudios han puesto en duda tanto su reproductibilidad como su sensibilidad²³⁻²⁹. Esta clasificación considera, por un lado, la complejidad de las glándulas endometriales, que describe la relación de las glándulas con el estroma, y, por otro, la atipia citológica. Dependiendo de la complejidad, apiñamiento y morfología de las glándulas, se dividen en simples y complejas (anteriormente adenomatosas). Dependiendo de la presencia o ausencia de atipia en típicas, sin atipia, o atípicas, cuando la hay.

Hoy se consideran como lesiones premalignas a las hiperplasias atípicas, porque se asocian con progresión hacia el cáncer de endometrio o con la coexistencia de carcinoma de endometrio³⁰. Esta es una conclusión que se ha extraído con estudios retrospectivos, tanto de seguimiento como moleculares^{31,25,28}. La hiperplasia con atipias se asocia con adenocarcinoma en 17 a 52% de los casos^{29,31-35}, lo cual demuestra claramente que la definición de entidades es incongruente y que no existe un lenguaje común entre los distintos estudios. La hiperplasia puede ser focal o difusa pero la atipia en las glándulas hiperplásicas es siempre focal³⁶⁻³⁸. La atipia en el endometrio no es una condición estable y puede observarse en una serie diversa de eventos, tanto benignos como malignos. Incluso se sabe que la atipia presente en las hiperplasias puede ser

morfológicamente de apariencia más maligna que en el adenocarcinoma bien diferenciado³⁶⁻³⁸. El diagnóstico de hiperplasia endometrial ha generado gran controversia debido a su baja reproductibilidad diagnóstica³⁶⁻³⁸. La causa es la amplia variabilidad histológica de esta entidad, que incluye un grupo heterogéneo de lesiones, tanto hormonalmente reactivas como neoplásicas. Este grupo difiere, no solo en su morfología, sino también en sus características genéticas y clínicas.

La repercusión más importante de la baja reproductibilidad diagnóstica es la estratificación del riesgo de progresión a adenocarcinoma³⁶.

Otro factor de confusión para el diagnóstico de hiperplasia es el tipo de muestra en donde se practica el estudio. La biopsia de endometrio es la forma más frecuente sobre la que se suele hacer y en la que se asigna el riesgo y se decide la conducta terapéutica³⁶. Kurman et al, observando durante un año la evolución de un grupo de 170 mujeres con hiperplasia endometrial, el diagnóstico se hizo con endometrio obtenido con legrado uterino, y la tasa de adenocarcinoma en este estudio fue de 17%, encontraron que según el tipo de la hiperplasia el riesgo de padecer un adenocarcinoma fue escaso para las hiperplasias sin atipias, pero llegó al 29% en caso de hiperplasias complejas con atipias³¹. El síntoma principal de la hiperplasia es la hemorragia uterina antes y después de la menopausia. Es más frecuente después de los 40 años. La mediana de duración hasta el cáncer en los casos en que este se produce es de diez años³¹.

El diagnóstico es siempre histológico³⁷. El tratamiento de estas lesiones deberá individualizarse según las circunstancias y el tipo de hiperplasia. Las hiperplasias simples o complejas sin atipias pueden tratarse hormonalmente con progestágenos³⁰.

Cuando existen atipias, si los deseos genésicos están cubiertos o si la mujer es postmenopáusica, el tratamiento de elección es la histerectomía³⁰. En caso contrario, si la paciente desea descendencia, tras una información suficiente y con su consentimiento podría emplearse el tratamiento hormonal durante un periodo de tiempo variable, que al menos sería de tres meses³⁰. Completado el tratamiento se deben hacer nuevos controles con biopsia pues no todas las hiperplasias atípicas responden al tratamiento³⁰.

Ha habido dos nuevas propuestas de clasificación de la hiperplasia de endometrio como consecuencia de la baja reproductibilidad diagnóstica de la clasificación de la OMS:

La propuesta del Grupo Colaborativo de Endometrio, liderada por Mutter y Baak, basada en estudios de morfometría y de clonalidad, ha introducido el término de neoplasia intraepitelial endometrial (EIN) como una lesión precursora de alto riesgo de progresión a carcinoma²⁸.

La otra propuesta es la del Grupo de Expertos Europeos (GEE) para el diagnóstico de hiperplasia endometrial en muestras de biopsia. Esta propuesta reduce el número de categorías diagnósticas a dos: hiperplasia sin atipias e hiperplasia con atipias. Lo que demostró un aumento en la concordancia diagnóstica interobservador²⁸. Pero, mientras no exista un consenso amplio, se debe continuar con la clasificación de la OMS²⁸.

2.4.- Tipos histológicos

La clasificación de la OMS de los tumores de la mama y del tracto genital femenino (2003), incluye diversas formas de carcinoma de endometrio.

2.4.1.- Adenocarcinoma endometriode.

Es el subtipo más frecuente. Representan alrededor del 80% de todos los tumores. En términos generales este tipo de tumor está constituido por glándulas que recuerdan a las del endometrio proliferativo. En los carcinomas endometrioides podemos encontrar tumores con diverso grado de diferenciación. Los tumores bien diferenciados pueden ser muy parecidos a las hiperplasias complejas con atipias, y contener glándulas tubulares, dilatadas, con contornos angulados y patrón confluyente. Son frecuentes las figuras de mitosis y apoptosis. El estroma acostumbra a ser desmoplásico y contiene células inflamatorias, incluyendo macrófagos espumosos. Los carcinomas endometrioides de alto grado forman masas sólidas con mayor pleomorfismo nuclear.

2.4.2- Variantes del carcinoma endometriode

2.4.2.1. Con diferenciación escamosa

Supone un 25-50% de los carcinomas endometrioides. Sin embargo, la presencia del componente escamoso es académica, porque no modifica el comportamiento biológico del tumor. La apariencia microscópica del componente escamoso es variable. En los tumores bien diferenciados la diferenciación escamosa se presenta en forma de agregados celulares (mórulas).

2.4.2.2- Variante villoglandular

Representa un 15-30% de los carcinomas endometrioides en algunas sedes. Está constituido por una proliferación celular de bajo grado, con papilas alargadas con ejes fibrovasculares y pseudoestratificación celular. Las características citológicas son similares a las de los carcinomas endometrioides. El comportamiento biológico es parecido al de los carcinomas endometrioides convencionales.

2.4.2.3.- Variante secretoria

Esta constituida por células tumorales formando glándulas. Las células tienen vacuolas subnucleares. En biopsias pequeñas, este tumor puede ser confundido con un endometrio postovulatorio, aunque generalmente la existencia de complejidad, patrón confluyente o cribiforme facilita el diagnóstico. Acostumbra a ser un tumor de bajo grado.

2.4.2.4.- Variante ciliada

Constituida por células con cilios.

2.4.3. Adenocarcinoma mucinoso

Los adenocarcinomas mucinosos del endometrio son raros y representan entre un 1 y un 9% de todos los carcinomas endometriales. Están constituidos por más del 50% de células tumorales conteniendo moco intracitoplasmático. Una parte significativa del tumor suele estar constituida por zonas de carcinoma endometriode convencional. En biopsias, puede ser difícil de diferenciar de un adenocarcinoma de endocérvix.

2.4.4.- Carcinoma seroso.

El carcinoma seroso es el prototipo del carcinoma de tipo II. Representa el 5-10% de los carcinomas de endometrio. Desde un punto de vista microscópico muestra gran similitud con los carcinomas serosos de ovario, así como una gran tendencia a diseminarse por la cavidad peritoneal, e incluso pleural. Esta compuesto por papilas groseras recubiertas por células tumorales muy atípicas con apilamiento de núcleos. Los núcleos son hipercromáticos y pleomórficos, y contienen abundantes figuras de mitosis. En ocasiones las células adoptan un crecimiento sólido, pero en algún punto del tumor se observa la característica disposición papilar. El tumor puede ser multicéntrico y asociarse a lesiones en endocérvix. La invasión miometrial, generalmente asociada a invasión de vasos linfáticos, es muy frecuente. Las células tumorales son positivas para p53 y Ki-67.

El carcinoma seroso se origina generalmente a partir de endometrio atrófico, en ocasiones en el contexto de un pólipo endometrial. La lesión precursora es el carcinoma intraepitelial, una lesión de idénticas características, pero que no muestra invasión del estroma. Sin embargo, el diagnóstico de carcinoma intraepitelial debe ser efectuado con cautela, ya que en ocasiones puede asociarse a diseminación peritoneal, aún en ausencia de invasión clara³⁹.

2.4.5.- Adenocarcinoma de células claras

Este tipo de tumor es también prototipo del carcinoma de tipo II. Presenta una imagen morfológica indistinguible de los carcinomas de células claras de cérvix y de ovario. Representa un 5% de los cánceres de endometrio. Muestra diversos patrones. A veces está constituido por masas de células claras ricas en glucógeno. En otros casos tiene un patrón túbuloquístico, con células en tachuela, papilas hialinizadas y frecuentes glóbulos hialinos. También puede presentar células con abundante citoplasma eosinofílico. Este tipo de tumor generalmente está constituido por células de alto grado nuclear.

2.4.6.- Carcinoma mixto

Contienen zonas de tipo endometrioides con otras de carcinoma seroso o célula clara. El componente minoritario debe representar al menos el 10% del tumor. El pronóstico depende de la cantidad de cada componente.

2.4.7.- Carcinoma escamoso

Está constituido exclusivamente por componente escamoso, en ausencia de componente glandular. Es infrecuente. Debe siempre descartarse la posibilidad de un carcinoma de origen cervical.

2.4.8.- Carcinoma transicional

Muestra rasgos muy similares a los carcinomas del tracto urinario.

2.4.9.- Carcinoma de células pequeñas

Es muy infrecuente, y es similar a los carcinomas de célula pequeña de pulmón. Debe descartarse un origen cervical.

2.4.10.- Carcinoma indiferenciado

Carece de cualquier tipo de diferenciación.

2.5-Grado de diferenciación histológico.

Los casos de carcinoma de endometrio deberían ser clasificados, según las recomendaciones de la FIGO, tal como sigue:

2.5.1.- G1. Presencia de un 5% o menos de un patrón de crecimiento sólido no escamoso y no morular.

2.5.2.- G2. Entre el 6 y el 50% de un patrón de crecimiento sólido no escamoso y no morular.

2.5.3.- G3. Más de un 50% de un patrón de crecimiento sólido no escamoso y no morular.

Al igual que en el estudio de la enfermedad existen ciertas reglas que han de seguirse en el grado histológico:

2.5.4.- Una atipia nuclear notable, inapropiada para el grado arquitectural, eleva el grado histológico G1 y G2 un grado más.

2.5.5.- En los adenocarcinomas serosos, de células claras y en los de células escamosas, el grado nuclear tiene preferencia en el grado histológico.

2.5.6.- Los adenocarcinomas con diferenciación escamosa se clasifican según el grado nuclear del componente glandular.

2.6.-Alteraciones moleculares de la hiperplasia y carcinoma de endometrio

Diversos estudios moleculares han confirmado que los carcinomas endometrioides presentan cuatro alteraciones moleculares que pueden coexistir en ciertos tumores (inestabilidad de microsatélites y mutaciones en los genes PTEN, k-RAS y beta-catenina ³⁹. En cambio, los carcinomas no-endometrioides seguirían en la mayor parte de los casos vías moleculares distintas, con mutaciones en p53 e inestabilidad cromosómica reflejada en pérdidas de heterocigosidad en diversos *loci*⁸.

Una de las alteraciones más comunes de los carcinomas endometrioides es el fenómeno conocido como **inestabilidad de microsatélites**⁴⁰. Consiste en que los tumores presentan alteraciones en los genes de reparación del DNA (principalmente MSH-2 y MLH-1) que dan lugar a la aparición de mutaciones secundarias en distintos genes (fenotipo mutador). Estas mutaciones se identifican en ciertas zonas repetitivas del DNA llamadas microsatélites. La IM ocurre en el 25-30% de los cánceres de endometrio y es infrecuente en el grupo de carcinomas no-endometrioides. Es interesante constatar que casos de carcinoma no-endometrioide con IM, muestran pequeños focos de carcinoma endometrioide; se puede teorizar que estos carcinomas no-endometrioides pudieran resultar de desdiferenciación de carcinomas endometrioides con IM.

Las alteraciones en el **gen PTEN** son muy frecuentes en los carcinomas endometrioides de endometrio⁴¹, especialmente en aquellos con IM. Ocurren en un 37 y un 69% de los casos. Las mutaciones ocurren más frecuentemente en los carcinomas con IM (60%) en comparación con los que no la presentan (35%). En un 45% de los carcinomas endometrioides con IM y mutaciones de PTEN, éstas se localizan en dos pequeños microsatélites de su secuencia codificante, lo que da una explicación verosímil a la frecuente asociación de PTEN e IM. Por otra parte, el hecho que las mutaciones se localicen en distintas partes de los tumores, y que coincidan con las halladas en las hiperplasias endometriales identificadas en las mismas pacientes, sugieren que PTEN juega un papel inicial en el proceso de transformación neoplásica del endometrio⁴²⁻⁴⁴.

Sin embargo, PTEN es un gen supresor tumoral y requiere de la inactivación de los dos alelos para participar en el proceso de transformación neoplásica. Los cánceres de endometrio tienen, además de las mutaciones en PTEN, otras alteraciones en el gen. Por ejemplo tienen pérdida de heterocigosidad en la región de PTEN en un 40% de los casos. También pueden tener silenciamiento del gen por hipermetilación del promotor de PTEN, aunque este es un mecanismo controvertido. En cualquier caso, se ha visto que un cierto porcentaje de cánceres de endometrio muestran alteración de PTEN en uno de los alelos y que retienen un alelo normal. Este hecho ha planteado la posibilidad de que PTEN se altere en el cáncer de endometrio por un mecanismo de haploinsuficiencia. Resultados preliminares de varios grupos parecen sugerir que en los casos de haploinsuficiencia de PTEN, alteraciones en otros genes como PIK3CA podrían tener un efecto sinérgico con las alteraciones de PTEN, y así contribuir a la alteración de la vía PI3K^{44,45}.

Las mutaciones de **k-RAS** son también muy frecuentes en los carcinomas endometrioides de endometrio. Ocurren entre un 10 y un 30% de los tumores, especialmente en los de tipo endometriode. En algunas series se describen más frecuentemente en tumores con IM que en los que no la presentaban. Se ha visto que los casos con IM presentan mutaciones en forma de transiciones, presuntamente relacionadas con fenómenos de metilación. Por el contrario, la mayoría de las

mutaciones de K-RAS halladas en los tumores sin IM son transversiones, sin relación con metilación. Ya hemos discutido previamente la frecuente asociación de metilación e IM. En este contexto, la presencia de mutaciones de k-RAS atribuibles a metilación previa en tumores con IM permite explicar la alta incidencia de mutaciones en estos tumores.

Finalmente, se han descrito mutaciones del gen **CTNNB1**, con acumulación intranuclear de beta-catenina en un número significativo de cánceres de endometrio, sin aparente relación con la inestabilidad de microsatélites o mutaciones en k-RAS o PTEN.

La beta-catenina, codificada por el gen CTNNB1, forma habitualmente complejos con alfa-catenina y e-cadherina en la membrana citoplasmática. La beta-catenina que no se une a estos complejos, circula por el citoplasma hasta que se une a la proteína codificada por el gen APC, lo que conlleva su degradación. Si los niveles de beta-catenina citoplásmica superan la actividad degradadora de la proteína APC, beta.catenina entra en el núcleo, en donde actúa como factor de transcripción por la vía de LEF-1, induciendo la transcripción de diversos genes⁴⁶.

El cáncer de tipo 2 no es debido a PTEN, vía K-RAS ni mTOR/P13K⁴⁷. Es debido en el 90% de los casos a una mutación de la P53^{48,49}.

2.7.- Factores de riesgo.

2.7.1.- Trastornos menstruales.

El adenocarcinoma de endometrio se asocia con la menarquia temprana, antes de los 12 años, la menopausia tardía, por encima de los 52, la anovulación crónica asociada a obesidad, los baches amenorreicos prolongados y frecuentes, la infertilidad y la nuliparidad. Todo relacionado con una hiperestrogenia relativa no equilibrada por la progesterona, que sería deficitaria. Como consecuencia de este trastorno, el endometrio se estimularía excesivamente y se produciría la aparición de hiperplasia que estaría en la base del trastorno oncogénico⁵⁰. Las mujeres con menopausia tardía, sobre todo si presentan menorragias, deberían considerarse pacientes de riesgo y someterse a vigilancia.

2.7.2.- Tumores endocrinos.

Algunos tumores del ovario tienen capacidad de producir esteroides sexuales. Estos, de manera directa o por transformación de andrógenos en estrógenos, estimulan el endometrio dando lugar a hiperplasia endometrial que, eventualmente, evolucionará hacia el cáncer. Los tumores más frecuentemente incriminados son los tumores del estroma y los de los cordones sexuales; principalmente los tumores de las células de la granulosa y los de la teca. Zanagnolo y cols.⁵¹ revisaron 63 tumores del estroma encontrando 26,5% de hiperplasias endometriales y 8,8% de adenocarcinomas de endometrio.

2.7.3.- Estrógenos exógenos.

A partir de 1970 se sospechó la relación entre el tratamiento con estrógenos exógenos y el cáncer de endometrio. Los tratamientos sustitutivos con estrógenos exclusivamente se emplearon en pacientes con síndrome de Turner y en otras pacientes con déficit estrogénico y sobre todo para compensar la privación del climaterio. En ambas situaciones se observó, sobre todo en EE.UU, un ascenso de la frecuencia de cánceres de endometrio que hizo que para 1975 ya se hubiesen publicado al menos 20 estudios retrospectivos de casos y controles en los que se comprobaba que el riesgo relativo de padecer cáncer de endometrio se elevaba entre 2 y 12 veces después de la exposición a altas dosis de estrógenos sin adición de progesterona⁵².

En 1989, Persson⁵³ caracterizó el riesgo, señalando que:

- a) el riesgo relativo se incrementa después de dos a cuatro años de latencia y vuelve a la normalidad dos años después de cesar el tratamiento.
- b) el incremento del riesgo depende de la dosis y de la duración del tratamiento.
- c) el riesgo parece mayor si se asocian otras circunstancias, como menopausia tardía u obesidad
- d) los tumores suelen ser bien diferenciados y se presentan en estadios iniciales, siendo su supervivencia semejante a los de la población no tratada

e) cuando al tratamiento con estrógenos se añaden progestágenos no se aprecia incremento estadístico del riesgo.

2.7.4.- Factores sociales

Un factor importante, que parece afectar en especial a las mujeres mayores, es el consumo excesivo de grasas y su consecuencia, la obesidad, a la que en algunos países se le ha atribuido hasta un 25% de los tumores endometriales. Aunque se han encontrado asociaciones significativas entre estas neoplasias y la hipertensión o la diabetes, no se ha descartado aún que puedan deberse a la relación que existe entre estas patologías y la obesidad. Se cree que la ingestión elevada de grasas eleva el riesgo de cáncer de endometrio, mientras que el consumo de hidratos de carbono complejos podría desempeñar un papel protector. Se ha considerado que la obesidad, la hipertensión y la diabetes constituyen parte del fenotipo de las pacientes susceptibles de padecer un adenocarcinoma de endometrio.

2.7.5.- Disminución del riesgo

El uso de anticonceptivos orales⁵⁴ (ACO) con estrógenos combinados con progestágenos en mujeres con anovulación crónica, así como las dietas con bajo contenido en grasas, se asocian con la disminución del riesgo de cáncer endometrial. Se ha llegado a establecer que cada 12 meses de uso de anticonceptivos hormonales se disminuye el riesgo relativo en 0,5. También se ha señalado que el tabaquismo⁵⁵ tiene un efecto protector al disminuir el metabolismo esteroideo hacia estrógenos, considerándose un 30% de reducción de frecuencia por cada 20 cigarrillos/día. Evidentemente, los riesgos del tabaquismo no compensan esta reducción de riesgo endometrial.

2.7.6.- La predisposición familiar del cáncer de endometrio no se ha podido demostrar en los últimos estudios casos-control llevados a cabo para probar esta hipótesis. Los únicos cánceres de endometrio que se sabe hasta la actualidad que presentan una predisposición genética son aquellos relacionados con el síndrome de Lynch II o síndrome de cáncer colorrectal no polipoideo hereditario (HNPCC): El cáncer de endometrio, dentro de este síndrome, es el cáncer extracolónico más frecuente y suele

diagnosticarse alrededor de los 45 años de edad. El riesgo de padecer esta neoplasia durante la vida de las pacientes afectas de este síndrome oscila entre un 30 y un 60%, según diferentes estudios.

2.7.7.- El tamoxifeno.

Su uso también aumenta el riesgo de desarrollar cáncer de endometrio: 2.3 por mujer 1.000 mujeres. El tratamiento durante periodos de hasta cinco años con tamoxifeno, un antiestrógeno, en mujeres con cáncer de mama y receptores estrogénicos positivos ha permitido observar la aparición de cánceres de endometrio en algunas de estas pacientes más frecuentemente que en la población no tratada⁵⁷.

2.8. Diagnóstico

El diagnóstico del cáncer de endometrio es histológico y se realiza con biopsia de endometrio². La decisión de cuando se debe realizar una biopsia de endometrio depende de que la paciente sea asintomática o no⁵⁸.

A continuación vamos a revisar todos los métodos diagnósticos.

2.8.1.- Clínica.

Como ya se ha dicho anteriormente, el síntoma más frecuente es la metrorragia postmenopáusica^{2,71}. Aunque deben ser estudiadas todas, las limitadas en el tiempo y la duración así como las de la mujer en los primeros años de menopausia con sintomatología menstrual pocas veces se asocian con patología maligna. Cuanta más edad y mayor es el tiempo de menopausia mayor es el porcentaje de adenocarcinoma¹. En la premenopausia la metrorragia suele ser acíclica, con pérdidas intermenstruales o menstruaciones anómalas y/o abundantes, es más frecuente entre los 45 y 55 años. El otro síntoma característico es la piometra: secreción purulenta por vagina, generalmente en mujeres de edad avanzada.

2.8.2.- Ecografía.

La ecografía transvaginal con sondas de alta frecuencia de 5 a 7,5 MH, midiendo el grosor del endometrio en un corte sagital adecuado en la zona más gruesa desde una interfaz hasta la otra se ha impuesto como primera prueba diagnóstica en el estudio de la mujer con metrorragia postmenopáusica¹⁴⁻¹⁸. La ecografía abdominal no tiene la misma seguridad diagnóstica⁶⁰.

El objetivo principal de la ecografía vaginal es descartar patología endometrial para eludir la biopsia de endometrio y el resto de pruebas diagnósticas invasivas⁶¹⁻⁶³. Se han publicado múltiples trabajos que evalúan la seguridad de la ecografía para descartar malignidad en mujeres con metrorragia postmenopáusica¹⁴⁻¹⁸. Cuando la LE es menor de 5 mm la sensibilidad para descartar patología endometrial es de 92% y para cáncer de 96%, con una VPN de 99%¹⁴, por lo que se puede prescindir del resto de pruebas diagnósticas, aunque se utilice THS. Al igual que el resto de pruebas diagnósticas la ecografía vaginal puede fallar para detectar cáncer u otra patología endometrial, la tasa de fallos es similar a los de la BE o el legrado: 2 a 6%⁶². Por esto, en caso de persistir la metrorragia se debe practicar una biopsia de endometrio, histeroscopia con biopsia o legrado^{17,61}. Cuando la LE es mayor de 5 mm se debe de continuar con el estudio endometrial^{75,80}. Aunque, esto no quiere decir que haya patología⁶³. De hecho, cuando la LE es mayor de 5 mm el VPP es menor de 10% para hacer el diagnóstico de patología endometrial en general y 4% para hiperplasia y cáncer⁶³.

La ventaja de la ecografía sobre la biopsia de endometrio es que es menos invasiva y menos dolorosa, se tolera bien, está exenta de complicaciones y en casi todos los casos se puede valorar correctamente la totalidad de la cavidad endometrial, siendo casi siempre diagnóstica⁶³. Cuando en una BE no se obtiene material para estudio histológico y la LE es menor de 5 mm el diagnóstico es compatible con atrofia endometrial, es entonces muy fiable, pero cuando es mayor hay que recurrir a la histeroscopia con biopsia, al legrado o a la ecosonografía para descartar con seguridad patología endometrial⁶⁴.

En la premenopausia el engrosamiento de la LE por si solo no es indicación de biopsia, la utilidad de la ecografía para excluir lesiones premalignas y malignas no está bien definido. La indicación de biopsia depende de que exista algún factor de riesgo para cáncer de endometrio. Se considera que en la fase proliferativa el endometrio está engrosado cuando la LE es mayor de 8 mm, y en la segunda fase cuando es mayor de 14 mm⁵⁸.

Sonohisterografía: Es un método de diagnóstico por imagen relativamente nuevo que se utiliza para aumentar la especificidad de la ecografía vaginal. Consiste en la introducción de un catéter en la cavidad uterina durante la ecografía transvaginal por el que se instila suero salino. Es un método ambulatorio seguro y fácil de practicar que no necesita de anestesia. Hay quienes consideran que tiene una seguridad similar a la de la histeroscopia para detectar anomalías focales intrauterinas⁶¹.

Está indicada cuando la LE está engrosada, para discriminar si el engrosamiento es focal, en cuyo caso estaría indicada la histeroscopia, ó difuso, entonces la indicación sería el legrado o la biopsia de endometrio. En caso de discrepancia entre la biopsia y la ecografía, también estaría indicado hacer ecosono e histerografía. La HSG es más sensible que la ecografía vaginal y la BE para el diagnóstico de lesiones focales intrauterinas.

Doppler color: Se utiliza para el estudio de la neovascularización del endometrio⁶⁵.

2.8.3.- Biopsia de endometrio:

Es la alternativa al legrado. Algunos consideran que es la primera prueba que se debe de practicar en una mujer con metrorragia, especialmente si no se dispone de ecografía². Permite obtener endometrio para estudio histológico⁸⁶. Puede causar molestias e incluso dolor, unas veces porque el canal está estenótico y otras porque provoca contracciones uterinas⁶⁶. A veces es necesario el uso de anestesia local o analgesia⁶⁷.

Se han diseñado multitud de cánulas para este fin, unas utilizan aspiración como la Pipelle de Cornier, y otras raspado y aspiración: Novak, Vabra.

La ventaja es que se hace en la consulta de manera ambulatoria sin necesidad de anestesia ni analgesia la mayoría de las veces. El inconveniente es que es un método ciego, y se puede escapar patología focal endometrial como pólipos, miomas, hiperplasias y adenocarcinomas⁶⁸⁻⁷⁰. Puede no ser diagnóstica entre el 2% y el 20% de las ocasiones⁶⁹ y tiene una tasa de falsos negativos de entre 5 y 15%⁵.

En un metaanálisis, Clark y cols⁶⁸ afirman que la BE es un procedimiento exitoso cuando se obtiene una cantidad suficiente de endometrio para estudio histológico, entonces tiene una precisión alta para hacer el diagnóstico de cáncer de endometrio, sin embargo cuando no se obtiene endometrio la precisión es limitada, siendo moderadamente útil para descartar patología de endometrio incluido el cáncer, pero según la razón de probabilidades estadística negativa no es lo suficientemente potente como para excluir enfermedad, y no evita la necesidad de practicar otras pruebas diagnósticas.

En el estudio de Guido y cols⁷⁰ se hizo con cánula de Cornier en mujeres con cáncer de endometrio para conocer el valor de la biopsia de endometrio para el diagnóstico de cáncer, se vio que en 97% (63 de 65) se consiguió material adecuado para estudio histológico y que en 83% (54 de 65) se hizo el diagnóstico de adenocarcinoma de manera correcta. De las 11 pacientes en las que no se hizo el diagnóstico correctamente, 8% (5 de 11) tenían el tumor limitado a un pólipo, y en 5% (3 de 11) el tumor afectaba a menos del 5% de la cavidad endometrial.

En 5% (3 de 65) de todas las mujeres a estudio se aspiró menos del 5% de la superficie endometrial, en 18% (12 de 65) entre el 5 y 25%; en 31% (20 de 65) entre 26 y 50% y no se diagnosticaron 4 adenocarcinomas. En el 46% de los casos (30 de 65), en que se aspiró más del 50% de la superficie endometrial, se diagnosticaron correctamente todos los adenocarcinomas. Los autores concluyeron que la cánula Pipelle es adecuada para detectar los procesos globales⁷⁰.

La utilidad de la biopsia ambulatoria se reduce cuando persisten los síntomas o cuando con otros métodos diagnósticos, por ejemplo con la ecografía, se ve que el grosor de la línea endometrial no corresponde con un endometrio atrófico que es lo habitual en el caso de una biopsia insuficiente.

2.8.4.- Citología.

2.8.4.1.- La citología cérvico-vaginal tiene escaso valor para el diagnóstico del adenocarcinoma de endometrio.

2.8.4.2.- La citología endometrial, por el contrario, ha tenido mejores resultados para el estudio de la patología endometrial⁷¹. Consiste en la extracción de material celular de la cavidad uterina. Se utilizan cánulas diseñadas específicamente para este fin. Unas utilizan aspiración, otras lavado, o cepillado. Pueden fallar para obtener material hasta en 20% de las ocasiones⁷¹. Puede ser dolorosa, entre 6,5%⁷¹ y 7,3%⁷², e incluso muy doloroso, especialmente en mujeres asintomáticas, (4,6%). La descripción morfológica con citología y el diagnóstico diferencial de los distintos procesos endometriales se hizo entre los años 1950-1960. La interpretación adecuada requiere un alto grado de experiencia en citología, y tiene un valor limitado para hacer el diagnóstico del AE en los estadios tempranos, algunos autores le dan una sensibilidad de 90% para adenocarcinoma y 58% para hiperplasia. Guevara y cols en mujeres asintomáticas han obtenido una sensibilidad para adenocarcinoma de 95.8%, con especificidad de 78,2%, el VPP 45,09% y el VPN 4,09%⁷¹. Para González Merlo, en 1977, estas técnicas proporcionaban un alto grado de seguridad, pero resultan mucho más laboriosas y más caras que la toma clásica del extendido cérvicovaginal⁹⁵. Por ello solo son aplicables en determinados casos, pero no para el examen habitual de detección en grandes masas.

2.8.5.- Histeroscopia.

Es la endoscopia del útero. Permite ver con gran definición el canal endocervical, la cavidad uterina, el endometrio y los orificios tubáricos^{9,11,74}. Cuando se emplea líquido como medio de distensión se pueden hacer biopsias dirigidas y exéresis de pólipos, miomas...⁷⁴

Como la evaluación de la histeroscopia es el motivo de este estudio desarrollaremos este capítulo posteriormente de manera más amplia.

2.8.6.- Legrado uterino:

Es un método ciego que se utiliza para obtener endometrio para estudio histológico. Consiste en raspar con una cucharilla metálica de mango largo el canal endocervical, en primer lugar, y tras la dilatación del canal endocervical, la cavidad uterina. El material obtenido se envía al servicio de anatomía patológica para estudio histológico. Con la toma endometrial se descarta o confirma el adenocarcinoma, y con la toma endocervical se hace el estudio de extensión descartando o confirmando la afectación del endocervix. Recamier en el año 1843 lo utilizó por primera vez, y después de sufrir una serie de modificaciones se convirtió en la operación más frecuentemente practicada a nivel mundial durante el siglo XX. Ha sido el patrón oro - gold standard- con el que se han comparado todos los demás métodos diagnósticos. Tiene el inconveniente de que necesita estudio preoperatorio, ingreso y estancia hospitalaria; en la actualidad se hace en la clínica de cirugía sin ingreso. Es necesario el estudio preoperatorio y visita anestésica preoperatoria, lo que en términos económicos resulta caro. Como es un método ciego se le puede escapar el diagnóstico de lesiones focales^{64,75}.

El estudio de Stock y Kanbour⁷⁶ en 1975 quedó claro que en 16% de los legrados se legra menos del 25% del endometrio, en 60% menos de la mitad de la cavidad y en 85% menos del 75%. Tiene una tasa de falsos negativos entre 2% y 6%*. Stovall y cols⁸⁹ publicaron un artículo en el que señalaban que el legrado no diagnosticaba el 7% (2/30) de los cánceres endometriales. Estudios como el de Valle¹⁰³ y cols y Epstein y cols⁸¹ obtienen resultados similares. No carece de morbi-mortalidad. Por estas razones hoy ha quedado relegado a una segunda línea diagnóstica.

En resumen, en la metrorragia postmenopáusica unos autores recomiendan el uso de la ecografía transvaginal como primer método de diagnóstico y otros la biopsia de endometrio, la histeroscopia con biopsia y los menos el legrado fraccionado, que ha caído en desuso, algunos lo practican después de la histeroscopia.

2.8.7.-Prevención.

Hay motivos que pueden justificar el cribado del cáncer de endometrio, como son⁴:

- El 28% de los AE se diagnostican en un estadio superior al I de la FIGO¹.
- El 24% de las mujeres con cáncer de endometrio tiene una supervivencia global inferior a los 5 años no alcanza¹
- En estadios avanzados el pronóstico es similar al del cáncer de ovario¹.
- La incidencia del cáncer de endometrio continua aumentando, pudiendo llegar a convertirse en un problema de salud pública⁴.

Se desconoce cuantas mujeres con cáncer de endometrio se diagnostican sin haber tenido metrorragia. En 1981 Koss y cols⁷⁷ con biopsia de endometrio, tuvieron una incidencia de adenocarcinomas de 6/1000 en mujeres asintomáticas mayores de 45 años. En 1997 Korhonen y cols⁷⁸ entre 2.964 mujeres peri y postmenopáusicas candidatas a THS tuvieron una incidencia de cáncer de endometrio de 0,07% y de ninguna en hiperplasias. Un estudio con necropsias cifra la incidencia de cáncer de endometrio oculto en 22 a 31/10.000 mujeres (0,22% a 0,31%)⁷⁹. Estos estudios indican que la incidencia de cáncer de endometrio en mujeres sin metrorragia es baja: 0,6 a 6/1.000 (0,2% a 0,6%)^{104,106}. Smith Biedman estima que puede estar entre 5% y 10% de todos los adenocarcinomas⁵. También se desconoce si el pronóstico mejora en la mujer en la que se diagnostica la enfermedad antes de haber tenido una metrorragia⁵⁸.

Se ha intentado el cribado con biopsia de endometrio⁷⁷, con citología endometrial⁷¹ y con ecografía vaginal⁸⁰, no habiendo demostrado ser eficaz ninguno de los métodos.

La ecografía vaginal ha suscitado en algunos países⁸¹, entre ellos el nuestro⁸², un gran optimismo como método de cribado del cáncer de endometrio basándose en una opinión de expertos cuando todavía no se ha demostrado su utilidad. El fundamento teórico es que la ecografía vaginal puede medir con facilidad y de manera reproducible la línea endometrial (LE)⁸³ en la mujer postmenopáusica y puede cumplir con los

requisitos de un método de cribado: prueba no invasiva, barata y reproducible, especialmente en las mujeres que no reciben tratamiento hormonal. Se pensó que como la hiperplasia de endometrio, que es la lesión precursora del AE, cursa con engrosamiento de la LE se podría diagnosticar el tumor en una etapa inicial. Pero la patología que más frecuentemente engruesa el endometrio es el pólipo endometrial⁸⁴, y su incidencia es alta, tanto en mujeres sintomáticas como asintomáticas; con una tasa baja de adenocarcinomas, entre 0.3 y 4.8%⁸¹. Por este motivo, la ecografía vaginal tiene una sensibilidad, especificidad y valor predictivo negativo (VPN) alto para hacer el diagnóstico de patología endometrial, pero para el diagnóstico de cáncer de endometrio e hiperplasia con atipias la especificidad y el valor predictivo positivo (VPP) son bajos¹¹⁰. El VPP fue de 3,3% en el estudio de Ciatto⁸⁵ y de 2% en el Fleisher⁸⁶. La consecuencia es que se practican muchas pruebas diagnósticas invasivas con un rendimiento bajo.

La literatura ecográfica actual sugiere que una línea endometrial entre 8 y 11 mm en una mujer asintomática no es anormal^{5,87-89}. La incidencia de cáncer cuando la LE es menor de 11 mm es de 0,02%⁵, sin embargo cuando es superior a esa medida la incidencia es de 6%⁵, similar a la que tiene una mujer con metrorragia postmenopáusica y LE mayor de 5 mm. Redundando en el tema, el consenso de la Society of Radiologists in Ultrasound de 2001⁶¹ sobre metrorragia postmenopáusica llegó al acuerdo de que los resultados obtenidos con una LE endometrial mayor de 5 mm no son aplicables a las mujeres asintomáticas²². Goldstein en 2004⁶² y 2010⁶³ recomienda el manejo personalizado de las mujeres postmenopáusicas asintomáticas con LE mayor de 5 mm resaltando que es inapropiado utilizar pruebas invasivas en estas pacientes. En 2009 el American College of Obstetricians and Gynecologists⁹⁰ señaló que no había evidencia para recomendar pruebas invasivas de forma sistemática en mujeres asintomáticas con LE engrosada.

La *American Cancer Society*⁹¹ no recomienda el cribado del cáncer de endometrio en mujeres asintomáticas porque no encuentra evidencia suficiente de que el cribado con ecografía o biopsia reduzca la mortalidad por cáncer de endometrio.

2.8.7.1.-Síndrome de Lynch 2.

Es en el único caso en que se recomienda el cribado del cáncer de endometrio porque la mujer portadora tiene un riesgo alto de padecerlo a lo largo de la vida, que se estima entre 40 y 60%.^{2,92,93} El síndrome de Lynch o cáncer colorectal no polipoideo (en inglés HNPCC), fue descrito por primera vez en 1950 por Melisa H Frey y en 1966 por Henry T Lynch⁹³. Es un desorden genético con herencia autonómica dominante y penetrancia incompleta⁹⁴. Se debe a mutaciones germinales en los genes MSH2, MLH1, MSH6 y hPMS2⁹⁴. Dentro de este síndrome hay 2 subtipos. En el de tipo I, únicamente está aumentado el riesgo de cáncer de colon y recto, en el de tipo II aumenta el riesgo en otros órganos como útero, endometrio, mama, y en menor proporción ovario, páncreas, vesícula biliar, intestino delgado, piel y cerebro.

Algunos sugieren que en el síndrome de Lynch 2 el riesgo de cáncer de endometrio es más alto y se presentan a una edad más temprana, para el cáncer de colon 44 años versus 64 y para el de endometrio a los 47⁹⁵. El síndrome se puede sospechar cuando se cumplen una serie de requisitos que se conocen como criterios de Ámsterdam². Se recomienda el cribado del cáncer de endometrio y de ovario a las que no se deciden por la cirugía profiláctica. Sin embargo, no se ha demostrado la eficacia de los métodos de cribado ni en los estudios prospectivos ni retrospectivos^{95,96}. No hay acuerdo en cuanto a que edad debe de comenzar el cribado, variando entre 30 y 35 años. Las pruebas de cribado recomendados son la ecografía vaginal, la biopsia de endometrio y la determinación de CA-125, debiéndose de repetir anualmente⁹⁵⁻⁹⁶. Desde el año 2.002 se ha introducido la histeroscopia con biopsia dirigida como prueba de cribado para el cáncer de endometrio, los resultados son mejores con histeroscopia y biopsia dirigida que con ecografía vaginal en el estudio de Marchanda y cols⁹⁶.

2.9. Diagnóstico de extensión

La FIGO recomienda la determinación quirúrgica del estadio en el cáncer de endometrio desde 1988.

Sin embargo, se han utilizado una serie de pruebas diagnósticas, generalmente por imagen, para tratar de conocer la extensión de la enfermedad y planificar la cirugía y decidir su radicalidad². El objetivo es evaluar la afectación miometrial, cervical y ganglionar. En ningún caso, estas técnicas de imagen son superiores al estudio histológico de la pieza quirúrgica, pero pueden ser de ayuda para programar un mejor tratamiento quirúrgico. Las pruebas que más se utilizan en la actualidad son la ecografía, la RNM y la histeroscopia para valorar el canal endocervical.

2.10. Tratamiento

Desde 1988 el estadio se establece con los datos obtenidos durante la cirugía y con la histología del material obtenido en la cirugía. El tratamiento primario del adenocarcinoma de endometrio es quirúrgico, salvo que haya alguna contraindicación médica. Consiste en laparotomía o laparoscopia, lavado de la pelvis con recogida del líquido para citología (desde la última revisión de la FIGO la citología peritoneal no se contempla para establecer el estadio, aunque se recomienda hacer la toma), exploración de toda la cavidad abdominal y biopsia de cualquier hallazgo sospechoso, histerectomía total extrafascial y linfadenectomía pélvica y paraaórtica.

La **linfadenectomía** es motivo de controversia en los adenocarcinomas de bajo y medio riesgo que son los de tipo I con grado de diferenciación 1 y 2, con infiltración del miometrio inferior a 50% y limitados a la cavidad endometrial. No se discute en los de alto riesgo: tipo seroso papilar, células claras, carcinosarcoma, indiferenciados y endometrioides G3, ni cuando la infiltración del miometrio es superior a 50%, ni si la enfermedad ha salido de la cavidad endometrial⁹⁷.

Quienes defienden la linfadenectomía completa y sistemática^{98,99} lo hacen argumentando que para establecer el estadio con seguridad es necesaria la linfadenectomía pélvica y paraaórtica para conocer el estado ganglionar, ya que es un factor pronóstico de capital importancia para planificar el tratamiento definitivo. No hay ningún método diagnóstico, prequirúrgico ni extemporáneo, que pueda asegurar el tipo tumoral, el grado de diferenciación, la invasión del miometrio y la afectación

ganglionar. La seguridad la da el estudio anatomopatológico del material extraído en la cirugía. Además, afirman que la linfadenectomía, en manos expertas, no incrementa la morbimortalidad de manera sustancial y puede ser curativa.

Los que se oponen a la linfadenectomía de rutina¹⁰⁰⁻¹⁰¹ argumentan que solo un pequeño porcentaje de los tumores endometrioides G1 y G2 con infiltración de miometrio menor de 50%, que son la mayoría (75%), tienen bajo riesgo de afectación ganglionar, entre 0 y 7%. La linfadenectomía, además, aumenta el tiempo y el riesgo quirúrgico, y la completa aunque es el método más preciso para conocer el estado ganglionar tampoco es exacto, aunque está claro que cuantos más ganglios se quitan y se analizan mayor es la posibilidad de acertar. También señalan que cuando hay enfermedad ganglionar no aumenta la supervivencia a pesar del tratamiento adyuvante, lo que sí aumenta es el tiempo libre de recurrencia de la enfermedad. En definitiva, solo el 4% de las mujeres con tumor de riesgo bajo o intermedio sin linfadenectomía ni tratamiento adyuvante tuvieron recurrencia de la enfermedad¹⁰¹⁻¹⁰³.

En definitiva, aunque no exista una evidencia sólida basada en estudios aleatorizados, la linfadenectomía a todas las mujeres con cáncer de endometrio de bajo riesgo no parece estar justificada por la falta de ventajas en cuanto a supervivencia y a las posibles complicaciones.

Se considera que las pacientes diagnosticadas de adenocarcinoma de endometrio de bajo riesgo se pueden curar solo con cirugía. El pronóstico en estos casos es excelente y la supervivencia es mayor de 90% a los cinco años. Para el resto la radioterapia es parte fundamental del manejo terapéutico.

2.11. Estadificación.

La estadificación del cáncer de endometrio es quirúrgica desde 1998. La última estadificación de la FIGO es del año 2009 y de aplicación desde enero de 2010.

La clasificación anterior es de 1988, es la que se aplica en este estudio. Se pueden ver todas en el cuadro XX.

Los pacientes que son inoperables deben estadificarse con criterios clínicos con la clasificación FIGO de 1971. Aunque se recomienda hacer pruebas de imagen para decidir el tratamiento: hormonal, quimioterapia o radioterapia, no son aplicables a comunicaciones ni para remitir al Annual Report².

2.12. Factores pronósticos.

Los principales factores pronósticos del carcinoma de endometrio son:

2.12.1.- Tipo histológico

Generalmente los de tipo I (endometrioides y sus variantes) tienen un pronóstico mejor que los de tipo II (carcinoma seroso papilar y célula clara) con tasas de supervivencia para los mismos estadios de la enfermedad de 36 a 40% para estadios I y II y cercanos al 0% en los estadios III y IV. (Glez. Merlo, 2003).

2.12.2.- Grado de diferenciación tumoral.

Junto con la invasión miometrial es uno de los mejores indicadores de extensión de la enfermedad a los ganglios linfáticos. Además es un factor pronóstico independiente de supervivencia, con valores que van desde el 87% para el G1, al 75% para el G2 y al 58% para el G3.

2.11.3.- Invasión miometrial.

La invasión profunda del miometrio es el factor que mejor predice la diseminación por vía hematológica.

2.12.4.- La invasión endocervical y anexial.

Su presencia confiere mayor riesgo de afectación ganglionar y ambas influyen en el estadiaje de la enfermedad.

2.12.5.- Citología peritonea.

Aunque ya no está contemplada en el estadiaje quirúrgico patológico, no todos los estudios consideran a la Citología peritoneal positiva como un factor independiente de peor pronóstico pero debe de tenerse en cuenta para realizar el estudio de extensión.

2.12.6.- Invasión vascular o de ganglios linfáticos.

Ambos son factores pronósticos independientes y de mal pronóstico. El riesgo de presentar una recidiva de la enfermedad es del 35% cuando están presentes.

2.12.7.- Afectación de los ganglios linfáticos.

Las metástasis en los ganglios pélvicos y paraaórticos dependen de otros factores pronósticos como la invasión miometrial, el tipo tumoral, el grado histológico, tamaño tumoral y afectación del espacio linfovascular. Es un factor pronóstico independiente.

2.12.8.- Factores biológicos.

Como ya se ha mencionado anteriormente las alteraciones genéticas parecen apoyar la idea de que este cáncer se desarrolla a través de diferentes mecanismos.

2.12.9.- Contenido de ADN.

El índice de ADN mide la desviación de una población celular aneuploide. El avance en las técnicas de medición del ADN, como la citometría de flujo, ha permitido evaluar diferentes parámetros celulares y su relación con el pronóstico de la enfermedad. Siendo la ploidía del ADN un factor pronóstico independiente. Los tumores aneuploides tienen menor supervivencia global y se relacionan con otros factores de mal pronóstico.

La supervivencia dependerá del tipo histológico del tumor, del estadio y del grado de diferenciación tumoral. Los adenocarcinomas endometrioides localizados en el útero tienen un pronóstico relativamente bueno con unas tasas de supervivencia a los 5 años de 80% o más alta¹.

CAPÍTULO 3. HISTEROSCOPIA

La histeroscopia se ha convertido en una técnica habitual en la consulta debido a la buena tolerancia gracias a la disminución del calibre de los histeroscopios y a la anestesia local, y a que el rendimiento obtenido es similar al de la histeroscopia practicada en quirófano bajo anestesia^{104,105,106}.

3.1. Historia¹⁰⁷.

El histeroscopio y la visualización de la cavidad uterina tienen su origen en una serie de instrumentos inventados a finales del siglo XVIII y principios del XIX.

Los histeroscopios actuales son modificaciones de los cistoscopios, con mejoras técnicas en sofisticados sistemas de lentes e iluminación de fibra óptica. Las dificultades en la evolución y el desarrollo han dependido de factores como:

1. Dificultades de tipo anatómico-funcional.
 - Fragilidad de la mucosa endometrial y facilidad para el sangrado.
 - Dificultad para la distensión de la cavidad uterina por el grosor del miometrio.
 - Dificultad de acceso, por ser el canal cervical estrecho y sensible.
2. Dificultades técnicas en el desarrollo de los complejos sistemas ópticos y de iluminación.

La resolución de todos estos obstáculos gracias a la calidad de la tecnología actual y al interés de ciertos investigadores han conseguido que la histeroscopia tenga el papel básico y trascendental en el campo diagnóstico y terapéutico de la ginecología moderna.

3.1.1.-Evolución histórica.

En 1805, Bozzini¹⁰⁸ realiza la primera endoscopia utilizando la luz de una vela reflejada y transmitida por un tubo hueco, visualizando el recto, vagina y uretra.

Desormeaux¹⁰⁹, en 1865, presenta el primer y verdadero endoscopio que utiliza para explorar el aparato urinario. Consiste en un tubo recto con un deflector y una lentilla, siendo la fuente de luz la llama de una mezcla de alcohol y trementina.

En 1879, Nitze¹¹⁰ establece las bases de la endoscopia moderna:

- Sistema óptico incorporado al extremo distal, que permite mejorar el campo de visión.
- Utilización de la fuente de luz eléctrica.
- Introducción de la luz en el interior de la cavidad.
- Distensión del órgano (aire o agua) y evacuación de detritus e impurezas.

La histeroscopia presenta una historia controvertida, con períodos de pasividad por las dificultades y obstáculos que ofrece el útero:

- El obstáculo cervical.
- La eliminación de la sangre.
- La distensión de la cavidad uterina.

Estos obstáculos no podrían ser superados sin los progresos tecnológicos en materia de iluminación, de sistemas ópticos y de instrumentación, que hacen de la histeroscopia una prueba diagnóstica rutinaria, simple, fiable y atraumática.

La miniaturización de las ópticas y los instrumentos ha permitido reducir los diámetros hasta 4 mm, conservando una buena amplitud de campo gracias al sistema óptico y utilizando lentes apaisadas (Hopkins, 1960).

3.2.- Indicaciones

3.2.1.- Estudio de la hemorragia uterina en la premenopausia y posmenopáusica

3.2.2.- Estudio de la cavidad uterina en mujeres con ecografía patológica

- 3.2.3.- Estudio de la cavidad uterina en la mujer con cáncer de mama.
- 3.2.4.- Estudio en la esterilidad e infertilidad.
- 3.2.5.- Localización y extracción de cuerpos extraños: DIU y fragmentos, metaplasias óseas...
- 3.2.6.- Localización y extracción de restos abortivos y placentarios **retenidos**.
- 3.2.7.- Control de patología endometrial: hiperplasia endometrial, de la cirugía histeroscópica tras resección de miomas, pólipos, malformaciones uterinas, sinequiolisis.
- 3.2.8.- Citología endometrial y cervical patológica. AGC.
- 3.2.9.- Estudio de la cavidad uterina en la mujer con biopsia patológica.
- 3.2.10.- Miscelánea: Incluimos en este apartado todas las indicaciones que no se pueden englobar en los apartados anteriores.

Todas las indicaciones mencionadas han sido incluidas en el protocolo de la SEGO de Histeroscopia en consulta.

3.3.- Contraindicaciones

Las contraindicaciones absolutas son pocas:

- Gestación uterina viable^{9,11}.
- Infección pélvica activa (incluye también la infección por herpes simple^{9,11}).
- Cáncer cervical o uterino conocido^{9,11}.
- Infección aguda por herpes¹⁰⁴.
- Metrorragia intensa⁹.

3.4. Histeroscopios y material.

3.4.1.- Histeroscopios. Hay distintos tipos^{9,11,104}:

- Flexibles: tienen un diámetro entre 2,7 y 5 mm. Se puede dirigir en dos direcciones con una movilidad desde 100 hasta 180°. Al igual que los rígidos pueden tener un canal operatorio para practicar biopsia de endometrio, canalización de las trompas o cirugía intrauterina. Tienen ventaja sobre los rígidos cuando se exploraran úteros deformados o irregulares.

- Rígidos. Pueden ser

- Compactos, el telescopio y las vainas forman un único elemento.

- Desmontables, el telescopio y las vainas son piezas autónomas. Los hay de una sola 1 vaina, portan las 3 vías: entrada y salida de líquido, y vía para instrumentos quirúrgicos. (Olympus) o con 2 vainas independientes (Betochi de Storz). El diámetro varía entre 1 y 5,5 mm.

El telescopio puede tener visión frontal, 0°, o foroblicua, con una angulación de 12, 15, 30 y 70 grados, las más utilizadas son las de 30° porque facilita la exploración de los cuernos y cantos uterinos sin tener necesidad de mover el histeroscopio de un lado a otro disminuyendo las molestias ocasionadas.

Los histeroscopios quirúrgicos son rígidos, tienen un calibre entre 8 y 10 mm. y se utilizan en quirófano para la resección de pólipos, miomas, tabiques uterinos y resección/ablación endometrial. Además del telescopio y las vainas de entrada y salida de líquido, llevan el elemento de trabajo sobre el que se monta el asa de resección u otro elemento como la bola rodante (roller ball). Se puede utilizar con energía monopolar, entonces hay que utilizar glicina o sorbitol manitol, o con energía bipolar, se usa suero salino.

3.4.2.- Medios de distensión^{9,11,104}

La cavidad uterina es una cavidad virtual, las paredes habitualmente están en contacto, y para tener una visión adecuada se necesita distenderla. Se han utilizado varios métodos de distensión, teniendo cada uno sus ventajas e inconvenientes. Es importante conocer sus características para poder comprender los que son compatibles con energía eléctrica monopolar, bipolar y láser, y los riesgos que se asocian con cada uno de ellos.

- Los líquidos de alta viscosidad, como el dextrano y el Hyskon, se utilizaron en el pasado y se abandonaron por varios motivos: degeneración por caramelización del material utilizado quedando inservibles, y las reacciones anafilácticas que han provocado.

- El dióxido de carbono (CO₂). Es un gas incoloro que da una visión clara en ausencia de sangre y burbujas. Se puede utilizar en consulta solo para histeroscopia diagnóstica. Es fácil de limpiar y mantener el equipo. Es necesario utilizar un histeroflátor de histeroscopia para minimizar el riesgo de embolia gaseosa, complicación posible y potencialmente mortal, ya que el flujo no debe sobrepasar de 100 ml/min, y la presión intrauterina debe ser menor de 100 mm de Hg.

Entre los medios de distensión líquidos hay 2 grandes grupos:

- **Sin electrolitos:** Incluye a la glicina al 1,5%, al sorbitol y al manitol al 5%. Se han utilizado ampliamente en cirugía histeroscópica para resección de pólipos, miomas y ablación/resección endometrial. Es compatible con radiofrecuencia. Son hiposmolares y no contienen sodio ni potasio. La excesiva absorción puede producir hiponatremia, hiperamonemia, y disminución de la osmolaridad del plasma, con posibles convulsiones, edema cerebral y muerte. Algunos han recomendado el manitol al 5% porque es iso-osmolar y actúa sobre la diuresis. Puede causar hiponatremia pero no disminuye la osmolaridad del plasma.

- **Con electrolitos:** incluye al suero salino y al Ringer lactato. Son isotónicos y contiene sodio, son de elección cuando se utiliza instrumental mecánico, energía bipolar y láser. Disminuye el riesgo de hiponatremia e hipoosmolaridad pero también puede ocurrir intravasación, acúmulo de líquido en el componente vascular, y puede provocar edema agudo de pulmón, congestión y fallo cardíaco. Por lo que es necesario llevar un balance de entrada y salida del líquido. No permiten utilizar energía monopolar, porque los electrolitos impiden la transmisión correcta de esta corriente, la disipa, siendo ineficaz y puede producir quemaduras.

3.4.3.- Fuente de luz.

La iluminación es necesaria y se obtiene a través de una fuente de luz fría. Hay distintas posibilidades, van desde la iluminación halógena, permite trabajar con visión directa pero no con cámara de televisión, hasta fuentes de metalaldeo y xenón para trabajar con cámara de televisión^{9,11,104}.

3.4.4.- Cable de luz fría:

Se utiliza un cable flexible de fibras ópticas que transmite la luz desde la fuente hasta la cavidad uterina. Los hay de distinta longitud y grosor^{9,11,100}.

3.4.5.- Cámara de televisión

Se conecta al telescopio del histeroscopio y permite la visión en un monitor de televisión. Hay distintos modelos y precios. Es necesario utilizar cámaras que den detalles suficientes de la morfología endometrial. En la actualidad lo ideal son las cámaras de alta resolución pero son caras^{9,11,104}.

3.4.6.- Monitor de televisión

Hay un catálogo enorme de monitores en el mercado, cualquiera es útil para la práctica de histeroscopia, debe de estar acorde con la cámara utilizada. Son preferibles los de 21 pulgadas a los de 19 porque la imagen es más amplia.^{9,11,104}.

3.4.7.- Medios de grabación de imagen

Se ha utilizado el vídeo VHS o super-VHS, pero han caído en desuso. Se ha pasado a la grabación digital porque la calidad es mayor y no disminuye en la edición. En la actualidad se puede grabar en DVD, directamente al ordenador o en un disco duro multimedia. El inconveniente es que ocupa mucho espacio de disco y se agota rápidamente, pero hay fórmulas de ahorro.

3.4.8.- Registro de datos

Se pueden guardar en papel, como se ha hecho hasta la era digital, siendo la explotación difícil. Hoy se hace en formato digital. Hay un buen número de programas que lo permiten. Uno adecuado es el Access de Microsoft.

3.5. Hallazgos.

3.5.1.- Cavidad normal.

Es regular, lisa y cóncava. A los lados del fondo del útero se encuentran los orificios tubáricos. Está recubierta por el endometrio que dependiendo de la edad puede ser atrófico o activo, y del momento del ciclo es más o menos grueso.

3.5.1.1.- **El endometrio atrófico** es liso, fino, pálido y brillante. A veces pueden verse pequeños quistes en su superficie, más o menos numerosos, que cuando se cortan con la tijera de flujo continuo desaparecen sin dejar huella, corresponden con la atrofia quística del endometrio. Su exponente máximo se produce en mujeres tratadas con tamoxifeno. Cuando se palpa con la tijera, la pinza de flujo continuo o con el histeroscopio no se levanta ni deja huella. La distensión de la cavidad puede provocar sufusiones hemorrágicas que recuerdan a la colpitis petequiral atrófica del cérvix. En algunas ocasiones, la vascularización es exagerada y arboriforme. El endometrio atrófico es típico en la postmenopausia. Cuando se biopsia, es difícil obtener endometrio suficiente para estudio histológico sin causar dolor. La valoración por histeroscopia del endometrio atrófico es fácil y segura, permite descartar patología endometrial con una seguridad alta^{111,112}. Una variante es el endometrio hipotrófico, que

tiene características similares a las del endometrio atrófico, aunque en este puede verse dibujo glandular, con la palpación se puede levantar algo de endometrio y a veces se puede obtener material suficiente para estudio histológico.

3.5.1.2.- El endometrio activo es el habitual cuando hay una actividad ovárica normal. Su grosor está íntimamente relacionado con el momento del ciclo. Al comienzo es fino, similar al del endometrio hipotrófico pero con signos de menstruación. Conforme va avanzando la fase proliferativa se va engrosando y con la palpación deja una huella más o menos gruesa sin quedar oculta en su interior la parte mecánica del instrumento. En la superficie se ven las glándulas endometriales como puntos blancos, conforme avanza la fase folicular se van haciendo más evidentes. Después de la ovulación las glándulas dejan de ser tan aparentes, se hacen más anchas hasta que confluyen unas con otras, el color del endometrio secretor es más pálido, al avanzar la fase secretora la superficie se hace más ondulada debido a que sufre un engrosamiento por edema. Antes de la menstruación se acentúa el color blanco del endometrio, los vasos sanguíneos tienen una disposición característica y se empieza a resquebrajar comenzando la menstruación. La seguridad del endometrio activo para hacer el diagnóstico de normalidad es alta aunque se puede escapar alguna hiperplasia sin atipias¹⁴³.

3.5.1.3.- Endometrio hipertrófico. Es similar al endometrio activo pero más grueso. En la palpación queda oculta la parte mecánica del instrumento dentro del endometrio. En ocasiones se acompaña de pseudopólipos mucosos más o menos pronunciados, entonces hablamos de poliposis. Debe ser siempre biopsiado porque la hiperplasia sin y con atipias es más frecuente. Cuando se acompaña de quistes, sinequias y vascularización aumentada y ectásica es muy sugestivo de hiperperplasia^{111,112}.

3.5.1.4.-Malformación uterina: La más frecuente es el útero septo. Dependiendo de la extensión hablamos de útero septo, subsepto, arcuato o completo cuando afecta al endocervix e incluso a la vagina. El útero bicorne unicolis no se puede diferenciar del útero tabicado por histeroscopia, por no poder valorar la morfología externa uterina, para ello hay que recurrir a pruebas diagnósticas como la ecografía o la RNM¹¹. En el útero didelfo encontraremos 2 cuellos independientes con dos cavidades

uterinas. En las malformaciones el endometrio se valora igual que en la cavidad normal, y la indicación de biopsia es la misma.

3.5.1.5.- Miomas uterinos. Son tumoraciones del miometrio. El riesgo de malignidad es bajo. Vamstecker y cols¹¹³ los clasifican como tipo 0: cuando está todo en la cavidad uterina. Pudiendo ser sesiles o pediculados. Tipo 1: asoman más de 50% en la cavidad uterina, el ángulo que forma el mioma con el miometrio será menor de 90°. Tipo 2: asoma menos del 50% en la cavidad uterina el resto está dentro de la pared uterina, el ángulo que forma el mioma con el endometrio es mayor de 90°. El tratamiento de los miomas tipos 0 y 1 es la resección histeroscópica y en los de tipo 2 está más discutido, hoy se acepta la resección cuando son menores de 4 cm. (protocolo de histeroscopia en consulta) En la menopausia no se tratan los miomas salvo que sean causa de metrorragia.

3.5.1.6.- En cuanto a otro tipo de **patología benigna**, como restos placentarios, DIU, metaplasia ósea, sinequias..., no lo vamos a tocar porque no tiene interés para esta tesis. La valoración del endometrio se debe hacer siempre y la indicación de biopsia es la misma.

3.5.2.- Cavidad anómala. La que no se corresponde con la descripción anterior:

3.5.2.1.-Pólipos endometriales. Son crecimientos focales del endometrio, la mayoría son benignos, están formados por glándulas y estroma endometrial dispuestos alrededor de un eje vascular¹¹⁴⁻¹¹⁶. Su incidencia es alta, siendo difícil de precisar porque la mayoría son asintomáticos y se diagnostican de manera casual en el curso de una ecografía en mujeres asintomáticas¹¹⁴⁻¹¹⁶. Pueden ser únicos o múltiples, sesiles o pediculados, de diferente tamaño y se localizan en cualquier parte de la cavidad uterina¹¹⁵. La etiología y la patogenia no ha sido totalmente esclarecida¹¹⁶. Pueden ser sintomáticos, causando metrorragia tanto en la pre como en la postmenopausia, o asintomáticos. La prevalencia varía de unos autores a otros y depende de si son o no sintomáticos.¹¹⁶ Pueden interferir con la fecundidad. Aunque la mayoría son benignos,

entre un 0% en mujeres asintomáticas¹¹⁷ a 4,8% son malignos^{58,81} y 0,3% a 3,3% tiene hiperplasia con atipias¹¹⁵.

Hay quien considera que son un factor de riesgo para el desarrollo del cáncer de endometrio por las lesiones hiperplásicas y neoplásicas que pueden albergar.¹¹⁵ Ferri¹⁵³ y otros^{154,155} opinan que no guardan ninguna relación.

La edad avanzada, la menopausia y la metrorragia son factores de riesgo asociados con el pólipo maligno^{58,115}. Algunos consideran como factor de riesgo la hipertensión^{58,86,115}, el tamaño del pólipo, un diámetro de 18 mm ó más tiene una odd ratio para cáncer o hiperplasia con atipias de 6.9114, la diabetes y la obesidad. Ferrazi y cols⁸⁶ señalan que el pólipo con cáncer es 10 veces más frecuente en la mujer con metrorragia que en la asintomática¹¹⁴.

No hay acuerdo en cuanto a cual es el tratamiento de los pólipos endometriales: hasta hace poco la recomendación era la extirpación de todos¹¹⁷, últimamente hay diversidad de pareceres, algunos solo recomiendan la polipectomía de los sintomáticos, otros opinan que en los pólipos asintomáticos la polipectomía se debe de individualizar, y hay quien dice que en la premenopausia solo se deberían quitar los que tienen un tamaño mayor de 1,5 cm, ya que los menores pueden regresar⁸⁶. No hay evidencia suficiente para apoyar una posición determinada. Si hay acuerdo es que el tratamiento de elección es la resección histeroscópica, ya que permite la extirpación de todo el pólipo sin incluir el endometrio circundante⁸⁶. El cambio de opinión se fundamenta en que la exéresis por histeroscopia es cara y no está exenta de morbilidad e incluso de mortalidad

Hoy el debate se centra en el pólipo con adenocarcinoma. La discusión es si el pólipo con adenocarcinoma es un auténtico pólipo o un crecimiento carcinomatoso, y en el porcentaje de cada uno de ellos^{86,118-120}. En el estudio de Stephanie L. Wethington, y cols.,¹²⁰ el riesgo de cáncer en la mujer con pólipo endometrial es de 1,3% mientras que el cáncer de endometrio limitado al pólipo es de 0,3% y en el de Savelli¹¹⁵ es de 0,3%.

3.5.2.2.- Hiperplasia de endometrio: se diagnostica por varios rasgos. Para Garuti¹²¹ al menos debe haber dos de los siguientes hallazgos para hacer el diagnóstico de hiperplasia: endometrio engrosado con superficie irregular, con ocasionales irregularidades del endometrio; glándulas endometriales espaciadas de manera irregular con o sin engrosamiento de los orificios; cambios quísticos de las glándulas en un endometrio hipertrófico; endometrio muy vascularizado con vasos con disposición anormal y con trayecto irregular que sangran fácilmente al contacto. Para predecir la hiperplasia Garuti y cols¹²¹ tienen una sensibilidad baja, 70%, con un valor predictivo positivo de 66.6%. La baja sensibilidad es similar a la de otros autores¹²². Únicamente Loverro y cols¹²³ le dan una sensibilidad a la histeroscopia para hiperplasia de 98%.

Para Labastida¹²³ la hiperplasia da tres imágenes histeroscópicas distintas:

- 1- Similar al endometrio proliferativo y secretor con algunas pequeñas diferencias.
- 2- Endometrio hipertrófico con quistes y vascularización aumentada y ectásica.
- 3- Similar a la anterior pero con necrosis y hemorragia similar al adenocarcinoma.

3.5.2.3.- Adenocarcinoma de endometrio: cursa con distorsión focal o difusa de la cavidad uterina formando tumoraciones exofíticas de aspecto nodular, polipoide, papilomatosa, o con características mixtas. La superficie es irregular y friable, con necrosis y ulceración, con vasos muy gruesos que sangran con gran facilidad^{124,125}. En 1987 Mencanglia y cols¹²⁶ publicaron los resultados de la histeroscopia para el diagnóstico del adenocarcinoma en mujeres con metrorragia postmenopáusica con una incidencia de adenocarcinomas de 10.66% llegando a la conclusión que la seguridad para hacer el diagnóstico de adenocarcinoma se aproxima al 100% y para HCA de 87,5%. En 1994 Cacciatore y cols¹²⁷ comparan la histeroscopia y la ecografía vaginal en 45 mujeres con metrorragia postmenopáusica en las que se practicó un legrado fraccionado. La sensibilidad y especificidad de la histeroscopia para patología endometrial fue de

86,9% y de 91,7%, mientras que para la ecografía fue de 73,9% y 95,7%. En 1991, Iossa y cols¹²⁸ concluyen que por debajo de 45 años la investigación de cáncer es poco costo efectiva, y que la histeroscopia debería ser junto con la biopsia ciega los métodos diagnósticos empleados en la investigación cuando se sospecha cáncer porque son más seguros que el legrado fraccionado, a pesar de que no se diagnosticaron 8 y 2 cánceres de 30. La sensibilidad de Garuti y cols¹²¹ para hacer el diagnóstico del adenocarcinoma con histeroscopia es de 85.7% con una especificidad de 99,5, un VPN de 98,7% y un VPP de 93,5%.

3.6. Complicaciones.

Son poco frecuentes e importantes. La frecuencia de complicaciones descritas a corto plazo es de 0,13% en las histeroscopias diagnósticas y de 0,95% para las terapéuticas. Esta tasa de complicaciones puede ser aún menor si usamos la técnica de la vaginoscopia. La frecuencia de complicaciones a largo plazo es del 0,001% en seguimiento a 1 año¹¹.

3.6.1.- Omalgia.

Dolor en el hombro, ocurre cuando se emplea CO₂ como medio de distensión. La causa es el paso de gas a la cavidad abdominal a través de la trompa. Al incorporarse la mujer se acumula debajo del diafragma irritando el nervio frénico. El tratamiento es el reposo absoluto y la analgesia¹¹. Después de un rato más o menos corto cede el dolor y la paciente puede volver a su domicilio.

3.6.2.- Reacción vaso-vagal.

Es más frecuente cuando el histeroscopio pasa por el canal endocervical, casi siempre la causa es una estenosis del canal endocervical y ocurre cuando hay que forzar. La anestesia local disminuye el dolor pero, según algunos, no la frecuencia de las reacciones vaso-vagales¹¹. La atropina y la analgesia es el tratamiento. Se puede prevenir utilizando histeroscopios más finos o con anestesia local intracervical, a pesar de lo dicho anteriormente.

3.6.3.- El dolor en hipogastrio ocurre pocas veces después de la histeroscopia en consulta y la resección. El motivo que lo provoca pueden ser las contracciones uterinas desencadenadas por las maniobras intrauterinas. El tratamiento es la anagesia IM o IV.

3.6.4.- Desgarros del cuello uterino y falsas vías.

Suele ser la consecuencia de una estenosis del orificio cervical externo o del canal y ocurre cuando se utilizan histeroscopios muy demasiado gruesos para el caso y en las maniobras de dilatación. Se puede prevenir con la dilatación con visión directa con tijera o Versapoint. Son menos frecuentes cuando se utilizan histeroscopios de pequeño calibre. Hay que evitar las maniobras bruscas.

3.6.5.- Perforación uterina.

Es excepcional cuando se hace la histeroscopia con visión directa respetando la técnica de la histeroscopia. Es más frecuente cuando se utilizan maniobras ciegas como la dilatación con tallos de Hegar.

3.6.6.- Enfermedad inflamatoria pélvica.

Ocurre, pero es infrecuente. Puede ser secundaria a una salpingitis o una endometritis oculta.

3.6.7.- Intoxicación acuosa. Es excepcional en la histeroscopia en consulta.

3.6.8.- Diseminación de células malignas a través de las trompas

Con la distensión de la cavidad uterina, tanto con gas como con líquido, puede haber paso de células malignas a través de la trompa debido al aumento de la presión intrauterina , especialmente cuando la presión es superior de 100/150 mm de Hg¹²⁹⁻¹³³, en mujeres con cáncer de endometrio.

Hay estudios que contraindican la histeroscopia en el estudio del adenocarcinoma de endometrio porque asocian el paso de células malignas con la diseminación peritoneal y en última instancia con la mortalidad^{129,130}. La citología peritoneal positiva puede ser debida, además de al paso de células a través de las trompas durante la histeroscopia, a otros motivos como son la extensión del tumor primario a través de los vasos linfáticos, a la infiltración del miometrio y serosa, y a la

exfoliación de células de la enfermedad de implantes extrauterinos¹³⁴. Guan y cols¹³⁵ informan de que la citología peritoneal positiva se asocia con un efecto adverso en cuanto a supervivencia cuando hay enfermedad extrauterina pero no cuando el cáncer está limitado al útero. Y que una célula de un tumor en estadio I no tiene fenotipo metastático siendo imposible la implantación peritoneal.

Estudios, cada vez más numerosos y con mayor calidad científica apoyan el uso de la histeroscopia aunque confirman que puede haber un pequeño aumento en el paso de células malignas pero no modifica la supervivencia^{131,132}.

Los resultados de Soucie y Cols¹³⁰ indican claramente que la histeroscopia debe considerarse un método diagnóstico seguro en mujeres con sospecha de cáncer de endometrio.

La FIGO retira la citología peritoneal como factor pronóstico en la estadificación de 2008 del cáncer de endometrio.

CAPÍTULO 4. HIPÓTESIS

4.1 Hipótesis

El adenocarcinoma de endometrio es una patología relativamente frecuente en la mujer con metrorragia postmenopáusica. Para optimizar la supervivencia es importante realizar el diagnóstico lo más temprano posible.

La histeroscopia es una prueba diagnóstica muy eficaz en el diagnóstico de estas mujeres, por su gran precisión diagnóstica, sencillez, bajo coste y escasos efectos secundarios.

De su combinación con otros datos clínicos (anamnesis, ecografía) podría obtenerse tener una mayor rentabilidad diagnóstica.

4.2 Objetivos

4.2.1.-Determinar la utilidad de la histeroscopia en el diagnóstico del adenocarcinoma de endometrio en paciente con **metrorragia postmenopáusica**.

4.2.1.1.- Describir los hallazgos histeroscópicos

4.2.1.2.- Histeroscopia fallida.

4.2.1.3.- Determinar la utilidad diagnóstica en función de datos clínicos como:

4.2.1.3.1.- Edad

4.2.1.3.2.- Factores de riesgo.

4.2.1.3.3.- Empleo de tamoxifeno.

4.3.1.- Determinar la utilidad diagnóstica en función de los **hallazgos ecográficos**: LE menor de 5 mm, entre 5 y 10 mm, mayor de 10 mm.

4.3.1.1.- Correlación histeroscópico histológica.

4.3.1.2.- Análisis de los falsos negativos.

4.3.1.3.- Análisis de coste.

4.4.1.-Determinar la utilidad de la histeroscopia en el diagnóstico del adenocarcinoma de endometrio en paciente con **metrorragia premenopáusica**.

4.4.1.1.- Describir los hallazgos histeroscópicos

4.4.1.2.- Histeroscopia fallida.

4.4.1.3.- Determinar la utilidad diagnóstica en función de datos clínicos como:

4.4.1.3.1.- Edad

4.4.1.3.2.- Factores de riesgo.

4.4.1.4.- Correlación histeroscópico histológica.

4.4.1.5.- Análisis de los falsos negativos.

4.4.1.6.- Análisis de coste.

4.5.1 Determinar la **utilidad de la histeroscopia en el diagnóstico del adenocarcinoma de endometrio en la paciente sin metrorragia con ecografía anormal**.

4.5.1.1.- Valorar la frecuencia del adenocarcinoma en la paciente asintomática con ecografía anormal.

4.5.1.2.- Valorar la frecuencia del adenocarcinoma en la paciente asintomática con ecografía anormal en función de los hallazgos ecográficos.

4.5.1.3.- Valorar la frecuencia del adenocarcinoma en la paciente asintomática con ecografía anormal en función de la edad y los factores de riesgo.

4.5.1.4.- Análisis de coste.

4.5.1.5.- Otras causas de ecografía anormal.

CAPITULO 5. PACIENTES, MATERIAL Y MÉTODOS

5.1.- Diseño del estudio.

Para responder a los objetivos planteados en este trabajo, se creó una base de datos en microsoft acces en la que se registraron las variables propuestas. Conforme ha ido pasando el tiempo se han ido añadiendo alguna otra variable, que se especificarán de manera adecuada.

5.2.- Población de estudio.

La población de estudio la constituyen 17.602 histeroscopias que se practicaron en la Consulta Externa de Ginecología Número 1 del Hospital Universitario Donostia de San Sebastián entre el 1 de enero de 1996 y el 31 de diciembre de 2010, se incluyen las practicadas por metrorragia postmenopáusica y premenopáusica, y por ecografía patológica en mujeres asintomáticas (Tabla 1) El estudio se centra en las que tuvieron una biopsia de endometrio con diagnóstico de hiperplasia con atipia y con adenocarcinoma de endometrio, y que fueron tratadas con cirugía en nuestro hospital. El objetivo principal, que es conocer el valor diagnóstico de la histeroscopia para hacer el diagnóstico de adenocarcinoma. Las demás histeroscopias forman el grupo control.

5.2.1- Criterios de inclusión.

Se incluyen en el estudio todas las histeroscopias que fueron practicadas por:

5.2.1.1.-Metrorragia postmenopáusica, entendiéndose como tal toda metrorragia en mujer con amenorrea superior a un año y 40 años o más, en menores de 40 años cuando además había una analítica compatible con menopausia.

5.2.1.2.- Metrorragia premenopáusica

5.2.1.3.- Mujeres asintomáticas con ecografía patológica son mujeres sin metrorragia y con ecografía patológica según criterio del ginecólogo que practicó la

ecografía en el periodo de tiempo comprendido entre el 1 de enero de 1996 y el 31 de diciembre de 2010 (Tabla 1).

5.2.2- Criterios de exclusión.

Se excluyen todas la histeroscopias que se hicieron por distintos motivos a los enunciados como criterios de inclusión (estudio de esterilidad/infertilidad, restos placentarios, controles de histeroscopia anterior...) y en los que no constaba en el formulario de recogida de datos relevantes como motivo de consulta, diagnóstico histeroscópico... también se excluyeron las histeroscopias que no se pudieron hacer en la consulta, aunque se tienen en cuenta para conocer la incidencia de adenocarcinoma.

Tabla 1. Indicación de las histeroscopias.

Motivo de consulta	n	%
Metrorragia postmenopáusica	3.360	19,1
Metrorragia premenopáusica	4.694	26,7
Ecografía patológica	4.636	26,4
Otras indicaciones	4.887	27,8
No consta diagnóstico	25	0,1
TOTAL	17.602	100

5.3.- Descripción del centro.

El estudio se ha realizado en la Consulta Externa de Ginecología Número 1 del Departamento de Ginecología y Obstetricia del Hospital Materno Infantil del Hospital Universitario Donostia,

El Hospital Universitario Donostia es un centro público localizado en San Sebastián. Su actividad se centra básicamente en la asistencia hospitalaria y ambulatoria

a pacientes de Osakidetza. Atiende a la Comarca Donostialdea y al ser un hospital terciario, a las pacientes derivadas de otros centros.

La consulta externa de ginecología número 1, está dedicada, en exclusiva desde 1989 a la patología cervical y colposcopia, y a la patología endometrial e histeroscopia. Consta de tres salas: una en donde se entrevista a la paciente, otra es la sala de exploración y la última dispone de una cama por si fuera necesario que la paciente haga reposo en un periodo corto de tiempo. En la consulta han trabajado dos médicos: JRCI y BRT, este último autor de este estudio; además de una ATS/DUE y una auxiliar de enfermería, la cual da servicio al resto de consultas.

5.4.- Variables del estudio.

Para la realización del estudio se ha contado con una serie de variables que se registraron de manera inmediata en un formulario de Microsoft Access diseñado para este fin y que se ordenaron según distintos capítulos.

5.4.1. Variables de identificación:

5.4.1.1.- Datos generales: filiación, número de historia y fecha en que se practicó la histeroscopia.

5.4.2. Variables personales:

5.4.2.1.- Fecha de nacimiento y edad.

5.4.2.2.- Antecedente de cáncer de mama, y de tratamiento con tamoxifeno.

5.4.2.3.- Edad de la menarquía,

5.4.2.4.- Menopausia y edad de la menopausia.

5.4.2.5.- Número de embarazos, partos y abortos.

5.4.2.6.- Fecha de la última regla, en el caso de mujeres no menopáusicas.

5.4.2.7.- Medicación hormonal que consumía la paciente en el momento en que se practicó la histeroscopia.

5.4.2.8.- Desde el año 2.000 se registró si la mujer era o no diabética, hipertensa, la talla y el peso (para calcular el índice de masa corporal).

5.4.3. Variables de la ecografía previa

5.4.3.1.- Medición de la línea endometrial en mm:

- 1- Menos de 6 mm.
- 2- Entre 6 y 10 mm.
- 3- Más de 10 mm.

5.4.4.- Variables de la histeroscopia:

5.4.4.1.- Diagnóstico histeroscópico:

1.- **Sin patología maligna endometrial (SPEM).** Reúne los siguientes diagnósticos histeroscópicos: cavidad normal, con mioma/s, malformada, con sinequias, DIU o fragmentos, con restos placentarios. Siempre y cuando el endometrio fuera atrófico, activo o hipotrófico.

2- **Pólipo (PE):** tumoración sesil o pediculada, con características similares a las del endometrio circundante. Pueden ser mucosos, en general suelen ser blandos y tener glándulas endometriales, y fibrosos, la consistencia es firme y elástica.

3- **Hiperplasia (HE):** Hay varias formas:

a) Endometrio engrosado, a veces pseudopolipoideo, con una superficie irregular y glándulas endometriales muy abundantes distribuidas de forma irregular con orificios glandulares dilatados.

b) Endometrio hipertrófico con quistes y vascularización muy abundante y ectásica.

c) Igual a la anterior pero con vascularización atípica y ocasionales zonas de necrosis. Esta última puede corresponder con hiperplasia con atipias y o adenocarcinoma.

4- **Sospecha:** comprende 2 grupos:

1.- Alteraciones endometriales que no corresponden con los criterios de cáncer o de hiperplasia de Sugimoto ni Labastida, pero tampoco con los criterios de endometrio atrófico, activo, hipo o hipertrófico, suelen ser crecimiento del endometrio focal e irregular con alteraciones vasculares.

2.- Pólipos con uno o más de los siguientes criterios: pólipos con aspecto fibroso que a la palpación son blandos, blancos, con alteraciones vasculares, zonas de necrosis, incompletamente epitelizados o con excrecencias en la superficie.

5.-**Adenocarcinoma (ADC).** Según Sugimoto¹²⁵ el adenocarcinoma de endometrio se puede presentar con forma difusa o circunscrita. La forma difusa afecta a toda la cavidad endometrial. La circunscrita solo afecta a una zona. El tamaño puede variar y puede tener relación con el tiempo de evolución. Tanto una forma como la otra se caracterizan por estar el endometrio engrosado, y pueden tener una forma nodular, polipoide, papilomatoso o mixta. El aspecto de la superficie endometrial es desigual y friable con necrosis y ulceración, con vasos atípicos y ectásicos. Labastida¹²⁴, además, refiere otras formas que asemejan a las del endometrio activo secretor o hiperplásico, está y forma pseudopólipos, suele corresponder con formas iniciales.

6- **Histeroscopia imposible y no valorable.** Con el objetivo de conocer la sensibilidad, especificidad, valores predictivos y *likelihood-ratio* se han creado 2 grupos:

6.1. Sin patología endometrial maligna SPEM: incluye además del diagnóstico previo de SPEM el diagnóstico hitaroscópico de pólipo e hiperplasia.

6.2. ADC: incluye el diagnóstico de adenocarcinoma y de sospecha.

5.4.5. Variables de la biopsia de endometrio después de la histeroscopia

5.4.5.1.- Biopsia:

- 1- se hace biopsia
- 2- se intenta pero no se obtiene material para estudio histológico.
- 3- no se practica biopsia.

5.4.5.2.-Tipo de biopsia:

- 1- Biopsia ciega con cánula de Novak o Cornier;
- 2- Biopsia con tijera y biopsia de flujo continuo;
- 3- Polipectomía con tijera;
- 4- Polipectomía, miomectomía, biopsia con resector;
- 5- Histerectomía.

Cuando se han practicado varias biopsias damos preferencia a la histerectomía sobre la resección, a esta sobre la polipectomía con tijera, a la polipectomía con tijera antes que a cualquier otro tipo de biopsia, y a la biopsia con tijera antes que a la ciega.

5.4.5.3.- Diagnóstico histológico de la biopsia de endometrio:

1- Sin patología endometrial maligna (SPEM): este grupo comprende el endometrio atrófico, el proliferativo, el anómalo (proliferativo persistente, endometrio hipersecretor o decidulizado...) y la hiperplasia sin atipias (simple, compleja y otras sin especificar)

2- Pólipo (PE): aunque contenga hiperplasia sin atipias.

3- Hiperplasia sin atipias (HSA): incluye a la hiperplasia simple y la compleja sin atipias y otras, en las que no se especifica el tipo siempre que sea sin atipias.

4- Hiperplasia con atipias (HCA): simple, compleja, hiperplasia con atipias/adenocarcinoma y otras lesiones que contengan atipias (como el adenomioma atípico...).

5- Adenocarcinoma (ADC): se incluyen todos los tipos, endometrioides, mucinosos, serosos papilares, células claras... En algunas tablas se agrupan como tipo I (endometrioides, con diferenciación escamosa, mucinosos, secretorios...) y tipo 2 (serosos, células claras, indiferenciados, carcinosarcomas...) Los miomas con sarcoma, los sarcomas y el cáncer de cuello de útero tanto escamoso como glandular se incluyen en el apartado 1 (SPME), como no cáncer ni HCA, en el análisis estadístico.

Para extraer la sensibilidad, especificidad y valores predictivos se han planteado 2 grupos:

1- Sin patología endometrial maligna (SPEM): incluye a los pólipos y a la hiperplasia sin y con atipias.

2- ADC: cáncer de endometrio

5.4.6. Otros datos.

- Médico que practicó la histeroscopia. Este dato se registró desde el 1 de julio de 2003.

1- JRCL.

2- BRT.

3- Otros.

5.4.7.- Complicaciones de la histeroscopia:

5.4.7.1.- Reacción vagal.

5.4.7.2.- Dolor tras la histeroscopia.

5.4.7.3.- Omalgia.

5.4.7.4.- Otras complicaciones menos frecuentes.

5.5. Material para la exploración

5.5.1.- Elementos para la exploración

- Mesa de exploración: durante este tiempo se han utilizado varias mesas de exploración. Al principio se utilizó una camilla sencilla de exploración ginecológica, luego una mesa de paritorio reciclada y por último una mesa eléctrica que permite regular la altura y la posición.

- Espéculos vaginales. Se utiliza el espéculo de Collins cuando se utiliza anestesia local.

- Pinza de Pozzi: se usa solo cuando se practica anestesia local.

- Tallos de Hegar para dilatación del canal endocervical. Se usan solo en caso de estenosis de canal y cuando no mejora con la tijera de flujo continuo.

Desde el año 2004 se utiliza una jeringa de dentista con agujas carpule para la anestesia intracervical.

5.5.2. Material complementario

1. Equipo de iluminación: fuente de xenon de Olympus.

2. Cable de luz fría de Olympus o de Storz.

3. Cámara de televisión. A lo largo de estos años se ha trabajado con varias cámaras de Striker. Los últimos años se ha utilizado la Visera de Olympus que da una calidad de imagen excepcional.

4. Monitor de televisión. Siempre se ha utilizado un monitor SONY, al principio de 19 pulgadas, después de 21.

5. Grabación de imágenes. Para la grabación se han usado cintas VHS o superVHS, posteriormente una videocámara digital con entrada *fireware* y en los últimos años se ha grabado directamente en un PC.

El equipo se coloca en una torre de endoscopia situada en el lado derecho de la paciente.

La esterilización del material usado en la actualidad se hace en el servicio central de esterilización del hospital, anteriormente se hizo en la consulta con Cidex. A medida que se utilizan se limpian en la consulta y se envían al servicio de esterilización. Una vez esterilizados se reutilizan en caso de necesidad.

5.6.- Métodos

La exploración histeroscópica se practica en la consulta externa del hospital, como ya se ha indicado previamente.

5.6.1.- Histeroscopia

Terminada la anamnesis la mujer pasa a la sala de exploración y se le practica un tacto bimanual, se coloca un espéculo y se realiza una colposcopia sin aplicar lugol, cuando no es posible o no es conveniente se hace directamente la histeroscopia con vaginoscopia^{136,137}. Una vez extraído el especulo se practica la histeroscopia con vaginoscopia. Se coloca el histeroscopio directamente en vagina, se abre el suero fisiológico, dejando que se distienda la vagina, se localiza el orificio cervical externo (OCE); y se pasa al canal, se deja que la presión lo distienda avanzando hasta entrar en la cavidad. Una vez dentro se localizan los orificios tubáricos, se explora el fondo del útero y el resto de la cavidad endometrial, posteriormente, se estudia el endometrio, evaluando la superficie, las glándulas endometriales, la vascularización y el grosor, palpándolo con la tijera o la pinza de flujo continuo. Al salir, se vuelve a explorar el canal endocervical.

Cuando está indicado practicar biopsia, polipectomía o miomectomía, se realiza una vez se ha terminado por completo la inspección, enviando el material extraído al servicio de anatomía patológica en un vaso de plástico con formol y una vez cumplimentado el informe se envía al servicio de Anatomía Patológica.

Cuando no se consigue la dilatación correcta del canal o la mujer se queja de dolor se practica anestesia local.

Terminada la exploración se rellena el formulario de histeroscopia y el informe de anatomía patológica cuando llega a la consulta.

Cuando la mujer se encuentra bien, que es la mayoría de las veces, se le envía directamente a su domicilio, y si lo necesitara se la deja en reposo en la cama en la sala adjunta hasta que se encuentra en condiciones de volver a su domicilio.

Se les cita en la consulta para darles la información oportuna sobre el resultado de la biopsia y las pautas a seguir.

5.6.2.- Criterios de adenocarcinoma.

Según Sugimoto¹²⁵ el adenocarcinoma de endometrio se puede presentar de forma difusa, afecta a toda la cavidad endometrial, o circunscrita, está limitado a una zona más o menos amplia de la cavidad, el tamaño es variable, puede relación con el tiempo de evolución. Tanto una forma como la otra se caracterizan por un engrosamiento exofítico del endometrio que puede tener una forma nodular, polipoide, papilomatoso o mixta. La superficie mucosa es desigual y friable, con zonas de necrosis y ulceración, y con vasos atípicos y congestivos formando engrosamientos como varices. Labastida¹²⁶ además refiere otras formas que asemejan al endometrio activo secretor, hiperplásico, suele estar engrosado formando pseudopólipos, corresponden con formas iniciales.

5.6.3 Vaginoscopia^{136,137} .-

La histeroscopia con vaginoscopia es una técnica simple que tiene una curva de aprendizaje corta. Fue descrita por primera vez en el año 1997 por Paschopoulos y cols, y Bettocchi y cols. La técnica consiste en colocar el histeroscopio en la vagina directamente sin colocar el espéculo vaginal. Una vez colocado se abre el suero fisiológico dejando que se distienda la vagina y se localiza el orificio cervical externo (OCE); una vez localizado se pasa al canal endocervical dejando que la presión lo dilate avanzando hasta entrar en la cavidad. Una vez dentro, se identifican los orificios tubáricos y se explora la cavidad endometrial, se estudia el endometrio, evaluando la

superficie y el grosor, presionándolo con la tijera o la pinza de flujo continuo, las glándulas endometriales y la vascularización. Al salir, se vuelve a evaluar el canal endocervical¹⁷⁴⁻¹⁷⁶.

5.6.4. Estudios estadísticos.

En el análisis de los resultados se han descrito las variables continuas mediante la media y desviación estándar y las variables categóricas mediante proporciones. Se comparan proporciones mediante el test de Ji cuadrado y/o el test de Fisher y medias mediante el test de Student o el análisis de varianza.

Para calcular los índices de rendimiento diagnóstico se ha contrastado el dx ecográfico (sospecha o cáncer) frente al diagnóstico histológico (neoplasia).

Para analizar el efecto independiente de los diferentes factores de riesgo se utilizó una Regresión Logística Binaria.

Se ha considerado estadísticamente significativo cuando el nivel de significación estadística era menor o igual a 0,05 y los test aplicados han sido de dos colas.

El análisis estadístico se ha realizado con el programa SPSS v.21

CAPITULO 6. RESULTADOS

La edad media de las pacientes aceptadas en el estudio fue de 50,3 años con una desviación estándar de 12,8 y un rango entre 18 y 99 años.

6.1- Utilidad de la histeroscopia para el diagnóstico del adenocarcinoma de endometrio en pacientes con metrorragia postmenopáusica

Se realizaron 3.360 histeroscopias en mujeres con metrorragia postmenopáusica.

La edad media fue de 61,4 años, DS 10,7, con un rango entre 37 y 99 años.

El diagnóstico histeroscópico se muestra en la tabla 2. Se hizo diagnóstico de SPEM (sin patología endometrial maligna) en 37,6%; de *pólipo* en 37,8%; de *hiperplasia endometrial* en 2,7%; de *sospecha* en 5,4% y de *adenocarcinoma de endometrio* en 10,9%.

Tabla 2. Metrorragia postmenopáusica. Diagnóstico histeroscópico.

	Frecuencia	Porcentaje (%)
SPEM	1.265	37,6
Pólipo	1.271	37,8
Hiperplasia	92	2,7
Sospecha	183	5,4
Adenocarcinoma	365	10,9
Excluidas	183	5,4
TOTAL	3.360	100

Valor de la histeroscopia en el diagnóstico del adenocarcinoma de endometrio.

En la tabla 3 se puede ver el diagnóstico histológico de la biopsia de endometrio. En 31,7% no se hizo biopsia o no se obtuvo material para estudio histológico. En 88,1% de las que no se hizo biopsia, el endometrio fue atrófico por histeroscopia.

Tabla 3. Diagnóstico histológico de la biopsia de endometrio

AP	Frecuencia	Porcentaje
SPEM	544	23,5
Pólipo	982	42,6
HSA	306	13,3
HCA	83	3,6
ADC	391	17,2
TOTAL	2.306	100,0

En la tabla 4 se establece la correlación entre el diagnóstico histeroscópico y el diagnóstico histológico de la biopsia de endometrio.

Tabla 4. Correlación entre diagnóstico histeroscópico y diagnóstico histológico.

	AP					TOTAL
	SPEM	Pólipo	HSA	HCA	ADC	
SPEM	248	89	38	4	2	381
Pólipo	146	806	169	41	14	1176
Hiperplasia	34	13	42	0	2	91
Sospecha	21	38	41	27	54	181
ADC	29	7	7	9	307	359
Excluidos	66	29	9	2	12	121
TOTAL	544	982	306	83	391	2.306

SPEM: sin patología endometrial maligna. HSA: hiperplasia simple sin atipia.
HCA: hiperplasia compleja con atipia. ADC: adenocarcinoma.

Valor de la histeroscopia en el diagnóstico del adenocarcinoma de endometrio.

En resumen, en las 3360 histeroscopias realizadas en pacientes postmenopáusicas con metrorragia, se diagnosticaron 424 adenocarcinomas, la incidencia es de 12,6% (tabla 5). Si solo nos referimos a las histeroscopias con biopsia de endometrio la incidencia es de 18.3%

Tabla 5. Metrorragia postmenopáusica, incidencia de adenocarcinoma.

Histeroscopias	N Total	ADC	Incidencia	Edad media	DS	Rango
Total	3.360	424	12,6%			
Con biopsia	2.306	424	18.3%	68,7	10,1	43-93

6.1.1- Describir los hallazgos histeroscópicos en la mujer con metrorragia postmenopáusica.

6.1.1.1- En el grupo con diagnóstico histeroscópico de SPEM (N: 381) se halló en la biopsia de endometrio: (Tabla 4)

6.1.1.1.1 – Hiperplasia sin atipias: 38 casos. En la tabla 6 se puede ver la edad media, DS, rango, número de hiperplasias en cada grupo de edad y tipo de endometrio.

No tenemos constancia de que ninguna haya desarrollado cáncer de endometrio.

6.1.1.1.2. – Hiperplasias con atipias: 4. De los cuatro casos se hizo cirugía en dos. En la pieza quirúrgica no hubo cáncer en una, el diagnóstico histológico final fue de pólipo adenomatoso atípico y el diagnóstico histeroscópico de mioma. En la segunda, fue un adenocarcinoma endometriode G1 estadio IC, y el histeroscópico una proliferación focal del endometrio con alteraciones vasculares. Cuadro 1.

En la tabla 7 se puede ver la edad media, DS y rango.

6.1.1.1.3. – Adenocarcinomas:2 Hubo dos casos. Uno fue un adenocarcinoma endometriode G1 estadio IB, infiltración miometrial menor de

Valor de la histeroscopia en el diagnóstico del adenocarcinoma de endometrio.

50%, y el diagnóstico histeroscópico (DH) fue de proliferación focal en cuerno derecho. El otro fue un carcinosarcoma con infiltración mayor del 50%, y el DH fue de mioma (Ver cuadro 1).

6.1.1.2.- En el grupo con diagnóstico histeroscópico de pólipo (N: 1.176) se halló en la biopsia de endometrio:

6.1.1.2.1.- Hiperplasias sin atipias: 169 (14,3%) casos. Tabla 6.

Una desarrolló un adenocarcinoma de endometrio.

6.1.1.2.2 - Hiperplasias con atipias: 41 casos. Ver tabla 7

Se encontraron 41 casos. Se hizo histerectomía a 31 y en la pieza no hubo patología endometrial en 8, se encontró HSA en 12, HCA en 10 y adenocarcinoma endometriode en 1, fue G1, estadio IA (3,5%). Cuadro 1.

6.1.1.2.3.- Adenocarcinomas 14 casos. Cuadro 1.

Se encontraron 14. Se hizo cirugía en 13. En la catorce se reseco el pólipo y la biopsia fue de sarcoma y se excluye como adenocarcinoma. El diagnóstico histológico en la pieza quirúrgica fue como sigue:

- **HSA: 1.** La histeroscopia fue de sospecha, la biopsia en consulta fue negativa y en la resección del pólipo fue de adenocarcinoma.

- **Adenocarcinoma: 12.** Cuadro 1. Con los siguientes estadios:

- Estadio IA: 4, sin afectación de miometrio, todos fueron endometrioides, G1, y falsos negativos de la histeroscopia;

Valor de la histeroscopia en el diagnóstico del adenocarcinoma de endometrio.

- Estadio IB: 3, infiltración miometrial inferior al 50%, 2 fueron endometrioides y 1 mucinoso, histeroscópicamente dos fueron falsos negativos y en 1 hubo sospecha;

- Estadio IC: 2, infiltración miometrial mayor del 50%, los dos fueron sospechados por histeroscopia, uno fue un carcinosarcoma y el otro un adenocarcinoma indiferenciado (G3);

-Estadio IIB: 1, fue un carcinosarcoma, histeroscópicamente se vio un pólipo muy grande parcialmente necrosado con excrecencias en OCI, la biopsia dirigida en consulta fue de adenocarcinoma.

- Estadio IIIB: 1, fue un seroso papilar con biopsia en consulta positiva, con un ganglio pélvico positivo; histeroscópicamente fue un pólipo grande.

- Estadio IVB: 1, fue endometrioide G3, por histeroscopia fue un pólipo con sospecha.

6.1.1.3- En el grupo con diagnóstico histeroscópico de hiperplasia se halló en la biopsia de endometrio.

6.1.1.3.1. – Hiperplasia sin atipia: 91. En la tabla 4 y 6 se ven detalles como verdaderos positivos, falsos positivos... y edad media, DS...

El diagnóstico histeroscópico fue correcto en 46,1%, (42/91). En el resto la biopsia (falsos positivos) fue de SPEM en 34, de pólipo en 13, y de adenocarcinoma en 2.

En la metrorragia postmenopáusica hubo en total 306 biopsias de hiperplasia sin atipias. El diagnóstico fue correcto en 13,7% (verdaderos positivos), (42/306). En el resto (falsos negativos) el diagnóstico histeroscópico fue de SPEM en 38; de pólipo en 169, de sospecha en 41 y de adenocarcinoma en 7; de estos 7 en 3 el diagnóstico final fue de cáncer.

Tabla 6. Metrorragia postmenopáusica. Hiperplasia sin atipias: edad media, desviación estándar, rango, número de casos por grupo de edad y tipo de endometrio.

Diagnóstico histeroscópico	TOTAL	Edad media	DS	Rango	N grupo de edad		Endometrio			
					<60	>59	At	Ac	Ht	Otro
SPEM	38	55,1	8.2	45-79	30	8	16	9	-	13
Pólipo	169	59,5	9.2	37-85	103	66	140	11	3	15
Hiperplasia	91	56,5	9	40-84	42	49	3	11	18	10
Sospecha	41	64,5	10.4	49-88	25	16	20	1	3	17
Adenocarcinoma	7	65,7	8.4	56-75	2	5	1	-	-	8
TOTAL	306	59,4	9.5	44-72	186	120	180	32	24	70

At: endometrio atrófico. Ac: endometrio activo. Ht: endometrio hipertrófico.

6.1.1.3.2– Hiperplasia con atipias: 0. No hubo ningún caso con diagnóstico histeroscópico de hiperplasia que tuviera biopsia de HCA.

Sin embargo, en la metrorragia postmenopáusica hubo en la biopsia 81 casos de HCA. El diagnóstico histeroscópico fue de SPEM en 4, de pólipo en 41, de sospecha en 27 y de adenocarcinoma en 9. En la tabla 7 se ve la edad media, DS y rango en relación con el diagnóstico histeroscópico agrupado.

6.1.1.3.3. - Adenocarcinoma: 2. Cuadro 1.

Se hallaron dos casos de adenocarcinoma en la biopsia dirigida, se les trató con cirugía siendo el diagnóstico histológico en la pieza quirúrgica fue de HCA y de adenocarcinoma estadio IC, invasión mayor del 50%.

Tabla 7. Hiperplasia con atipias: edad media, desviación estándar y rango.

	Edad media	DS	Rango
En conjunto	64.4	10	45-89
SPEM	63.4	10,2	45-87
Sospecha	64,4	9.8	50-89
Adenocarcinoma	70,1	8.8	55-83

6.1.1.4.- En el grupo con diagnóstico histeroscópico de sospecha (N: 181) se halló en la biopsia de endometrio.

6.1.1.4.1.- Pólipo: hubo 38 casos, pero al final se diagnosticaron 2 adenocarcinomas, los dos endometrioides, en estadio IB, uno fue G1 y otro G2.

6.1.1.4.2.- Hiperplasias sin atipias: hubo 41 casos. No tenemos evidencia que ninguna haya evolucionado a cáncer.

6.1.1.4.3.- Hiperplasias con atipias. hubo 27 casos, se hizo histerectomía a 19 y en la pieza de histerectomía no hubo patología en 4 casos, se halló HSA en 5; HCA en 4; adenocarcinoma en 6. Todos los adenocarcinomas fueron endometrioides, 5 G1 todos estadio IA y 1 G2 estadio IB. Ver cuadro 1

6.1.1.4.4 – Adenocarcinoma. Hubo 54 casos en las 181 (29,8%) sospechas. Se hizo cirugía a 46 y en la pieza no se encontró patología endometrial en uno, en tres el diagnóstico fue de HCA y el resto fueron adenocarcinomas. En el cuadro 1 se puede ver el tipo tumoral, el grado de diferenciación y el estadio.

6.1.1.5.- En el grupo con diagnóstico histeroscópico de adenocarcinoma (N: 359) se halló en la biopsia de endometrio (tabla 4 y cuadro 1).

6.1.1.5.1.- SPEM: 29. Se confirmó ADC en 16 y se hizo cirugía a 14.

6.1.1.5.2.- Pólipo: 7, no hubo ningún caso de cáncer.

6.1.1.5.3.- Hiperplasia: 7. En 3 se confirmó cáncer (Tabla 6)

6.1.1.5.4.- Hiperplasia con atipias: 9. En la pieza de hysterectomía hubo 8 adenocarcinomas y la novena fue una HCA. (Tabla 4, 7 y cuadro 1)

6.1.1.5.5.- Adenocarcinomas: 307. A 281 se practicó cirugía de estadiaje, confirmándose el cáncer en todas menos en dos que se diagnosticaron como HCA. En el cuadro 1 se puede ver tipo tumoral, grado de diferenciación tumoral y el estadio agrupado. En 7 hubo un cáncer epidermoide de cuello uterino, fueron incluidas en este grupo por cuestiones logísticas.

6.1.2.- Determinar la utilidad diagnóstica en función de los hallazgos ecográficos.

Se registró el grosor de la línea endometrial en 1.939 histeroscopias. En la tabla 8 se puede ver la medida de la LE agrupada, el número de histeroscopias practicadas en cada grupo, el número y el porcentaje de adenocarcinomas e hiperplasias con atipias. Cuando la LE fue de 5 mm o menos la incidencia de ADC fue de 3,7% y 1,1% para HCA; entre 6 y 9 mm de 5% y 2%; entre 10 y 15 mm de 14,3% y 5,1%, y por encima de 15 mm de 35,5% y 3,8% respectivamente.

Cuadro 1. Metrorragia postmenopáusicas. Diagnóstico histeroscópico. AP de la BE. Resultado histológico final, tipo tumoral, G y estadio agrupado.

Diagnóstico histeroscópico	Biopsia AP						Adenocarcinomas (ADC)					Parcial ADC
		n	HT	SP	HS	HC	Tipo	G	IA	IB	>	
No cáncer	HCA	4	2	1	-	-	End	G1			1	1
	ADC	2	2	-	-	-	End	G1		1		1
							Car				1	1
Pólipo	HCA	41	31	8	12	10	End	G1	1			1
	ADC	14	13		1		End	G1	4	2		6
								G2				
								G3			2	2
							Muc	G1		1		1
							Ser				1	1
							Car				2	2
HE	ADC	2	2			1	End				1	1
Sospecha	Pólipo	2	2				End	G1	-	1	-	1
								G2	-	1	-	1
	HCA	27	19	4	5	4	End	G1	5	-	-	5
								G2	-	1	-	1
	ADC	51	46	1	-	3	End	G1	8	7	1	16
								G2	1	7	7	15
								G3			1	1
							Sero	-	2	-	4	6
							Car	-	1		2	3
							Otro	G1	-	-	1	1

Valor de la histeroscopia en el diagnóstico del adenocarcinoma de endometrio.

Diagnóstico Histeroscópico	Biopsia AP						Adenocarcinomas (ADC)					Parcial ADC	
		n	HT	SP	HS	HC	Tipo	G	IA	IB	>		
Adenoca	No cáncer	16	14	-	-	-	End	G1	2	1	-	3	
								G2	-	-	3	3	
								G3	-	-	5	5	
								Clar	-	-	1	-	1
								Indi	-	-	-	1	1
								Carc	-	-	-	1	1
	HSA	3	3	-	-	-	End	G1	-	2	-	2	
								G2	-	1	-	1	
	HCA	9	8	-	-	-	End	G1	-	3	4	7	
								G?	-	1	-	1	
	ADC	307	281	-	-	2	End	G1	16	65	25	106	
								G2	3	54	41	98	
								G3	-	7	13	20	
								G?	-	1	1	2	
							Sero	-	-	6	16	22	
							Clar		1	3	6	10	
							Indi		-	-	3	3	
							Carc		-	4	2	6	
							Muc	G1	1	2	2	5	
								G2	-	3	4	7	

HT: histerectomía; SP: sin patología; HS: HSA; HC: HCA. Endo: endometriode; Sero: seroso; Clar: de células claras; Indi: indiferenciado; Carc: carcinosarcoma; Muc: mucinosoIA. En rojo biopsia de cáncer sin patología en la pieza y estadio IA.

Tabla 8. LE agrupada: porcentaje de adenocarcinomas y de HCA.

LE en mm	TOTAL		ADC		HCA		HT en HCA			
	N	%	N	%	N	%	SP	HSA	HCA	ADC
5 y menos	431	22,2	16	3,7	5	1,1	1	1		2
Entre 6 y 9	514	26,5	23	5	11	2	2	2	3	1
Entre 10 y 15	577	27,7	83	14,3	30	5,1	4	4	4	9
Más de 15	417	21,5	148	35,5	17	4	2	2	6	1

6.1.3- Determinar la utilidad diagnóstica en función de la edad y los factores de riesgo.

6.1.3.1.- Edad. En la tabla 9 se puede ver el número de histeroscopias practicadas en cada grupo de edad, el número de adenocarcinomas y el porcentaje. Con menos de 50 años el porcentaje fue de 1,2%; entre 50 y 59 años de 5,7%; entre 60 y 69 de 17,8%; entre 70 y 79 de 23,2%; y después de los 79 años de 26,1%.

Tabla 9. Metrorragia postmenopáusica: Edad agrupada, número de adenocarcinomas por grupos y total, y prevalencia por grupo.

Grupos de edad	N	ADC	%
Menos de 50.	254	3	1,2
Entre 50 y 59	1.538	88	5,7
Entre 60 y 69	766	137	17,8
Entre 70 y 79	546	127	23,2
Más de 79 años	256	69	26,1

6.1.3.2- Factores de riesgo.

- **Edad de la menopausia.** Se registró en 2008 histeroscopias. En 1076 la menopausia fue con 52 años o más y 167 (15,7%) tuvieron adenocarcinoma de endometrio. Con menos de 52 años hubo 1945 histeroscopias y 223 adenocarcinomas (11,4%). Tabla 10.

- En cuanto a la **diabetes** se registró el dato en 2533; 268 (10,5%) fueron diabéticas y 60 (22,3%) tuvieron cáncer de endometrio. Entre las 2.255 pacientes no diabéticas (89% de las registradas), hubo 260 adenocarcinomas (11,5%). (Tabla 10).

- El dato de **hipertensión** consta en 2.523: no fueron hipertensas 1.743 (69%), y 178 (10,2%) tuvieron cáncer de endometrio, mientras que 780 (30,9%) lo fueron y el número de adenocarcinomas fue de 143 (18,3%). (Tabla 10).

6.1.3.3- Tamoxifeno (Tabla 10). Entre las que hicieron tratamiento con TMX un 8,3% tuvieron cáncer de endometrio y en las no tratadas 11.8%.

Tabla 10. Factores de riesgo.

Factor de riesgo	Presente/Si			Ausente/No		
	Total	ADC		Total	ADC	
	N	n	%	N	n	%
Menopausia menos 52 años	756	110	14,5	2.314	278	12
Nulíparas	548	100	18	2.747	318	11,5
Diabetes	287	63	21	2.416	246	11,3
Hipertensión	835	147	17,8	1.870	186	9,7
Tamoxifeno	120	10	8,3	2.371	281	11,8
BMI <30	1.346	194	13,2			
BMI entre 30 y 35	287	41	14,1			
BMI > 35	215	34	16,2			

6.1.4- Correlación histeroscópico histológica.

En la metrorragia postmenopáusica se diagnosticaron 424 adenocarcinomas. En 334 (78,7%) el diagnóstico histeroscópico fue de adenocarcinoma, en 59 (13,9%) de sospecha, en 2 (0,4) de hiperplasia, en 14 (3,3%) de pólipo, en 3 (0,7%) de SPEM y en 12 (2,8%) la histeroscopia fue imposible. Tabla 11.

En resumen, en la metrorragia postmenopáusica el diagnóstico histeroscópico morfológico (DHM) supone el 92,6%: en 78.7% el diagnóstico fue de adenocarcinoma y en 13,9% de sospecha; la tasa de falsos negativos es de 4,9% y 2,8% corresponden con histeroscopias imposibles que se han excluido del estudio.

Tabla 11 Metrorragia postmenopáusica. Diagnóstico histeroscópico.

Diagnóstico histeroscópico	Total		AP de la BE				
	N	%	SP	Póli	HSA	HCA	ADC
Adenocarcinoma	334	78,7	16	-	3	8	307
Sospecha	59	13,9	-	2	-	6	51
Hiperplasia	2	0,4	-	-	2	-	-
Pólipo	14	3,3	-	-	-	1	13
SPEM	3	0,7	-	-	-	1	2
Excluidos	12	2,8	-	-	-	-	-

Verdaderos positivos (a), falsos positivos (b), falsos negativos (c) y verdaderos positivos (d).

	ADC+	ADC-	TOTAL
Histeroscopia +	VP 393	FP 147	540
Histeroscopia -	FN 19	VN 29	1.648
TOTAL	412	1.776	2.188

Sensibilidad:	95,3%
Especificidad:	91,7%
VPP:	72,7%
VPN:	98,8%
LR+	19,5.
LR-	0,08.

Con el objetivo de conocer si el diagnóstico histeroscópico puede tener relación con el estadio clínico analizamos la correlación entre el diagnóstico histeroscópico y el diagnóstico histológico final según la clasificación de la FIGO de 1988.

Cuando no hubo patología maligna en la pieza quirúrgica en 11.1% el diagnóstico histeroscópico fue de SPEM, pólipo e hiperplasia, en 7,4% de sospecha y en 0,6% de adenocarcinoma. Cuando el estadio era IA el porcentaje fue de 27.7%, 25.9% y 7.4% respectivamente. Sin embargo, cuando el estadio es IB el porcentaje es de 21%, 31% y 50% y en el estadio IC y superior 39%, 29% y 41%. Ver tabla 12.

Cuando el diagnóstico histeroscópico es de SPEM, pólipo, hiperplasia y sospecha la ausencia de enfermedad y el estadio IA es más frecuente que cuando el diagnóstico es de adenocarcinoma. Y cuando el diagnóstico histeroscópico es de adenocarcinoma aumenta el número estadio IB y más avanzados.

En la clasificación de la FIGO de 2010, cuando el diagnóstico fue de SPEM, el 60% son estadio IA y 40% estadio IB o superior; cuando es de sospecha 70% y 30% y en el grupo adenocarcinoma 60% y 40%.

Tabla 12. Relación entre el diagnóstico histeroscópico y el diagnóstico histológico postoperatorio según la clasificación FIGO 1988.

DH	SPEM				Sopecha				Adenocarcinoma			
	Tipo 1		Tipo2		Tipo 1		Tipo2		Tipo 1		Tipo2	
DX AP final	N	%	N	%	n	%	n	%	n	%	N	%
Sin Patología	2	11,1	-	-	4	7,4	-	-	2	0,6	-	-
IA	5	27,7	-	-	14	25,9	3	5,5	22	7,1	1	0,3
IB	4	21	-	-	17	31,4	-	-	133	43,4	21	6,8
IC y >	1	5,5	6	33,3	9	16,6	7	12,9	80	26,1	47	15,3
TOTAL	18/4,7%				54/14%				306/80,9%			

Hiperplasia con atipias. Cuando el diagnóstico histeroscópico fue de ADC y la biopsia de endometrio de HCA se confirmaron ocho de los nueve adenocarcinomas en el estudio final, lo que supone un acierto de 89%, el LR de 24,0 (IC 95%: 3.3-176.5). Cuando el diagnóstico histeroscópico fue de sospecha se confirmaron seis ADC en las dieciocho histerectomías practicadas, el acierto fue de 33,3% y el LR de 1.2 (IC 95%: 0,5-2,7). Y cuando el diagnóstico histeroscópico fue de SPEM, pólipo o hiperplasia se practicaron 33 histerectomía y hubo 2 adenocarcinomas, 6% (3/33). No hubo

enfermedad neoplásica en 31, esto supone un porcentaje de aciertos de 94% para no cáncer y el LR es de 0,2 (IC 95%: 0,05-0,3) (Tabla 11).

Cuando el diagnóstico histeroscópico es de adenocarcinoma el 100% de los tumores tienen invasión miometrial, 4 (50%) infiltran menos del 50% y los otros 4 más.

Tabla 13. Metrorragia postmenopáusica y BE con AP de HCA: cirugía y AP de la pieza de histerectomía.

DH	BE	Histerectomía		AP de la pieza histerectomía			
	Nº HCA	No	Si	Sin patología	HSA	HCA	ADC
SPEM	4	2	2	-	-	1	1
Pólipo	41	10	31	8	12	10	1
Hiperplasia	0	0	0	-	-	-	-
Sospecha	27	8	19	4	5	4	6
Adenocarcinoma	9	0	9	-	-	1	8
TOTAL	81	20	61	12	17	16	16

LR para adenocarcinoma: 24.0 (IC 95%: 3,3-176,5).

LR para sospecha: 1.2 (IC 95%: 0,5-2,7).

LR para el resto: 0.3 (IC 95%: 0,05-0,2)

Cuando es de sospecha 1 de los seis infiltra miometrio menos del 50% y los 5 restantes no infiltran miometrio. Cuando es de SPEM el único caso infiltra más de 50% y cuando es de pólipo no hay infiltración miometrial, estadio IA. Tabla 45.

6.1.5- Análisis de los falsos negativos.

Como ya se ha expuesto, tabla 11, los falsos negativos son un total de 19 casos. Dos se diagnosticaron como SPEM, que no es lo mismo que normalidad histeroscópica, los dos dieron una imagen histeroscópica que recomendaba hacer biopsia. Catorce fueron pólipos, excluimos 1 porque la AP fue de sarcoma, cuatro cumplían con los criterios de pólipo sospechoso aunque se diagnosticaron como pólipo, de ahí la propuesta de incluir a los pólipos con criterios de sospecha en el grupo diagnóstico de sospecha; dos fueron diagnosticados como hiperplasia y, como ya se ha expuesto, las hiperplasias con criterios de sospecha también se deben incluir en el grupo diagnóstico de sospecha.

En 40% de los adenocarcinomas diagnosticados como falsos negativos no hay enfermedad oncológica o el estadio es IA.

6.1.6- Histeroscopia fallida.

En la tabla 4 se puede ver como la cifra de histeroscopias fallidas fue de 121 en la metrorragia postmenopáusica, 5,2% y en 2,8% de los adenocarcinomas. En la mayoría la causa es la estenosis del canal endocervical y en el resto la metrorragia.

6.1.7- Análisis de coste.

Como la histeroscopia se practica en la consulta sin necesidad de estudios previos, la duración es breve, el material reutilizable, lo mismo que la biopsia de endometrio, resulta barata. Además en 94% (396) el diagnóstico se hizo con una única histeroscopia, en el resto se hicieron 2 histeroscopias. Cuando se repitió la histeroscopia la mayoría de las veces se hizo porque la primera fue imposible por estenosis o por sangrado. No todas las histeroscopias imposibles se hicieron en quirófano con sedación. El porcentaje es de 4,8%.

6.2- Determinar la utilidad de la histeroscopia en el diagnóstico del adenocarcinoma de endometrio en mujeres con metrorragia premenopáusica.

En **mujeres premenopáusicas** se hicieron 4.694 histeroscopias (26,7%). Se excluyeron 171 (3,6%) porque no se pudo completar la histeroscopia por estenosis de canal o por sangrado. La edad media fue de 43,92 años, con un rango entre 18 y 59 y una desviación estándar de 6,6.

En la tabla 14 se muestra el diagnóstico histeroscópico. El porcentaje de SPEM fue de 57,3%, primado por la patología benigna que es más frecuente en esta época de la vida: poliposis, miomas, restos placentarios, sinequias... La tasa de pólipos es de 27,9% y la de hiperplasia de 9,2%. El porcentaje del diagnóstico de sospecha y de adenocarcinoma disminuye de manera considerable en relación con la metrorragia postmenopáusica: 1,3% y 0,6% respectivamente.

Tabla 14. Metrorragia premenopáusica, diagnóstico histeroscópico.

Diagnóstico histeroscópico	N	%
SPEM	2.692	57,3
Pólipo	1.309	27,9
Hiperplasia	434	9,2
Sospecha	62	1,3
AE	26	0,6
Excluidos	171	3,6
TOTAL	4.694	100,0

En la tabla 15 se puede ver el diagnóstico histológico de las biopsias de endometrio. No se hizo biopsia en 964 (20,5%) histeroscopias, en 659 (68,3%) porque el endometrio fue activo y morfológicamente normal. En el resto no se hizo por otros motivos, por ejemplo por dolor.

Tabla 15. Diagnóstico histológico de la biopsia de endometrio.

Diagnóstico histológico BE.	N	%
SPEM	2.183	58,5
Pólipo	944	25,3
HSA	495	13,3
HCA	73	2
ADC	35	0,9
TOTAL	3.730	100,0

En la tabla 16 se muestra la correlación entre el resultado del diagnóstico histeroscópico con el resultado histológico de la biopsia.

Tabla 16. Correlación entre el diagnóstico histeroscópico y el histológico BE.

	AP6					TOTAL
	No cáncer	Pólipo	HSA	HCA	Adenoca	
No cáncer	1.527	203	157	17	2	1.906
Pólipo	371	680	165	22	1	1.239
Hiperplasia	239	32	144	14	1	430
Sospecha	18	12	14	12	6	62
ADC	0	0	1	5	20	26
Excluidas	28	17	14	3	5	67
TOTAL	2.183	944	495	73	35	3.730

En las mujeres con metrorragia premenopáusica se hicieron 4694 histeroscopias, diagnosticándose 50 adenocarcinomas. La prevalencia es de 1,1% (Tabla 17) cuando se consideran todas las histeroscopias y de 1.3% si se consideran solo a las que se hizo biopsia de endometrio. Tabla 16.

Tabla 17. Metrorragia premenopáusica, Prevalencia de adenocarcinoma.

Histeroscopias	N Total	Nº AE	Prevalencia
Total	4.694	52	1,1%
Con biopsia	3740	52	1,3%

6.2.1- Describir los hallazgos histeroscópicos

6.2.1.1- En el grupo con diagnóstico histeroscópico de no cáncer (N: 1.906) se halló en la biopsia de endometrio: Tabla 16 y cuadro 2.

6.2.1.1.1- Hiperplasias sin atipias 157. Una evolucionó a adenocarcinoma en 2 años. En la primera histeroscopia el diagnóstico fue de poliposis y la biopsia de HSA, se repitió la histeroscopia anualmente y a los 2 años el diagnóstico fue de sospecha, la biopsia de HCA y en la histerectomía el diagnóstico fue de adenocarcinoma endometriode G1 estadio IB, con infiltración superficial del miometrio. Tabla 18.

6.2.1.1.2- Hiperplasia con atipias: 17. Se operaron 9 y en la histerectomía no hubo patología endometrial en 3, hiperplasia sin atipias en 3, HCA en 1 y adenocarcinoma en 2, la edad fue de 42 y 48 años, ambos fueron endometrioides G1 estadio IB, con infiltración superficial del miometrio. En una la histeroscopia fue de poliposis y en la otra de normalidad, revisado el video se debía de haber hecho diagnóstico de sospecha. En la tabla 19 se puede ver la edad media, DS y rango.

6.2.1.1.3- Adenocarcinoma: 2. Los dos fueron endometrioides, uno G1 estadio IA, 42 años, el diagnóstico histeroscópico fue de poliposis. La segunda fue un G2, en un estadio avanzado, había metástasis pulmonares. En la histeroscopia se vio una tumoración blanda hipervascularizada que impresionaba de mioma.

6.2.1.2- En el grupo con diagnóstico histeroscópico de pólipo (N: 1239) se halló en la biopsia de endometrio:

6.2.1.2.1 – HSA: 165. No tenemos constancia de que haya habido evolución a adenocarcinoma. En la tabla 18 se pueden ver más detalles.

6.2.1.2.2 - HCA: 22. Se operaron 14, no encontrando patología en 3, hubo HSA en 2, HCA en 7, una simple y el resto con atipias y 2 adenocarcinomas. Los dos fueron endometrioides G1, uno estadio IA, 53 años, histeroscópicamente fue un pólipo blanquecino sospechoso, el otro IB, también fue un pólipo sospechoso pero en los dos el DH fue de pólipo. Tabla 19.

6.2.1.2.3 - Adenocarcinoma: 1, endometriode G1 estadio IA, con imagen histeroscópica de endometrio polipoideo. (Cuadro 2).

6.2.1.3. - En el grupo con diagnóstico histeroscópico de hiperplasia (n=430) se encontraron.

6.2.1.3.1 - HSA: 144. Por histeroscopia se hizo diagnóstico de hiperplasia en 430 casos y la biopsia confirmó 158: 144 (33,4%) fueron sin y 14 (2,8%) con atipias (verdaderos positivos), el resto de biopsias (falsos positivos) fueron 239 de SPEM, 2 de pólipo y 1 de adenocarcinoma, endometriode G1 estadio IA. Por biopsia se diagnosticaron 495 HSA, en 157 el DH fue de SPEM, en 165 de pólipo, en 14 de sospecha y en 1 de cáncer (falsos negativos). Una evolucionó a cáncer en 2 años, el diagnóstico histeroscópico fue de poliposis. Ver tabla 16 y en la 18 otros detalles.

6.2.1.3.2 - HCA: 14. A 12 se les practicó histerectomía; no se encontró patología en 3, hubo HSA en 3, HCA en 3 y adenocarcinomas en 3; los tres fueron endometrioides G1, en 2 el estadio fue IA y 1 IB. Una tenía 50 años y las otras 53 y 55 años (Tablas 18, 21, 26 y cuadro 2). En la metrorragia premenopáusica se hizo diagnóstico histológico de HCA en 73, y por histeroscopia 14 fueron diagnosticadas como hiperplasia (verdaderos positivos), en el resto (falsos positivos) el diagnóstico histeroscópico fue de SPEM en 17, de pólipo en 22, de sospecha en 12 y de adenocarcinoma en 5. Tabla 16, 19, 24 y cuadro 2

Tabla 18. Metrorragia premenopáusica. Hiperplasia sin atipias: edad media, DS y rango. Número de hiperplasias por grupo de edad y tipo de endometrio.

Diagnóstico histeroscópico	TOTAL	Edad media	DS	Rango	Edad		Endometrio			
					<40	>40	At	Ac	Hip	Otro
	430	45,8	5,7	21-57	<40	>40	At	Ac	Hip	Otro
SPEM	157	45,8	5,6	22-57	21	136	3	94	47	13
Pólipo	165	45,3	6,2	27-59	27	138	10	141	6	8
Hiperplasia	144	45,5	6,5	21-56	26	118	-	43	94	7
Sospecha	12	46,5	6,2	33-54	2	10	-	2	2	8
Adenocarcinoma	1	-	-	-	-	1	-	1	-	-
TOTAL AP	495	45,6	6,3	21-59	79	416	13	283	156	43

Tabla 19. Metrorragia premenopáusica. Hiperplasia con atipias: edad media, DS y rango. Número de hiperplasias por grupo de edad y tipo de endometrio.

	Edad media	DS	Rango
En conjunto	46,4	6,9	30-57
SPEM	46	5,7	30-55
Sospecha	46,5	6,2	33-54
Adenocarcinoma	47,8	9,8	30-55

6.2.1.3.3 - Adenocarcinoma: 1, fue endometriode G1 estadio IC, 47 años con histeroscopia sugestiva de hiperplasia de gradación (Cuadro 2).

6.2.2.4.- En el grupo con diagnóstico histeroscópico de sospecha (n= 62) se hallaron, (tabla 16).

6.2.2.4.1- HSA: 14 (Tabla 16 y 18).

6.2.2.4.2- HCA: 12, se operaron 11. En la pieza no hubo patología en 1, HSA en 1, HCA en 3 y adenocarcinoma en 6. Cinco fueron endometrioides y 1 seroso. De los endometrioides, 3 fueron G1, los tres estadio IA, y 2 G2, ambos estadios IB. En el cuadro 2 se puede ver el tipo, grado de diferenciación y estadio. El seroso tenía un ganglio aórtico afecto. (Tabla 16, 19, 24 y cuadro 2).

6.2.2.4.3 - Adenocarcinomas: 6. Se operaron las seis y en la pieza se encontró 1 HCA y 5 adenocarcinomas endometrioides, 4 G1, todos fueron estadio IA y 1 G3 con infiltración profunda del canal endocervical (Tabla 15 y cuadro 2).

6.2.1.5. - En el grupo con diagnóstico histeroscópico de adenocarcinoma (n=26) se hallaron, (cuadro 2).

6.2.1.5.1 - HCA: 5, no se operó a 1, se hizo tratamiento conservador con gestágenos, y a los 4 años sigue controlada y sin patología. Se hizo cirugía a 4 y en todas hubo adenocarcinoma (Tablas 16, 19 y 24).

6.2.1.5.2 - Adenocarcinoma: 20. Edad media: 49,2, DS 5, rango: 37 a 52 años. Se hizo cirugía en todas y se confirmó el adenocarcinoma en todas. Dieciseis fueron endometrioides, 2 serosos, 1 células claras y 1 indiferenciado (Cuadro 2).

**Cuadro 2. Metrorragia premenopáusica. Diagnóstico histeroscópico. AP de la BE.
Resultado histológico final: tipo tumoral, G y estadio agrupado.**

Diagnóstico histeroscópico	Biopsia AP						Adenocarcinomas (ADC)					Total ADC	
		N	HT	SP	HS	HC	Tipo	G	IA	IB	>		
No cáncer	HCA	17	9	3	3	1	End	G1	-	2	-	2	
	ADC	2	2				End	G1	1	-	-	1	
								G2	-	-	1	1	
Pólipo	HCA	22	14	3	2	7	End	G1	1	1	-	2	
	ADC	1	1				End	G1	1	-	-	1	
HE	HSA	1	1				End	G1	1	-	-	1	
	HCA	14	12	3	3	3	End	G1	2	1	-	3	
		ADC	1	1	-	-	-	End	G1	-	-	1	1
Sospecha	HCA	12	11	1	1	3	End	G1	3	-	-	3	
								G2	-	2	-	2	
								Ser			1	1	
	ADC	6	6	-	-	1	End	G1	4	-	-	4	
								G3	-	-	1	1	
Adenoca	HCA	5	4	-	-	-	End	G1	1	3	-	4	
	ADC	20	20	-	-	-	End	G1	2	3	3	8	
								G2	1	1	3	5	
								G3	-	-	3	3	
								Sero	-	-	-	2	2
								Clar	-	-	-	1	1
						Indi	-	-	-	1	1		

6.2.2.- Determinar la utilidad diagnóstica en función de datos clínicos como:

6.2.2.1.- Edad. En la tabla 20 se puede ver la incidencia de adenocarcinoma según la edad. En menores de 40 años la incidencia es muy baja: 0,3%, entre 40 y 49, de 0,7 y en mayores de 49 años, de 2,9%.

Tabla 20. Metrorragia premenopáusica. Adenocarcinomas por grupos de edad,

Grupos de edad	N Total	Nº AE	%
Menos de 40.	1.082	4	0,3
Entre 40 y 49	2.659	20	0,7
Más de 49 años	953	28	2,9

Edad media: 49,2, DS: 5, rango: 37 y 56 años.

6.2.2.2.- Factores de riesgo. En la tabla 21 vemos la relación de los adenocarcinomas con los factores de riesgo: nuliparidad, hipertensión, diabetes, tamoxifeno e índice de masa corporal.

Tabla 21. Factores de riesgo.

Factor de riesgo	Presente/Si		Ausente/No			
	Total	ADC		Total	ADC	
		n	%		n	%
Nulíparas	1.048	19	1,8	3.573	33	0,9
Diabetes	72	3	4,1	3.340	31	0,9
Hipertensión	253	6	2,3	3.467	26	0,7
Tamoxifeno	50	0		3.506	34	0,9
IMC <30	1.682	13	7,7			
IMC entre 30 y 35	177	3	1,7			
IMC > 35	96	3	3,1			

6.2.3- Correlación histeroscópico histológica.

En la tabla 22 se puede ver el diagnóstico histeroscópico en las mujeres con metrorragia premenopáusica que tuvieron adenocarcinoma. El diagnóstico de adenocarcinoma fue el más frecuente pero no llega a 50%; el 23% corresponde con diagnóstico de sospecha y el 24% son falsos negativos. El diagnóstico morfológico histeroscópico supone el 68%, porcentaje inferior a lo que ocurre en la metrorragia postmenopáusica, 93%.

Tabla 22. Metrorragia premenopáusica. Adenocarcinomas: diagnóstico histeroscópico y AP de la biopsia de endometrio.

Diagnóstico histeroscópico.	Total		Histeroscopia AP de la BE				
	N	%	SP	Póli	HSA	HCA	ADC
Adenocarcinoma	24	46,1	-	-	-	4	20
Sospecha	12	23	-	-	-	6	6
Hiperplasia	5	9,6	-	-	1	3	1
Pólipo	3	5,7	-	-	-	2	1
No cáncer	4	7,6	-	-	-	2	2
Excluidos	4	7,6	-	-	-	-	-
TOTAL	52	100			1	17	29

Verdaderos positivos, falsos positivos, falsos negativos y verdaderos positivos.

	GS+	Gs-	TOTAL
Histeroscopia +	VP 36	FP 52	88
Histeroscopia -	FN 12	VN 3563	3.575
TOTAL	48	3.615	3.663

Sensibilidad: 75%

Especificidad: 98.5%

VPP: 40,9%

VPN: 99,6%

LR+ 50,00

LR- 0,25

En la metrorragia postmenopáusica, el DHM (diagnóstico histeroscópico morfológico) supone, una vez retirados las histeroscopias excluidas, el 74% de los diagnósticos histeroscópicos, 51% corresponde al diagnóstico de adenocarcinoma y 23,4% al de sospecha; el resto, 25,5%, son falsos negativos, DHB, es decir, el diagnóstico se hace con la biopsia.

Cuando comparamos el porcentaje de diagnóstico histeroscópico agrupado con el estadio final vemos que el estadio IA supone el 50% cuando el diagnóstico es de SPEM, pólipo e hiperplasia (falsos negativos), de 63% cuando es de sospecha y de 16% cuando es de adenocarcinoma. En el estadio IB tiende a igualarse: 33%, 19% y 29% respectivamente. Sin embargo, en el estadio IB y superior el porcentaje del diagnóstico de adenocarcinoma es sensiblemente superior, 54%, frente al 16% en el diagnóstico de falso negativo y sospecha. Tabla 23.

Tabla 23. Metrorragia premenopáusica. Correlación entre el Diagnóstico histeroscópico y el histológico final: estadio y tipo tumoral.

Diagnóstico histeroscópico.	Falsos negativos				Sospecha				Adenocarcinoma			
	Tipo I		Tipo 2		Tipo I		Tipo 2		Tipo I		Tipo 2	
ADC tipo	n	%	N	%	n	%	n	%	n	%	N	%
Sin patología	-	-	-	-	-	-	-	-	-	-	-	-
IA	6	50	-	-	7	63,6	-	-	4	16,6	-	-
IB	4	33,3	-	-	2	18,8	-	-	7	29,2	-	-
IC y >	2	16,6	-	-	2	16,6	-	-	6	25	7	29,2
TOTAL	12/25,5%				11/23,4%				24/51,%			

Tabla 24. Metrorragia premenopáusica, hiperplasias con atipias: total, histerectomizadas y correlación histológica con la pieza de histerectomía.

Grupo diagnóstico histeroscópico	N° de HCA en la BE	Histerectomía		Pieza histerectomía			
		No	Si	No patología	HSA	HCA	Adeno
SPEM	17	8	9	3	3	1	2
Pólipo	22	8	14	3	2	7	2
Hiperplasia	14	2	12	3	3	3	3
Sospecha	12	1	11	1	1	3	6
Adenocarcinoma	5	1	4	0	0	0	4
TOTAL	70	20	50	10	9	14	17

En cuanto a la hiperplasia con atipias, cuando el diagnóstico histeroscópico fue de SPEM, pólipo o hiperplasia, el porcentaje de adenocarcinomas es de 20% (7/35), cifra superior a lo que ocurre en la metrorragia postmenopáusica, 6% (2/31). Cuando el DH fue de sospecha o cáncer, el diagnóstico de adenocarcinoma es del 41% y 86% respectivamente (Tabla 24).

6.2.4- Análisis de los falsos negativos.

El número de falsos negativos es de 24% (12/50). Esta incidencia es considerablemente superior a lo que ocurre en la metrorragia postmenopáusica, 3,3%. Una de las causas puede ser la baja incidencia de adenocarcinoma. Pero al igual que en la metrorragia postmenopáusica, los falsos negativos dan algún tipo de imagen histeroscópica, siendo en la metrorragia premenopáusica la poliposis y el pólipo los falsos negativos más frecuente. Es realmente difícil hacer el diagnóstico diferencial con el endometrio hipertrófico que se considera normal.

6.2.5- Histeroscopia fallida.

En este grupo hubo un total de 171 histeroscopias en las que no se pudo emitir un diagnóstico, lo que supone el 3,6%, cifra menor que en la metrorragia postmenopáusica, 5,6%, y que en la asintomática con ecografía patológica, 6%. En 5, 10,4%, de los adenocarcinomas, no se pudo hacer la histeroscopia en consulta.

6.2.6- Análisis de coste.

El coste es similar al de la metrorragia postmenopáusica, en 49 de las 52 se hizo el diagnóstico en la primera histeroscopia.

6.3.- Determinar la utilidad de la histeroscopia en el diagnóstico del adenocarcinoma de endometrio en pacientes asintomáticas con ecografía patológica.

Se hicieron 4.636 (26,4%) histeroscopias en mujeres asintomáticas con ecografía patológica a juicio de los médicos que practicaron la ecografía. De ellas, 2.665

(56,7%) fueron menopáusicas, siendo la edad media de 60,9, DS de 9 y un rango entre 39 y 92 años, y 1.962 (43,3%) premenopáusicas con una edad media de 42,4 años, DS 7,4 y un rango entre 16 y 59 años. En el resto de los casos, se desconoce el estado menopáusico. Se excluyen del estudio 277 (6%), por haber sido imposible emitir un diagnóstico histeroscópico. La causa más frecuente fue la estenosis del canal.

En la tabla 25 se puede ver el diagnóstico histeroscópico y el porcentaje. Llama la atención que en 59% el diagnóstico fue de pólipo endometrial y en 30,9% de SPEM, en 0,9% fue de adenocarcinoma.

Tabla 25. Ecografía patológica, diagnóstico histeroscópico.

Diagnóstico histeroscópico	N	%
No cáncer	1.434	30,9
Pólipo	2.743	59,2
Hiperplasia	74	1,6
Sospecha	67	1,4
Adenocarcinoma	41	0,9
Excluidas	277	6,0
TOTAL	4.636	100,0

El diagnóstico histológico de las biopsias de endometrio se muestra en la tabla 26. En 24,6% (1.142 histeroscopias) no se hizo biopsia, en 609 (53,2%) el endometrio fue atrófico y en 313 (27,3%) activo normal.

Tabla 26. Ecografía patológica, diagnóstico histológico de la BE.

Diagnóstico histológico	N	%
No cáncer	968	27,7
Pólipo	2.009	57,5
HSA	411	11,8
HCA	51	1,5
Adenocarcinoma	54	1,6
TOTAL	3.493	100

La correlación entre el diagnóstico histeroscópico y el de la biopsia de endometrio se muestra la tabla 27.

Tabla 27. Correlación entre el diagnóstico histeroscópico y el histológico.

Diagnóstico histeroscópico	AP de la biopsia					TOTAL
	SPEM	Pólipo	HSA	HCA	ADC	
SPEM	433	133	73	10	2	651
Pólipo	426	1770	280	34	5	2.515
Hiperplasia	35	8	30	1	0	74
Sopecha	8	23	14	4	14	63
ADC	7	3	0	2	28	40
Excluidas	59	72	14	0	5	150
TOTAL	968	2.009	411	51	54	3.493

De las 4636 histeroscopias por ecografía patológica en mujeres asintomáticas se diagnosticaron 62 adenocarcinomas, lo que supone una incidencia de 1,3% en general y de 1.7% en las que solo se hizo biopsia. Tabla 28.

Tabla 28. Metrorragia postmenopáusica, incidencia de adenocarcinoma.

Histeroscopias	N Total	ADC	Incidencia	Edad media	DS	Rango
Total	4.636	62	12,6%	68,7	10,1	43-93
Con biopsia	3.493	62	1,7%			

En pacientes premenopáusicas se hicieron 1.962 histeroscopias, hallando 10 adenocarcinomas (incidencia de 0,5%), la edad media es de 50,4, DS de 7.2 y el rango de 31 a 56 años, y en pacientes postmenopáusicas 2.665, se diagnosticaron 52 adenocarcinomas (incidencia de 1,9%), edad media de 66,6, DS de 9,7 y rango entre 47 y 83 años. Tabla 29.

Tabla 29. Ecografía patológica. Prevalencia de adenocarcinoma.

Histeroscopias	N Total	Nº AE	Prevalencia	Edad media	DS	Rango
Total	4.636	62	1,3	63,7	11	31-83
Premenopáusicas	1.962	10	0,5	50,4	7,2	31-56
Postmenopáusicas	2.667	52	1,9	66,6	9,7	47-83

6.3.1- Describir los hallazgos histeroscópicos.

6.3.1.1- En el grupo con diagnóstico histeroscópico de no cáncer (n=651) se hallaron (tabla 27 y cuadro 3):

6.3.1.1.1- HSA: 73. De ellas 13 fueron menopáusicas, solo una fue mayor de 60 años, y el resto premenopáusicas. No tenemos evidencia de que ninguna haya evolucionado a cáncer. En la tabla 30 y 31 se pueden ver otros detalles.

6.3.1.1.2- HCA: 10. Tres fueron menopáusicas. Se trataron todas con histerectomía y no hubo ningún cáncer en la pieza, en una no hubo patología, en otra HSA y en la tercera HCA. Las 7 restantes fueron premenopáusicas. Se trató con histerectomía a 3 y tampoco hubo ningún adenocarcinoma, el diagnóstico fue en las tres de HCA. A las que no se trató con histerectomía, se les ha controlado en la consulta con histeroscopia y biopsia, y hasta este momento no tenemos evidencia de que ninguna haya desarrollado patología maligna (Tabla 31 y 32).

6.3.1.1.3- Adenocarcinoma: 2. La edad fue de 63 y 65 años. Se les hizo cirugía y no se encontró cáncer, el diagnóstico fue de HCA (Cuadro 3).

6.3.1.2- En el grupo con diagnóstico histeroscópico de pólipo (n=2.515) se encontraron en la biopsia de endometrio:

6.3.1.2.1- SPEM: 426. Hubo un adenocarcinoma, se hizo el diagnóstico a los 4 meses de la primera histeroscopia, fue endometriode, G2, estadio IB. En la histeroscopia hubo una proliferación focal en cuerno derecho, se practicó biopsia y fue insuficiente. En otra, a los 12 años de la histeroscopia, que fue de normalidad, una vez terminado el periodo de estudio, se le diagnosticó un adenocarcinoma. El motivo de consulta esta segunda vez fue metrorragia postmenopáusica.

6.3.1.2.2- Pólipo: 1.770. No hubo ningún cancer.

6.3.1.2.3.- HSA: 280. Fueron menopáusicas 151 y las restantes premenopáusicas. No tenemos evidencia de que ninguna haya evolucionado a cáncer en el tiempo de estudio. En la tabla 30 y 31 se pueden ver otros detalles.

6.3.1.2.4- HCA: 34. Fueron menopáusicas 19 y 13 fueron tratadas con histerectomía no habiendo encontrado patología en 4, HSA en 4, HCA en 4 y 1 fue un adenocarcinoma endometriode estadio IA. El resto están siendo controladas en la consulta con histeroscopia y biopsia, no teniendo evidencia de evolución maligna. Quince fueron premenopáusicas, con una edad media de 43,6 y un rango entre 26 y 54 años. Fueron tratadas con histerectomía 11, no habiendo encontrado patología en 4, en 3 hubo HSA, en 3 HCA y un adenocarcinoma endometriode G1 estadio IA, en una mujer con 31 años. Revisado el video de la histeroscopia, había varios pólipos sesiles sugestivos de hiperplasia. (Tabla 32 y 33).

6.3.1.2.5- Adenocarcinomas: 5. En la pieza de histerectomía hubo una hiperplasia sin atipias, tres adenocarcinomas endometrioides G1, 1 estadio IA y 2 estadio IB, y el último un carcinoma seroso papilar que afectaba a todo el abdomen, en el endometrio había un implante mínimo (77 años). (Cuadro 3).

6.3.1.3. - En el grupo con diagnóstico histeroscópico de hiperplasia (n=74) se encontraron en la biopsia de endometrio:

6.3.1.3.1 - HSA: 30. Por histeroscopia se hizo diagnóstico de hiperplasia en 74 casos y se confirmó en 31 (44,2%): 30 fueron sin y 1 con atipias, (verdaderos positivos). Ocho (26,6%) fueron menopáusicas; en una el periodo de menopausia fue de 7 años, en el resto fue inferior a 6 años, y 21 fueron premenopáusicas. Ver la tabla 29 y 30 para ver el resto de características. Una desarrolló un cáncer de endometrio. La primera histeroscopia se diagnosticó como hiperplasia (tipo 2) y la biopsia fue de hiperplasia compleja sin atipias; se trató con gestágenos, al año se repitió la histeroscopia y el diagnóstico fue similar y la biopsia de hiperplasia compleja sin atipias. Se hizo histerectomía, y el diagnóstico final fue de adenocarcinoma endometriode G1 estadio IB (infiltración superficial). El diagnóstico histeroscópico fue de SPEM en 35 y de pólipo en 8 (falsos positivos).

En la biopsia de endometrio el número total de hiperplasias sin atipias fue de 411. El diagnóstico histeroscópico fue SPEM en 73 (17,7%), de pólipo en 280 (68,1%) y de sospecha en 14 (3,4%) (falsos negativos). Ver tablas 27, 30 y 31.

Tabla 30. Ecografía patológica, mujeres premenopáusicas, Hiperplasia sin atipia: edad media, DS y rango. Número de histeroscopias por grupo de edad y tipo de endometrio.

Diagnóstico histeroscópico	TOTAL	Edad media	DS	Rango	Edad		Endometrio			
					<40	>39	At	Ac	Hip	Otro
Total premenop	1.962	42,4	7,4	16-59	<40	>39	At	Ac	Hip	Otro
SPEM	60	42,1	6	28-58	9	51	3	34	19	4
Pólipo	129	45,4	5,8	28-58	23	107	9	107	3	9
Hiperplasia	22	47,6	4	36-54	1	6	-	6	12	4
Sospecha	4	40,5	11,9	29-47	2	1	1	1	2	-
Adenocarcinoma	-	-	-	-	-	-	-	-	-	-
TOTAL	215	45,4	5,9	28-58	35	180	14	148	36	17

Tabla 31. Ecografía patológica, mujeres postmenopáusicas, Hiperplasia sin atipia: edad media, DS y rango. Número de histeroscopias por grupo de edad y tipo de endometrio.

Diagnóstico histeroscópico	TOTAL	Edad media	DS	Rango	Edad		Endometrio			
					<60	>59	At	Ac	Hip	Otro
Total postmenop	2.665	60,9	9	39-92	<60	>59	At	Ac	Hip	Otro
SPEM	13	57,3	6,5		9	4	8	3	-	2
Pólipo	151	57,9	7,5	45-81	99	52	118	20	1	11
Hiperplasia	8	53	4,8	45-56	8		-	5	3	-
Sospecha	10	60,4	8		4	6	7	-	-	4
Adenocarcinoma	-	-	-	-	-	-	-	-	-	-
TOTAL	182	57,7	7,4		120	62	133	28	4	17

6.3.1.3.2 - HCA: 1 (verdadero positivo). Fue tratada con histerectomía, a pesar de tener 33 años, y no se encontró patología en la pieza de histerectomía.

Valor de la histeroscopia en el diagnóstico del adenocarcinoma de endometrio.

En la biopsia hubo 51 HCA. El diagnóstico histeroscópico fue en 10 de SPEM, en 34 de pólipo, en 4 de sospecha y en 1 de adenocarcinoma (falsos negativos). Tabla 26, 31 y 32.

Tabla 32. - HCA en ecografía patológica en premenopáusicas: edad media, DS y rango.

	Edad media	DS	Rango
SPEM	43,9	8,1	45-82
Sospecha	-	-	-
Adenocarcinoma	-	-	-

Tabla 33. - HCA en ecografía patológica en postmenopáusicas: edad media, DS y rango.

	Edad media	DS	Rango
Global	60.8	9.8	45-82
SPEM	60.8	10	45-82
Sospecha	64.5	11.2	57-81
Adenocarcinoma	53,5	0.7	53-54

6.3.1.3.3- No se hallaron adenocarcinomas.

6.3.1.4- En el grupo con diagnóstico histeroscópico de sospecha (n=64) se hallaron en la biopsia de endometrio:

6.3.1.4.1 - HSA: 14. De estas, diez fueron menopáusicas y el resto postmenopáusicas (tablas 27, 30 y 31).

No tenemos evidencia de que ninguna haya evolucionado a cáncer.

6.3.1.4.2- HCA: 4. Se hizo cirugía en 3 y todos fueron adenocarcinomas endometriodes, dos G1, estadio IA (57 años) y IB (62 años) y el otro IC (81 años). Tablas 27, 32, 33 y cuadro 3.

6.3.1.4.3- Adenocarcinomas: 14. Se trató a todas con cirugía menos a una, encontrando 2 HCA y 11 con cáncer, nueve endometrioides G1: 2 IA 6 IB y 1 IVB; 1 seroso papilar estadio IVB y un mucinoso G1 estadio IB, tabla se puede ver el estadio. Tres fueron premenopáusicas: 2 fueron estadio IB (53 y 56 años), 1 IIB (51 años) y el resto menopáusicas. Tabla 27 y cuadro 3.

6.3.1.5- En el grupo histeroscópico con diagnóstico de adenocarcinoma (n=40) encontramos en la biopsia de endometrio (Tabla 27 y cuadro 3):

6.3.1.5.1- SPEM: 7. En 1 se confirmó el cáncer pero no se hizo cirugía porque el diagnóstico clínico fue de cáncer de canal endocervical en estadio avanzado.

6.3.1.5.2- HCA: 2. En una no se hizo cirugía (53 años) y la otra tuvo un adenocarcinoma endometriode G1 estadio IB (54 años). Las dos fueron menopáusicas. Tabla 27, 32, 33 y cuadro 3.

6.3.1.5.3- Adenocarcinoma: 28. Se trataron quirúrgicamente 27. En el cuadro 3 se puede ver el tipo tumoral, grado de diferenciación y estadio agrupado. Fueron premenopáusicas 3, en todas el tumor fue endometriode, en 2 G1 y estadio IB (52 y 56 años), en la tercera fue G3 con metástasis en cerebro (50 años). El resto, 25, fueron menopáusicas con una edad media de 68,45 años, entre 47 y 83 años. En la tabla 31 pueden verse las características tumorales. Cuadro 3.

6.3.2.- Valorar la frecuencia del adenocarcinoma en la paciente asintomática con ecografía anormal en función de los hallazgos ecográficos.

Quedó registrada la línea endometrial en 1.359 histeroscopias de mujeres postmenopáusicas asintomáticas. En 957 fue menor de 10 mm y hubo 9 adenocarcinomas lo que supone una incidencia de 0,9%. En 402 la LE fue igual ó mayor de 10 mm y hubo 18 adenocarcinomas, la incidencia fue de 4,4% (tabla 34).

Tabla 34. Línea endometrial e incidencia de adenocarcinoma en la menopausia.

LE en mm.	N	Adenos	%
Menor de 10 mm	957	9	0,9
10 mm ó más	402	18	4,4

Cuadro 3. Ecografía patológica en asintomáticas. Diagnóstico histeroscópico. AP de la BE. Resultado histológico final: tipo tumoral, G y estadio agrupado.

Diagnóstico histeroscópico	Biopsia AP						Adenocarcinomas (ADC)					Total ADC
		N	HT	SP	HS	HC	Tipo	G	IA	IB	>	
SPEM	HCA	10	6	1	1	4						-
	ADC	2	2	-	-	2						2
Pólipo	No cánc	1	1	-	-	-	End	G2	-	1	-	1
	HCA	34	24	8	7	7	End	G1	1	-	-	1
	ADC	5	5	-	1	-	End	G1	1	2	-	3
							Sero				1	1
HE	HSA	1	1				End	G1	-	1	-	1
	HCA	1	1	1	-	-						
Sospecha	HCA	3	3	-	-	-	End	G1	1	1	1	3
	ADC	14	13	-	-	2	End	G1	2	6	1	9
							Sero	-	-	-	1	1
							Muc	G1	-	1	-	1
Adenoca	No cánc	2	2				End	G1	1			1
								G3			1	1
	HCA	2	1				End	G1	-	1	-	1
	ADC	28	25				End	G1	1	10	2	13
								G2	-	5	3	8
								G3	-	-	1	1
							Sero	-	-	-	1	1
							Indi				1	1
							Muc	G2	1			1

6.3.3.- Valorar la frecuencia de adenocarcinoma en la paciente asintomática con ecografía anormal en función de la edad y los factores de riesgo.

En menores de 50 años, hubo 3 adenocarcinomas y se practicaron 1760 histeroscopias lo que supone una incidencia de 0,2%. Entre 50 y 59 años hubo 20 ADC y 1581 histeroscopias, incidencia de 1,2%; entre 60 y 69 años 19 y 787 histeroscopias, incidencia de 2,4%; por encima de 69 años 20 y 510 histeroscopias respectivamente, incidencia de 3,9% (Tabla 34). La incidencia, como en el caso de la metrorragia post y premenopáusica, aumenta con la edad.

Tabla 35. Ecografía patológica en asintomáticas, adenocarcinomas: Grupos de edad, número de histeroscopias y adenocarcinomas e incidencia por grupo edad y estado de menopausia.

Grupos de edad	Total grupo	ADC		Menopausia	
		n	%	Pre	Post
Menos de 50.	1.760	3	0,2	2	1
Entre 50 y 59	1.581	20	1,2	8	12
Entre 60 y 69	787	19	2,4	-	19
>69 años	510	20	3,9	-	20

En cuanto a los factores de riesgo el número de adenocarcinomas en mujeres diabéticas fue de 8 y en no diabéticas de 34; en hipertensas hubo 13 y en no hipertensas 29; en las que tomaban TMX 1 y en las que no 38 (Tabla 36).

Tabla 36. Ecografía patológica en asintomáticas. Factores de riesgo.

Factor de riesgo	Presente/Si		Ausente/No			
	Total	ADC		Total	ADC	
		n	%		n	%
Menopausia 52 años	1.994	36	1,8	582	13	22
Nulíparas	1.242	17	1,3	3.227	45	1,4
Diabetes	178	8	4,4	3.153	34	1
Hipertensión	643	13	2	2.688	29	1
Tamoxifeno	86	1	1,1	3.035	38	1,2
IMC <30	1.246	21	1,6			
IMC entre 30 y 35	203	4	1,9			
IMC > 35	116	2	1,7			

En el estudio monofactorial la diabetes es estadísticamente significativa en la metrorragia postmenopáusica, en la premenopáusica y en la ecografía patológica; la hipertensión no es estadísticamente significativa en la ecografía patológica ni tampoco el tamoxifeno en la ecografía patológica y en la metrorragia premenopáusica.

En la regresión logística solo la edad, $p = 0,000$ y el tamoxifeno $p = 0,048$ son estadísticamente significativa. Tabla 37.

6.3.4.- Correlación histeroscópico histológica.

En la mujer asintomática con ecografía patológica el diagnóstico histeroscópico fue de adenocarcinoma en 50% de los casos, de sospecha en 27,7%, falsos negativos en 16% y en el 4% restante la histeroscopia fue imposible, y se excluyen del estudio. En conclusión, el DHM (diagnóstico histeroscópico morfológico) fue de 77,7%, lejos del que ocurre en la metrorragia postmenopáusica y más cerca del de la metrorragia premenopáusica. Tabla 38.

Tabla 37. Factores de riesgo: estudio monofactorial y regresión logística.

Factor de riesgo	Estudio monofactorial			Regresión logística
	Metr post	Metr pre	Eco	p
	P	p	p	
Edad				0,000
Menopausia 52 años				
Nulíparas				
Diabetes	< ,0005	< 0.0001	< ,0001	0,230
Hipertensión	< ,0005	< 0.0001	< 0,1	0,246
Tamoxifeno	< ,007	0.6	1,0	0,048
IMC <30				0,128
IMC entre 30 y 35				0,061
IMC > 35				0,937

Tabla 38. Adenocarcinomas, diagnóstico histeroscópico y resultado de la biopsia de endometrio antes del diagnóstico.

Diagnóstico HSC	TOTAL		AP de la BE				
	N	%	SPEM	Póli	HSA	HCA	ADC
Adenocarcinoma	31	50%	2	-	-	1	28
Sospecha	17	27,7	-	-	-	3	14
Hiperplasia	1	1.6	-	-	1	-	-
Pólipo	7	11,2	1	-	-	2	4
SPEM	2	3,2	2	-	-	-	-
Excluidos	4	6,4	-	-	-	-	-
TOTAL	62	100%	5	-	1	6	46

Ecografía patológica en mujeres asintomáticas: verdaderos positivos, falsos positivos, falsos negativos y verdaderos positivos.

	ADC+	ADC-	TOTAL
Histeroscopia +	VP 46	FP 57	103
Histeroscopia -	FN 10	VN 3.230	3.240
TOTAL	56	3.287	3.343

Sensibilidad:	82,1%.
Especificidad:	98,2%.
VPP:	44,6%.
VPN:	99,7%
LR+	26,4.
LR-	0,18.

Cuando comparamos el diagnóstico histeroscópico con el diagnóstico histológico final vemos que en 30% de los falsos negativos y en 12% del diagnóstico de sospecha no hubo patología maligna en la pieza, y sin embargo cuando el diagnóstico fue de adenocarcinoma no hubo ningún caso sin cáncer en el estudio final. Cuando el estadio fue IA el porcentaje fue 20%, 18% y 10% respectivamente; cuando fue IB: 40%, 50% y 57%; y cuando fue IC y superior: 10%, 18% y 32%. Tabla 39.

En conclusión, la ausencia de enfermedad oncológica y el estadio IA es más frecuente cuando el diagnóstico histeroscópico es de SPEM, pólipo, hiperplasia y sospecha que cuando es de adenocarcinoma. Sin embargo, el estadio IC y superior es más frecuente cuando el DH es de adenocarcinoma. (Tabla 39).

Tabla 39. Ecografía patológica en mujer asintomática. Correlación entre el diagnóstico histeroscópico y el estadio tras el estudio histológico final.

Diagnóstico histeroscópico.	SPEM				Sospecha				Adenocarcinoma			
	Tipo 1		Tipo 2		Tipo 1		Tipo 2		Tipo 1		Tipo 2	
ADC tipo tumoral	N	%	n	%	n	%	n	%	n	%	N	%
SPEM	3	30	-	-	2	12,5	-	-	-	-	-	-
IA	2	20	-	-	3	18,7	-	-	3	10,7	-	-
IB	4	40	-	-	8	50	-	-	16	57,5	-	-
IC y >	1	10	-	-	2	12,5	1	6,2	5	17,8	4	14,2
TOTAL	10/18,5				16/29,6				28/51,8			

Tabla 40. Ecografía patológica en la mujer asintomática: correlación entre la biopsia con AP de HCA y AP de la pieza de histerectomía en las operadas.

Diagnóstico histeroscópico	BE	Histerectomía		Pieza histerectomía			
	Nº de HCA	No	Si	No patología	HSA	HCA	ADC
SPEM	10	4	6	1	1	4	-
Pólipo	34	10	24	8	7	7	2
Hiperplasia	1	-	1	1	-	-	-
Sospecha	4	1	3	-	-	-	3
Adenocarcinoma	2	1	1	-	-	-	1
TOTAL	50	15	35	10	8	11	6

Hiperplasia con atipias. Hubo 50 histeroscopias con biopsia de HCA en las mujeres asintomáticas con ecografía patológica y se practicó histerectomía a 35. Cuando el diagnóstico histeroscópico fue de **SPEM**, 6, **pólipo**, 24, e **hiperplasia**, 1, se hizo histerectomía a 31 y se encontraron 2 adenocarcinomas, 6,4% (2/31). Cuando el DH fue de **sospecha**, se operaron 3 de los 4 casos y todas tuvieron adenocarcinoma; y cuando el DH fue de **adenocarcinoma** se operó 1 de los 2 casos y se confirmó el cáncer. Tabla 40.

Ocurre prácticamente lo mismo que en la metrorragia pre y postmenopáusica, cuando el diagnóstico histeroscópico es de adenocarcinoma y de sospecha el porcentaje de ADC en la pieza de histerectomía es alto mientras que cuando el diagnóstico es de SPEM, pólipo e hiperplasia es considerablemente más bajo. Ver tablas 40,41 y 42.

En cuanto a la invasión miometrial cuando el diagnóstico es de SPEM, pólipo, hiperplasia y sospecha el porcentaje de invasión miometrial es más bajo que cuando es de adenocarcinoma. Ver Tablas 40, 41 y 42.

6.3.5.- Análisis de los falsos negativos.

Los falsos negativos han sido en total diez casos. En dos el diagnóstico histeroscópico fue de SPEM, y el diagnóstico final fue de hiperplasia compleja con atipias. En 7, el diagnóstico fue de pólipo, y en el último caso el diagnóstico fue de hiperplasia. En el cuadro 3 se pueden ver los detalles sobre los mismos.

6.3.6- Análisis de coste.

En 53 casos se hizo el diagnóstico con una histeroscopia, en cinco se practicaron 2 y en 4, en que la histeroscopia fue imposible por estenosis del canal endocervical, se

hizo el diagnóstico en quirófano bajo anestesia general. En las histeroscopias practicadas en consulta no se necesitó ningún otro tipo de estudio complementario que no fuera la biopsia de endometrio.

Tabla 41. Correlación entre el diagnóstico histeroscópico y el estadio (FIGO 1988) en mujeres con biopsia de hiperplasia con atipias tratadas con histerectomía.

Diagnóstico HSC	Metro post			Metro pre			Eco patológica		
	IA	IB	>	IA	IB	>	IA	IB	>
SPEM	-	-	1	-	2	-	-	-	-
Pólipo	1	-	-	1	1	-	-	-	-
Hiperplasia	-	-	-	2	1	-	-	-	-
Sospecha	5	1	-	3	2	1	1	1	1
Adenocarcinoma	-	4	4	1	4	-	-	1	-
Total	6	5	5	7	9	1	1	2	1

Tabla 42. HCA con AP final de adenocarcinoma en todas las indicaciones: diagnóstico versus diagnóstico histológico final.

Estadio	IA		IB		IC y superior		TOTAL	
	N	%	N	%	n	%	n	%
SPEM, PE HE	4	44.	4	44.4	1	11.1	9	24.3
Sospecha	9	60	4	26.6	2	13.3	15	40.5
Adenocarcinoma	1	7.6	8	61.5	4	30.7	13	35.1
TOTAL	14	37.8	16	43.2	7	18.9	37	100

CAPITULO 7. DISCUSION

7.1. Sobre la incidencia del AE

El adenocarcinoma de endometrio es el cáncer más frecuente del tracto genital inferior en los países desarrollados¹⁻⁵. La incidencia varía a nivel mundial, siendo en Europa de 18,6 por 100.000 mujeres/año⁴; en España de 10,4². En EEUU de 24,5¹. La incidencia guarda relación con la edad, el motivo de consulta y, parece que también, con el método diagnóstico utilizado¹⁵.

La metrorragia es el síntoma más frecuente del cáncer de endometrio.

En nuestro estudio se admitió a todas las mujeres que fueron enviadas por metrorragia postmenopáusica, metrorragia premenopáusica y ecografía patológica, sin limitación alguna.

La incidencia de adenocarcinoma en los distintos grupos es como sigue:

1- En la mujer con metrorragia postmenopáusica, fue del 12,6% , algo superior a la reportada por Smith-Bindman⁵ que da cifras entre 1 y 10%, dentro del rango aportado por Weeber que es de entre 5 y 15%¹⁵, y menor que en otras series que llegan hasta el 60%¹⁵.

En la anamnesis se pregunta por las características de la metrorragia y vemos que cuando es escasa y aislada el porcentaje de adenocarcinomas es del 4%, mientras que en en las demás es del 18 %.

En la metrorragia postmenopáusica cuando la LE fue igual o menor de 5 mm, la incidencia de adenocarcinoma fue de 3,7% (tabla 6), esta cifra es superior a la reportada por Smith- Bindman⁵ (0,2%) y se aproxima mucho a la de Tabor (4%) y está dentro del rango de los falsos negativos del legrado (2-6%),¹⁵ siendo algo inferior a la de los falsos negativos de la biopsia de endometrio (5 a 15%)¹⁵. Timmerman y cols en el metaanálisis¹⁸ de 2010 afirman que los metaanálisis previos¹⁵⁻¹⁸ para hacer el diagnóstico de cáncer de endometrio con la medición de la línea endometrial han

sobrestimado la seguridad diagnóstica y recomienda utilizar una LE de 3 mm para excluir con seguridad el ADC en mujeres con metrorragia postmenopáusica.

La incidencia de adenocarcinoma en menores de 50 años con metrorragia postmenopáusica es de 1,2%, cifra similar a las que tienen metrorragia premenopáusica en nuestro estudio que es del 1,1% (Tabla 14). Conviene recordar que durante los primeros años de menopausia, la causa más frecuente de hemorragia es la disfuncional. A partir de los 50 años, el porcentaje aumenta hasta 5,8% entre 50 y 60 años (Tabla 7), 17,7% entre 60 y 69 años, 23,2% entre 70 y 79 años de y 27,7%. Por encima de 79 años de El, ascenso del porcentaje con la edad ha sido reportado por autores como Rose¹³⁸ y Smith-Biedman^{5,15}

En la metrorragia premenopáusica la incidencia de adenocarcinoma fue del 1,1%, similar a la de otros autores como Labastida y cols¹²⁴ y Rose¹³⁸. En menores de 40 años es de 0,3%, 3 casos; entre 40 y 49 años de 0,75%, 20 casos, del total y a partir de los 49 aumenta a un 2,8%.

Es difícil identificar los rasgos que caracterizan estos casos. La metrorragia, entendida como una hemorragia de larga duración parece que es la forma de hemorragia más frecuente con que se presenta el adenocarcinoma en la premenopausia. La medición del grosor de la línea endometrial no es de gran ayuda para el diagnóstico porque debido a la baja incidencia de cáncer la especificidad es muy baja. Los factores de riesgo clásicos como obesidad hipertensión, diabetes e índice de masa corporal, tampoco son de gran ayuda para el diagnóstico y la anovulación y los estados de hiperestronismo son difíciles de objetivar. Lo que no se debe de olvidar, es el Síndrome de Lynch-2 y en la anamnesis se debe preguntar por los criterios de Amsterdam, porque como ya se ha dicho aumenta el riesgo de cáncer en mujeres jóvenes.

El riesgo de adenocarcinoma aumenta después de los 40 años y especialmente a partir de los 50.²⁻¹²¹⁻¹²⁴

En la asintomática con ecografía patológica la incidencia global de adenocarcinoma es de 1,35%. En menores de 50 años es de 0,2%; entre 50 y 59 de

1,3%; entre 60 y 69 años es de 2,2% y por encima de 69 años de 4,1%. En premenopáusicas la incidencia es de 0,2% y en postmenopáusicas de 1,9% (Tabla 25). La incidencia de adenocarcinoma de endometrio aumenta con la edad.

La incidencia cuando la LE es menor de 10 mm es de 0,9%, cifra superior a la dada por Smith Bindman⁵ (0,02%), y de 4,4% cuando es mayor de 10 mm, cifra inferior a la de Smith-Bindman⁵ (6,4%). Esto puede ser debido quizás a que la incidencia de AE en España es menor que en el Reino Unido (10,4%² frente a 17,9% en el año 2005⁴).

7.2. Factores de riesgo

Habitualmente se recomienda utilizar los **factores de riesgo** para seleccionar a las mujeres que deben ser estudiadas o que hay que hacerlo con prioridad para descartar enfermedad endometrial severa. Los más valorados son: menarquia antes de los 9 años, menopausia por encima de los 52, nuliparidad, diabetes, hipertensión, índice de masa corporal, administración de tamoxifeno y de estrógenos sin gestágenos.

En nuestro estudio, en el estudio monofactorial la diabetes, la hipertensión y el tamoxifeno son factores de riesgo estadísticamente significativos, en la regresión logística solo la edad, $p = 0,000$, y el tamoxifeno, $p = 0,048$, se encuentra en el límite alto de la significación estadística,

7.3. Sobre las hiperplasias

Se considera que la hiperplasia es la lesión precursora del adenocarcinoma de endometrio tipo endometriode (tipo 1). Gusberg y Kaplan²² la vieron como un todo continuo que va desde hiperplasia simple hasta adenocarcinoma endometriode. Mutter y Baak²⁸ con estudios morfométricos y de clonalidad diferencian la hiperplasia en dos tipos distintos que denominan: hiperplasia y neoplasia intraepitelial endometrial (EIN).

La **hiperplasia** es un tejido policlonal que se produce por el estímulo continuo de estrógenos sin la oposición de gestágenos, la biopsia suele corresponder con

hiperplasia sin atipias (simple y compleja) de la clasificación de la OMS. Es un proceso benigno y tiene un riesgo bajo de evolucionar a cáncer^{28,31}. Por contra, el EIN es un tejido monoclonal con riesgo alto de evolucionar a cáncer que se condera que es una auténtica preneoplasia⁴⁴. La biopsia corresponde con hiperplasia con atipias en la clasificación de la OMS²⁸, incluyendo también un pequeño número de hiperplasias sin atipias²⁸. Puede coexistir y evolucionar a cáncer de endometrio. Hoy únicamente se considera como lesión premaligna a la hiperplasia con atipias o al EIN³⁰

Aunque se considera que la hiperplasia es la lesión precursora del adenocarcinoma de tipo I, hay motivos que hacen pensar que solo lo son de un subgrupo^{37,39,139}; en el resto, el origen puede ser el endometrio atrófico y el funcional (proliferativo y secretor).

Estos motivos son:

- 1- En una parte de los adenocarcinomas de tipo I no hay evidencia histológica de hiperplasia en la pieza de histerectomía ni en la historia previa. En la histeroscopia, la mayoría de los adenocarcinomas, tipo 1 y 2 son focales y están limitados a una parte de la cavidad endometrial, más o menos amplia, y la extensión puede guardar relación con el tiempo de evolución. El resto del endometrio suele ser atrófico en la postmenopáusica y activo, proliferativo o secretor, en la premenopáusica.^{44,177,178}.
- 2- La incidencia de la hiperplasia con atipias es menor que la de cáncer de endometrio tanto en la biopsia de endometrio como en la pieza de histerectomía, tal y como se puede ver en los resultados de este trabajo. No ocurre como en el cáncer del cuello de útero, en el que la CIN 3 es mucho más incidente que el cáncer invasor.
- 3- El adenocarcinoma de tipo 1 se asocia a una serie de alteraciones moleculares que son distintas a las del de tipo 2^{2,44-48}.

El diagnóstico de la hiperplasia de endometrio es histológico y se hace, la mayoría de las veces, con las muestras de endometrio obtenidas con biopsia o legrado³¹. El diagnóstico histológico de la hiperplasia de endometrio tiene una reproductibilidad baja cuando el endometrio se obtiene con biopsia y legrado^{34,36-39}, y también en la biopsia dirigida con histeroscopia y en la polipectomía¹⁴⁰. La baja reproductibilidad ocurre tanto en la hiperplasia sin como con atipias^{34,39}. Es frecuente que se haga este diagnóstico en lesiones benignas como pólipos, endometritis⁴⁴... Hasta en un 52% de las hiperplasias con atipias diagnosticadas con biopsia hay adenocarcinoma en la pieza de histerectomía³¹⁻³⁵ y estos pueden ser infiltrantes³¹⁻³³; en otro grupo también numeroso o no hay patología endometrial o hay hiperplasia sin atipias¹⁴⁰. El riesgo de cáncer de endometrio en la biopsia de HCA es una constante; en la revisión bibliográfica, se cifra en 17%³¹ a 52%³⁵. El estudio histológico morfológico no ha podido solucionar este problema³⁰. Parece que puede tener mayor seguridad los estudios morfométricos, D score¹⁴¹. Además, la HCA puede evolucionar a cáncer aunque no lo hubiera en el momento en que se hizo el diagnóstico³⁰. El riesgo llega hasta 29% según Kurman y cols³¹. Este estudio fue retrospectivo con muestras endometriales obtenidas con legrado. Por el riesgo tan alto de coexistir y evolucionar a adenocarcinoma, se recomienda la histerectomía en la mujer con deseo genésico cumplido.

Sobre los métodos diagnósticos.

7.4. La ecografía transvaginal se utiliza como método de cribado⁸⁰⁻⁸³ y como método de diagnóstico del adenocarcinoma de endometrio³¹⁻³⁸.

Como método de cribado ha sido ampliamente aceptada en muchos países^{5,80-83}, entre ellos el nuestro^{82,83}, a pesar de no haber evidencia científica que la respalde⁸³. El fundamento es una opinión de expertos que consideran que como en la hiperplasia y en el cáncer de endometrio se engruesa el endometrio, y como la ecografía vaginal es fiable para medir el grosor de la línea endometrial, se teorizó que se podrían detectar midiendo la línea endometrial.

Estudios científicos han demostrado que la sensibilidad y el VPN es alto para hacer el diagnóstico de cáncer en la mujer asintomática cuando la LE está engrosada, sin embargo, la especificidad y el VPP es muy bajo, alrededor del 2%, lo que conduce a que se hagan muchas pruebas complementarias innecesarias: histeroscopias y/o biopsias de endometrio, y el beneficio no ha sido demostrado⁸⁴⁻⁸⁹. La causa de la baja especificidad se debe en gran medida a que el pólipo endometrial es la patología más frecuente en la mujer asintomática^{114,116} y poco o nada tiene que ver con el cáncer de endometrio¹¹⁸⁻¹²⁰. Por esto y por los efectos colaterales adversos, físicos, psicológicos y económicos, expertos y sociedades científicas desaconsejan el cribado del cáncer de endometrio con ecografía, biopsia de endometrio y otros métodos diagnósticos^{88,90,91}. Solo lo recomiendan en mujeres portadoras del Síndrome de Lynch 2¹¹⁸⁻¹²³ aunque tampoco está demostrado el beneficio.

En nuestro estudio, en la mujer postmenopáusica asintomática con LE igual o menor de 5 mm, el porcentaje de adenocarcinomas es de 1,9%, y en la mujer asintomática con una LE mayor de 10 mm es de 4.4%. Sin embargo, en la que tiene metrorragia postmenopáusica y una línea endometrial igual o menor de 5 mm, el porcentaje de adenocarcinoma es de 3,7%. Parece incongruente que en las asintomáticas se recomiende completar el estudio endometrial y en las que tienen metrorragia se de por terminado.

Como método diagnóstico, la medición de la línea endometrial se ha impuesto como primera prueba diagnóstica en la mujer con metrorragia postmenopáusica. El objetivo es descartar el cáncer de endometrio y la patología endometrial severa. En 1998 Smith-Bindman¹⁵ publicó el primer metaanálisis sobre la utilidad de la LE asegurando que la ecografía transvaginal tiene una sensibilidad alta para detectar y descartar cáncer y patología endometrial. Cuando la LE es menor de 5 mm, el riesgo de que haya cáncer e HCA es muy bajo y se puede dar por terminado el estudio endometrial. Este metaanálisis tuvo un fuerte impacto. En 2002, Tabor y cols¹⁶ publicaron otro metaanálisis, prácticamente con los mismos datos que los utilizados por Smith-Bindman, pero con información adicional solicitada a los autores de los trabajos que

componían el metaanálisis, lo que le da una mayor calidad científica. La conclusión fue que con una línea endometrial igual o menor de 5 mm no disminuye la necesidad de completar el estudio endometrial ya que hasta 4% pueden tener cáncer.

Smith Bindman¹⁵, Goldstein⁶¹ y otros¹⁴ aceptan que la ecografía tiene falsos negativos, al igual que el resto de pruebas diagnósticas, (biopsia de endometrio, legrado...). Por este motivo y en caso de persistir la metrorragia recomiendan continuar con el estudio endometrial⁶¹.

Cuando la LE es superior a 4-5 mm la recomendación es continuar con el estudio endometrial, con histeroscopia, biopsia, sonoecografía o legrado. En estos casos, la incidencia de AE y de HCA es baja. Goldstein da cifras de 4%. Bakour¹⁷ en 1999 afirmó que una línea endometrial mayor de 4 mm no influye para nada en el diagnóstico de HCA y de AE. Nuestros resultados están de acuerdo con estos datos.

En la mujer con metrorragia premenopáusica, la utilidad de la ecografía para hacer el diagnóstico de patología endometrial severa es todavía menor, porque la incidencia de AE e HCA es muy baja y la cifra de endometrio engrosado por causas benignas es muy alto.

La sonoecografía se utiliza para mejorar los resultados de la ecografía vaginal. Tiene como objetivo discriminar si el engrosamiento endometrial es debido a un proceso focal o difuso para decidir si se debe hacer una biopsia o una resección. Pero por si misma ni la ecografía ni la sonoeco tienen capacidad para discriminar entre un proceso benigno, premaligno o maligno.

7.5. La biopsia de endometrio ha reemplazado al legrado uterino como método diagnóstico porque se hace de forma ambulatoria. Es barata y bien tolerada, excepto cuando hay estenosis del canal endocervical. Entonces puede ser necesaria la anestesia local para evitar el dolor. Tiene una seguridad diagnóstica alta cuando el tumor ocupa más de la mitad de la cavidad uterina⁴ y también cuando se obtiene

suficiente endometrio para estudio histológico⁶⁸. La muestra insuficiente plantea la duda de si se trata de una atrofia del endometrio o de un falso negativo⁶⁴. Cuando el diagnóstico de la biopsia es de hiperplasia con atipias puede haber adenocarcinoma en 17³¹ a 52%³⁵. La seguridad diagnóstica de la biopsia varía mucho en la bibliografía. La cifra de falsos negativos dada por Gull, 5 a 15%, parece razonable.

La ventaja que tiene la biopsia de endometrio sobre las demás pruebas diagnósticas es que la duración es breve y es segura cuando el diagnóstico es de cáncer.

El protocolo de “Histeroscopia en Consulta” de la SEGO del año 2013¹¹ recomienda la biopsia de endometrio como primera prueba diagnóstica cuando no se dispone de ecografía transvaginal.

7.6. El legrado uterino ha sido la prueba diagnóstica más utilizada para el estudio de la metrorragia hasta la llegada de la histeroscopia¹²⁶. Se ha considerado el patrón oro (*gold standard*)⁷⁵. Tiene una tasa de falsos negativos para cáncer de 2 a 6 %⁷⁶, la mayoría procesos focales en los que no se consigue una muestra de endometrio⁶⁴. Su uso ha disminuido hasta hacerse anecdótico en muchos centros. Entre los motivos está la necesidad de estudio preoperatorio, ingreso hospitalario, anestesia y no está exento de complicaciones. Además, se ha visto superado en eficacia por otras pruebas diagnósticas más sencillas¹²⁶. En la actualidad algunos lo utilizan como complemento de la histeroscopia^{142,143}.

7.7. En cuanto a la histeroscopia

La **histeroscopia** es un método diagnóstico ambulatorio, seguro, bien tolerado y con pocas complicaciones. A ello ha contribuido la disminución del calibre de los histeroscopios y la anestesia local. Permite:

- La **inspección** del canal endocervical, la cavidad uterina, el endometrio y los orificios tubáricos.
- La **palpación** del endometrio y de las anomalías de la cavidad (pólipos, miomas, septos, sinequias...).
- La **biopsia dirigida y la polipectomía**, que son de gran ayuda para el diagnóstico de la patología endometrial premaligna y maligna.

Los resultados de la histeroscopia en consulta son superponibles a los de la histeroscopia bajo anestesia^{11,104}.

Tiene una seguridad alta para hacer el diagnóstico de normalidad de la cavidad uterina, del endometrio funcional y atrófico, y de la patología benigna como septo uterino, sinequias, pólipos, miomas y restos placentarios. Permite el diagnóstico de las lesiones focales, que resulta muy difícil para otros métodos diagnósticos como la biopsia ciega y el legrado⁹⁻¹²¹.

7.8. En cuanto a los medios de distensión

Entre los años 1988 y 1996 utilizamos CO₂ con buenos resultados, pero tiene una serie de inconvenientes:

- 1.- no permite la biopsia dirigida.
- 2.- la visión que habitualmente es excelente se ve dificultada cuando hay sangre, moco o líquido, estos elementos son frecuentes en el adenocarcinoma, sobre todo en las formas avanzadas, y dificultan la valoración, de manera especial la del canal endocervical.

3.- La omalgia, es una complicación frecuente del CO₂, cuando se presenta obliga a analgesia y reposo en la consulta demorando el regreso de la paciente a su domicilio.

7.9. En cuanto a las causas que hacen imposible practicar una histeroscopia:

1- El dolor es la causa más frecuente. La mayoría de las veces ocurre por estenosis del canal endocervical. Es más frecuente en mujeres menopáusicas especialmente en asintomáticas. Otras veces lo provoca la distensión uterina cuando desencadena contracciones uterinas; esto ocurre con mayor frecuencia en las mujeres nulíparas jóvenes. Cuando no se pudo hacer la histeroscopia en consulta se hizo en quirófano con sedación o anestesia regional. Desde la introducción de la anestesia local la cifra de histeroscopias imposibles ha disminuido considerablemente y sigue disminuyendo los histeroscopios de pequeño calibre.

2- El sangrado abundante es el siguiente motivo en frecuencia, porque la sangre y especialmente los coágulos impiden la visión, a pesar de que se utilice líquido como medio de distensión. La solución es repetir la histeroscopia cuando haya desaparecido o disminuido la hemorragia o hacerla en quirófano bajo anestesia con resector porque permite la extracción de los coágulos.

3- La imposibilidad de localizar el cuello uterino o el canal endocervical suele ocurrir en mujeres con cirugía vaginal y en las tratadas con braquiterapia. Si no es este el motivo, se puede resolver con misoprostol.

4- Mujeres con himen íntegro o estenosis del introito vaginal, por razones obvias. Hoy, trabajando con líquido, histeroscopios de 3,5 mm y vaginoscopia, se consigue hacer la histeroscopia en consulta con éxito la mayoría de las veces. Cuando no es posible, hay que hacerla en quirófano con sedación.

7.10. En cuanto al pólipo endometrial

El **pólipo endometrial** es una proliferación focal del endometrio^{81,114-117}. No se conoce exactamente la causa que lo provoca. Son muy frecuentes en la mujer con metrorragia y en la asintomática con ecografía patológica. Puede ser único o múltiple; grandes, pequeños o medianos¹¹⁴. En la premenopausia suelen ser mucosos, aunque también los hay fibrosos. En la postmenopausia la mayoría son fibrosos.

La gran mayoría son benignos, entre 0,3% a 4,8% son malignos¹¹⁴⁻¹¹⁷. Se ha considerado que son premalignos cuando contienen hiperplasia con y sin atipias, porque en teoría pueden evolucionar a cáncer. Una vez más conviene recordar la baja reproductibilidad que tiene la biopsia para hacer el diagnóstico de hiperplasia en los pólipos³⁷.

Se discute cuándo el pólipo con adenocarcinoma es un pólipo o un adenocarcinoma que crece en forma de pólipo. Se considera que el pólipo con degeneración maligna es aquel en el que la porción maligna está limitada al pólipo; dicho de otra manera, cuando una vez resecado todo el pólipo no queda adenocarcinoma en el resto del endometrio; sin embargo, se considera que es adenocarcinoma cuando en el endometrio restante sigue habiendo adenocarcinoma una vez resecado el pólipo, es decir, cuando hay adenocarcinoma fuera del pólipo^{81,118-120}. Los pólipos con degeneración maligna suponen el 0,3% de todos los pólipos resecados, el resto son adenocarcinomas pseudopolipoides^{115,120}.

Si el pólipo es una proliferación benigna y el adenocarcinoma una proliferación maligna del endometrio, debería haber características morfológicas que los distinguiera. En nuestro trabajo hemos diferenciado entre pólipos que consideramos benignos y otros pólipos que nos parecen sospechosos y que los hemos incluido en el grupo de sospecha. Sus características han sido descritas en el apartado de material y de métodos.

En este estudio se ha practicado un análisis retrospectivo entre los años 2004 y 2010. El número total de histeroscopias con diagnóstico de pólipo fue de 4478 y hubo 16 adenocarcinomas, 0,35%, mientras que 123 pólipos eran sospechosos con 10 adenocarcinomas, 8,1%, y entre estos no hubo ningún falso negativo de adenocarcinoma. Estos son datos retrospectivos de un solo centro que no tienen más valor que el descriptivo, pero se debería de considerar y practicar estudios prospectivos para ver si estos datos se repiten y confirman.

7.11. Sobre el diagnóstico histeroscópico de hiperplasia endometrial

El valor de la histeroscopia para el diagnóstico de la hiperplasia de endometrio es bajo tanto en nuestro estudio como en la bibliografía en general ^{111,122,123}.

La hiperplasia difusa es la que afecta a todo el endometrio. Puede dar dos tipos de imagen. En la forma más frecuente, la imagen histeroscópica es muy similar a la del endometrio funcional normal y es difícil de diagnosticar con histeroscopia, porque los criterios que se utilizan para hacer el diagnóstico no tienen la suficiente potencia diagnóstica¹⁴⁴. En la otra forma, el endometrio es hipertrófico, está muy engrosado e hipervascularizado y tiene numerosos quistes pequeños. Estos criterios tienen un mayor valor diagnóstico,¹⁴⁴ pero esta forma es poco frecuente. En estos casos la biopsia suele corresponder con hiperplasia simple y compleja sin atipias. Cuando a esta última imagen se añade necrosis y alteraciones vasculares abigarradas, se debe de hacer diagnóstico de sospecha porque la biopsia puede corresponder con hiperplasia con atipias o adenocarcinoma.

La hiperplasia focal, es la que afecta a una parte del endometrio, se puede localizar en un pólipo endometrial, en seudopólipos mucosos o en placas sobreelevadas de endometrio. El diagnóstico es difícil y es necesaria la biopsia dirigida para hacer el diagnóstico diferencial.

Otra dificultad que se añade a las ya descritas es la baja reproductibilidad de la histología para hacer el diagnóstico de hiperplasia. Muchas veces se hace diagnóstico de hiperplasia en patología benigna como pólipos, endometritis...⁴⁴

El diagnóstico de la hiperplasia con atipias se hace la mayoría de las veces en la biopsia de endometrio. El diagnóstico con histeroscopia es difícil, tal y como vemos que ocurre en este estudio.

- En la metrorragia postmenopáusica el diagnóstico histeroscópico de las hiperplasia con atipias fue de SPEM en 4.9% (4/81), de pólipo en 50,6% (41/81), de sospecha en 33,3% (27/81) y de ADC en 11,1% (9/81). En ningún caso se hizo diagnóstico histeroscópico de hiperplasia.
- En la metrorragia premenopáusica fue de SPEM en 24,8 % (17/70), de pólipo en 31.4% (22/70), de hiperplasia en 20% (14/70), de sospecha en 17.1% (12/70) y de adenocarcinoma en 7.1% (5/70).
- En la mujer asintomática con ecografía patológica el diagnóstico fue de SPEM en 20% (10/50), de pólipo en 68% (34/50), de hiperplasia en 2% (1/50), de sospecha en 8% (4/50) y de adenocarcinoma en 2% (2/50).

El diagnóstico de pólipo fue el más frecuente, 48,5% (97/200) y el de hiperplasia el menos, 7.5% (15/200).

Todos estos datos resultan incongruentes y deslavazados con pocos nexos de unión con un diagnóstico histológico bien definido.

El tratamiento recomendado en la HCA es la histerectomía, el objetivo es prevenir y tratar el adenocarcinoma de endometrio.

La incidencia de adenocarcinoma en nuestro estudio fue de 26.7% (39/146). Se practicó histerectomía a 75.3% (61/81) de las mujeres que tuvieron metrorragia postmenopáusica, a 71.4% (50/70) con metrorragia premenopáusica y a 70% (35/50) de las mujeres sin metrorragia con ecografía patológica.

Cuando el diagnóstico fue de:

- **SPEM** el porcentaje de adenocarcinoma fue de 9.6% (3/31), cuando fue de **pólipo** de 8,7% (6/69), en caso de **hiperplasia** de 20% (3/15). La incidencia **para todo este grupo** fue de 10.4% (12/115) “LR” 0,35 (IC 0,2-0,6) y valor posttest de 9%.

Valor de la histeroscopia en el diagnóstico del adenocarcinoma de endometrio.

- **Sospecha** la incidencia de adenocarcinoma fue de 44,1% (15/34), el “LR” de 2.2 (IC al 95% de 1,2-4,0), y el valor posttest de 21%.
- **Adenocarcinoma** la incidencia fue de 92.8% (14/15). “LR”: 36,6 (IC 4,9 y 270,5), y el valor posttest de 93,7%.

La histeroscopia puede ser útil para conocer el riesgo de cáncer cuando hay una biopsia de hiperplasia con atipias^{146,147} en contra de otras opiniones que consideran que la histerectomía es el tratamiento ideal tras la biopsia de HCA o EIN^{30,148}.

Cuando se compara la correlación entre el diagnóstico histeroscópico y el estadio clínico del tumor, utilizando la clasificación FIGO de 1998, vemos que en el estadio IA, 14 casos en total, en 4 el diagnóstico fue de SPEM, pólipo o hiperplasia, en 9 de sospecha y en 1 de adenocarcinoma; sin embargo, cuando el estadio fue IC y superior hubo 1 caso del grupo SPEM..., 2 de sospecha y 4 de adenocarcinoma. En el estadio IB la correlación fue 4, 4 y 8 casos. La conclusión es que cuando el diagnóstico histeroscópico fue de SPEM pólipo, hiperplasia, (1/7) y sospecha (2/7) el riesgo de invasión miometrial profunda es bajo y cuando es de adenocarcinoma el riesgo es bastante mayor (4/7).

7.12. Histeroscopia y adenocarcinoma.

El adenocarcinoma es una proliferación maligna del endometrio con crecimiento exofítico.

En 1987, Mencaglia y cols¹²⁶ afirmaron que la seguridad diagnóstica de la histeroscopia para el diagnóstico del cáncer de endometrio se aproxima al 100%, pero advirtieron que el diagnóstico no se puede hacer solo con histeroscopia, siendo necesaria la biopsia de endometrio. En 1998, Ben-Yehuda y cols¹⁴² publicaron un trabajo, que tuvo un fuerte impacto, en el que afirmaron que la histeroscopia no mejora la seguridad del legrado para hacer el diagnóstico de hiperplasia y cáncer de endometrio. Clark y cols⁶⁸ en el metaanálisis de 2002 aseguran que la histeroscopia es segura para hacer el diagnóstico de cáncer de endometrio pero tiene un valor moderado para hacer el diagnóstico de enfermedad endometrial severa: cáncer e hiperplasia. En

126

2006, Trimble y cols³⁰ afirman que la histeroscopia no aumenta de manera significativa la detección de los adenocarcinomas no diagnosticados y que no todas las lesiones premalignas son diagnosticadas por histeroscopia. En 2012, Marchanda y cols⁹⁶ sugieren que la histeroscopia con biopsia es aceptable para el cribado anual en el síndrome de Lynch 2, y que tiene una seguridad alta mayor que el de la ecografía vaginal.

En cuanto al diagnóstico histeroscópico del adenocarcinoma, hay que diferenciar entre el diagnóstico morfológico histeroscópico (DHM). Cuando se el diagnóstico se hace solo con histeroscopia, y el diagnóstico histeroscópico con biopsia de endometrio (DHB)⁹⁶, cuando la histeroscopia se completa con la biopsia.

En nuestro estudio para el diagnóstico morfológico (DHM) se utilizan dos conceptos distintos que se complementan, son el diagnóstico de adenocarcinoma y el de sospecha.

El diagnóstico de adenocarcinoma se hizo cuando la imagen histeroscópica cumplía con los criterios de Sugimoto¹²⁵, que son los utilizados por Garuti y cols¹¹¹, y similares a los que Labastida¹²⁴ describe como carcinoma evolucionado y avanzado en su Tratado y Atlas de Histeroscopia. En las tablas 4, 13 y 23 se puede ver la correlación entre el diagnóstico histeroscópico y el de la biopsia. En la metrorragia postmenopáusica, tabla 4, se hizo correctamente el diagnóstico de “adenocarcinoma” en el 93% de los casos (334/359), esto es cuando lo comparamos con la pieza de histerectomía. De los 334 casos diagnosticados como “adenocarcinoma”, la biopsia confirmó el diagnóstico histeroscópico en 307 y no lo hizo en 27; en 16 la biopsia no fue de cáncer ni hiperplasia (SPEM), en 3 de hiperplasia sin atipia y en 8 de hiperplasia con atipia. En la metrorragia premenopáusica, tabla 13, se hizo correctamente el diagnóstico histeroscópico de “adenocarcinoma” en 26 casos confirmándose en 24, 92,3% (24/26); la biopsia lo confirmó en 20 y en 4 fue de hiperplasia con atipias. En la mujer asintomática con ecografía patológica, tabla 23, se hizo correctamente el diagnóstico histeroscópico de “adenocarcinoma” en 77,5%, 31 de 40. La biopsia confirmó el cáncer en 28, en 2 la biopsia fue de SPEM y en 1 de HCA.

Hay motivos que justifican que la biopsia dirigida sea negativa cuando en realidad hay cáncer. Los dos principales son:

1- La dificultad de hacer la biopsia en mujeres nulíparas, obesas, con canal estenótico y muchas veces nerviosas.

2- Elegir el sitio de la biopsia cuando el tumor tiene una necrosis extensa.

El diagnóstico de sospecha complementa el diagnóstico histeroscópico morfológico. En este grupo se incluyen una serie de pólipos que tienen las características descritas en el apartado material y métodos, y otra serie de imágenes anómalas que suelen ser de proliferación endometrial focal, como las denominadas por Valle¹⁴⁵ como lesión frontera y por Labastida¹²⁴ como carcinoma inicial. Se hizo diagnóstico de sospecha en 7,8% de las histeroscopias practicadas en las mujeres con metrorragia postmenopáusica (181/2305) y se confirmó el adenocarcinoma en 34,4% (62/181). La biopsia fue de adenocarcinoma en 54, de HCA en 6 y en dos de pólipo. En la mujer con metrorragia premenopáusica se hizo diagnóstico de sospecha en 1,6%. (62/3730) y hubo 12 adenocarcinomas, 19.3%, (12/62) en seis la biopsia fue de adenocarcinoma y en otras seis de HCA. En la mujer asintomática con ecografía patológica se hizo en 1,9% (63/3469) y se encontraron 17 adenocarcinomas, 26,9% (17/63); la biopsia fue de ADC en 14, de HCA en 3. La tasa de adenocarcinomas cuando el diagnóstico fue de “sospecha” supone el 34,4% en la metrorragia postmenopáusica, 19% en la metrorragia premenopáusica y 26,9% en la asintomática con ecografía patológica. La especificidad del grupo “sospecha” es bastante menor que la del término “adenocarcinoma”.

El “LH+” es excelente en la metrorragia postmenopáusica y tiene un valor de 19,5%, siendo el valor posttest de 73,3%, en tanto que el valor pretest es de 12,6% (la incidencia). El “LH-” también es excelente con un valor de 0,08, siendo el valor posttest de 1,1%. En la metrorragia premenopáusica y en la ecografía patológica el “LH+” es excelente: 30,6 y 26,4, sin embargo el “LH-” es regular con valores de 0,24 y 0,18, respectivamente.

Si comparamos estos datos con los de la medición de la línea endometrial en la mujer con metrorragia postmenopáusica vemos que cuando la LE fue mayor de 15 mm el porcentaje de adenocarcinomas fue de 35%, cifra similar a la de la histeroscopia con sospecha. Cuando la LE fue menor de 15 mm, la incidencia de ADC disminuye considerablemente (Ver tabla 6). La ecografía con LE mayor de 15 mm supone el 25% de todas las ecografías. Sin embargo, el diagnóstico de sospecha supone el 7,8% de todas las histeroscopias practicadas por metrorragia postmenopáusica, 1,8% en las premenopáusicas y 1,8% en las asintomáticas.

Hay motivos que justifican el diagnóstico de sospecha. El principal es aumentar la seguridad al diagnóstico “adenocarcinoma”, retirándole los falsos positivos que se trasladarían al diagnóstico de “sospecha”. Los falsos positivos más frecuentes son pólipos endometriales y algunas hiperplasias de endometrio.

Por último, en nuestro estudio, hubo una serie de adenocarcinomas que no se diagnosticaron como adenocarcinoma ni como sospecha. Son los falsos negativos. Pero todos dieron una u otra imagen histeroscópica, excepto dos casos en que el diagnóstico fue de normalidad y en ninguno de los dos hubo cáncer en el estudio final. En la metrorragia postmenopáusica hubo 19 casos, 4,6% (19/412): 3 fueron diagnosticados como SPEM, 14 como pólipo y 2 como hiperplasia. En la metrorragia premenopáusica hubo 12 falsos positivos, 25,5% (12/47): 4 como SPEM, 3 como pólipo y 5 como hiperplasia. En la asintomática con patología endometrial hubo 12 falsos positivos, 20,6% (12/58): en 2 el diagnóstico histeroscópico fue de no cáncer (normalidad histeroscópica), la biopsia fue de adenocarcinoma y en la pieza de histerectomía solo hubo HCA, en 7 fue de pólipo y en 1 de hiperplasia.

El número de falsos negativos, porcentualmente, es mayor en la metrorragia premenopáusica y en la ecografía patológica que en la metrorragia postmenopáusica. La causa de esta diferencia puede estar en el porcentaje de estadios iniciales, es mayor en la metrorragia postmenopáusica y en la ecografía patológica. Da la impresión que el diagnóstico histeroscópico es más difícil de hacer en los estadios iniciales, en estos casos el tumor da imagen de pólipo, poliposis o hiperplasia. Esto justifica que en la prueba de probabilidades estadísticas, el “LR-“, el valor sea solo regular en la

metrorragia premenopáusica (0,24) y en la ecografía patológica (0,18). Por este motivo hay que tratar de identificar los criterios morfológicos que permitan diagnosticar correctamente estos casos.

La biopsia dirigida y la polipectomía (DHB, diagnóstico histeroscópico con biopsia de endometrio) son imprescindible para completar el diagnóstico de adenocarcinoma, tal y como ha sido ampliamente publicado^{121,126}.

En nuestro estudio, en la metrorragia postmenopáusica se operaron 375 mujeres con adenocarcinoma. En 81,9% (305/372) el diagnóstico histeroscópico fue de adenocarcinoma, 13,1% (49/372) de sospecha y en las restantes, 5,1% (18/372), de no cáncer. Sin embargo, en la metrorragia premenopáusica en 48% (24/50) el diagnóstico fue de adenocarcinoma, 24% (12/50) de sospecha y 28% (14/50) de SPEM. En la ecografía patológica en 47,4% (28/59) el diagnóstico fue de adenocarcinoma, 30,5% (18/59) de sospecha y 22% (13/59) de no cáncer.

La seguridad del diagnóstico morfológico de la histeroscopia en nuestro estudio ha sido mayor en la metrorragia postmenopáusica, 95%, que en la metrorragia premenopáusica, 72%, y la ecografía patológica, 77.9%. Esto posiblemente guarda relación con el estadio y con el tipo tumoral, en la metrorragia postmenopáusica el porcentaje de estadio IA es menor que en la metrorragia premenopáusica y en la ecografía patológica.

CONCLUSIONES

- 1- La incidencia de adenocarcinoma de endometrio en nuestro estudio es de 12,6% en la mujer con metrorragia postmenopáusica, de 1,1% en la metrorragia premenopáusica y de 1,3% en la asintomática con ecografía patológica.
- 2- La histeroscopia con biopsia dirigida es una exploración esencial en el estudio del endometrio ya que tiene una seguridad alta para confirmar y descartar el cáncer de endometrio. La biopsia cuando el endometrio es normal (atrófico o activo) no siempre es necesaria.
- 3- La histeroscopia es un método diagnóstico muy bien aceptado, al que se puede acceder fácilmente por ser una técnica ambulatoria, barata, bien tolerada, de duración breve, recuperación rápida y con pocas complicaciones. La biopsia dirigida se hace en el mismo acto sin añadir molestias.
- 4- La mayor parte de los adenocarcinomas de endometrio se diagnostican con los criterios de Sugimoto. En el resto, el diagnóstico es más dificultoso, se hace con los criterios de sospecha o con la biopsia dirigida.
- 5- La histeroscopia debería ser la prueba diagnóstica de primer orden y no ser relegada por la ecografía y la biopsia de endometrio, porque la sensibilidad, especificidad, valores predictivos y probabilidades estadísticas son superiores a los de la ecografía y la biopsia ciega.
- 6- Los factores de riesgo clásicos son poco útiles para seleccionar a la población con patología endometrial premaligna y maligna a excepción del antecedente de Síndrome de Lynch 2. Debería explorarse la utilidad de la histeroscopia como método de cribado en las portadoras de este síndrome.

Valor de la histeroscopia en el diagnóstico del adenocarcinoma de endometrio.

- 7- Los pólipos endometriales son una proliferación benigna del endometrio con bajo riesgo de malignidad. Pocas veces son causa de hemorragia, aunque frecuentemente coexisten la metrorragia y el pólipo. No todos los pólipos han de researse. Solo se deberían extirpar los sospechosos, los causantes de metrorragia y de esterilidad.
- 8- La ecografía previa a la histeroscopia no es necesaria en caso de metrorragia y su utilidad como método de cribado está muy en entredicho.
- 9- La histeroscopia también es de utilidad, cuando en la biopsia hay hiperplasia con atipias, para asignar el riesgo de adenocarcinoma, planificar el tratamiento y hacer el control cuando no se practica histerectomía.

oOo

Valor de la histeroscopia en el diagnóstico del adenocarcinoma de endometrio.

De las dificultades de interpretación de la histeroscopia se desprende la necesidad de que en los hospitales haya un equipo dedicado a ella aunque no sea de forma exclusiva.

oOo

BIBLIOGRAFIA

1. Jemal A, Siegel R, Ward E, Hao Y, Xu J, Thun MJ. Cancer Statistics. CA Cancer J Clin 2008;58:71–96.
2. Oncoguía SEGO: Cáncer de Endometrio 2010. Guías de práctica clínica en cáncer ginecológico y mamario. Publicaciones SEGO, Octubre 2010.
3. .ACOG practice bulletin, clinical management guidelines for obstetrician-gynecologists, number 65, August 2005: management of endometrial cancer. Obstet Gynecol 2005;106:413.
4. Jacobs I, Gentry-Maharaj A, Burnell M, Manchanda R, Singh N, Sharma A, et al. Sensitivity of transvaginal ultrasound screening for endometrial cancer in postmenopausal women: a casecontrol study within the UKCTOCS cohort. Lancet Oncol. 2011;12:38-48.
5. Smith-Bindman R, Weiss E, Feldstein V. How thick is too thick? When endometrial thickness should prompt biopsy in postmenopausal women without vaginal bleeding. Ultrasound Obstet Gynecol 2004;24:558–65.
6. Bokhman JV. Two pathogenetic types of endometrial carcinoma. Gynecol Oncol 1983;15:10-7.
7. Lax SF, Kurman RJ. A dualistic model for endometrial carcinogenesis based on immunohistochemical and molecular genetic analyses. Verh Dtsch Ges Pathol 1997 ; 81 : 228-32.

8. Albertini AF, Devouassoux-Shisheboran M, Genestie C. Anatomopathologie des cancers de l'endomètre: Pathology of endometrioid carcinoma. Bulletin du cancer; Volume 99:7-12.
9. Bakour SH. Ambulatory hysteroscopy: evidence-based guide to diagnosis and therapy. Best Practice & Research Clinical Obstetrics and Gynaecology 2006; 20:953-975.
10. Spencer CP, Whitehead MI. Endometrial assessment revisited. Br J Obstet Gynaecol 1999;106:623 –632.
11. Histeroscopia en consulta. Protocolos asistenciales en endoscopia ginecológica; 2013. www.prosego.com.
12. A, Olivarius Nde F, Møller S, Gottschau A, Karlslund W. Menstrual bleeding patterns in pre- and perimenopausal women: a population-based prospective diary study. Acta Obstet Gynecol Scand. 2004 Feb;83(2):197-202.
13. Weber AM, Belinson JL, Piedmonte MR. Risk factors for endometrial hyperplasia and cancer among women with abnormal bleeding. Obstet Gynecol. 1999. Apr;93(4):594-8.
14. Karlsson B, Granberg S, Wikland M, Ylostalo P, Torvid K, Marsal K, Valentin L. Transvaginal ultrasonography of the endometrium in women with postmenopausal bleeding- a Nordic multicenter study. Am J Obstet Gynecol. 1995; 172(5):1488-94.

15. Smith-Bindman R, Kerlikowske K, Feldstein V, Subak L, Scheidle J, Segal M, et al. Endovaginal ultrasound to exclude endometrial cancer. *JAMA* 1998 Nov 4;280(17):1510-7.
16. Tabor A, Watt HC, Wald NJ. Endometrial thickness as a test for endometrial cancer in women with postmenopausal vaginal bleeding. *Obstet Gynecol* 2002;99:663–70.
17. Gupta JK, Chien PF, Voit D, Clark TJ, Khan KS. Ultrasonographic endometrial thickness for diagnosing endometrial pathology in women with postmenopausal bleeding: a metaanalysis. *Acta Obstet Gynecol Scand* 2002;81:799–816.
18. Timmermans A, Opmeer BC, Khan KS, Bachmann LM, Epstein E, Clark TJ, Gupta JK, Bakour SH, van den Bosch T, van Doorn HC, Cameron ST, Giusa MG, Dessole S, Dijkhuizen FP, Ter Riet G, Mol BW. Endometrial thickness measurement for detecting endometrial cancer in women with postmenopausal bleeding: a systematic review and meta-analysis. *Obstet Gynecol*. 2010 Jul;116(1):160-7.
19. Hurd W. Menopausia en Ginecología de Novak 12ª Edición. McGraw-Hill Interamericana 1997:981-105
20. Díaz Recasens, J. Climaterio y terapéutica hormonal sustitutiva en Manual del Residente. SmithKline Beecham, 1997;tomo I:139-145.
21. Herruzo A. Adenocarcinoma de endometrio. *Folia clínica en Obstetricia y Ginecología*; 47:10-40. 2004.

22. Gusberg SB, Kaplan AL. Precursors of Corpus Cancer. Iv. Adenomatous Hyperplasia as Stage O. Carcinoma of the Endometrium. *Am J Obstet Gynecol.* 1963; 87:662–678.
23. Skov BG, Broholm H, Engel U, et al. Comparison of the reproducibility of the WHO classifications of 1975 and 1994 of endometrial hyperplasia. *Int J Gynecol Pathol* 1997;16:33–7.
24. Kendall BS, Ronnett BM, Isacson C, et al. Reproducibility of the diagnosis of endometrial hyperplasia, atypical hyperplasia, and welldifferentiated carcinoma. *Am J Surg Pathol* 1998;22:1012–19.
25. Bergeron C, Nogales FF, Masseroli M, et al. Multicentric European study testing the reproducibility of the WHO classification of endometrial hyperplasia with a proposal of a simplified working classification for biopsy and curettage specimens. *Am J Surg Pathol* 1999;23:1102–8.
26. Zaino RJ. Endometrial hyperplasia: is it time for a quantum leap to a new classification? *Int J Gynecol Pathol.* 2000; 19(4):314–321.
27. Silverberg S, Lim PC, Burke JJ 2nd, et al. Concurrent endometrial carcinoma in women with biopsy diagnosis of atypical endometrial hyperplasia: a Gynecologic Oncology Group study. *Cancer.* 2006;106: 812–819.
28. Mutter GL, Baak JP, Crum CP, Richart RM, Ferenczy A, Faquin WC. Endometrial precancer diagnosis by histopathology, clonal analysis, and computerized morphometry. *J Pathol.* 2000 Mar;190(4):462-9.

29. Trimble CL, Kauderer J, Zaino R, Silverberg S, Lim PC, Burke JJ 2nd, et al. Concurrent endometrial carcinoma in women with biopsy diagnosis of atypical endometrial hyperplasia: a Gynecologic Oncology Group study. *Cancer*. 2006;106: 81 –819.
30. Trimble CL, Method M, Leitao M, Lu K, Ioffe O, Hampton M, et al. Management of endometrial precancers. *Obstet Gynecol* 2012, Nov;120(5):1160-75.
31. Kurman RJ, Kaminski PF, Norris HJ. The behavior of endometrial hyperplasia. A long-term study of "untreated" hyperplasia in 170 patients. *Cancer*. 1985; 56(2):403–412.
32. Widra EA, Dunton CJ, McHugh M, Palazzo JP. Endometrial hyperplasia and the risk of carcinoma. *Int J Gynecol Cancer*. 1995;5:233–235.
33. Janicek MF, Rosenshein NB. Invasive endometrial cancer in uteri resected for atypical endometrial hyperplasia. *Gynecol Oncol*. 1994; 52:373–378.
34. Zaino RJ. Endometrial hyperplasia: is it time for a quantum leap to a new classification? *Int J Gynecol Pathol*. 2000; 19(4):314–321.)
35. Dunton CJ, Baak PA, Palazzo JP, Van diese JP, McHugh M, Widra ER. Use of computerized morphometric analyses of endometrial hyperplasias in the prediction of coexistent cancer. *Am J Obstet Gynecol* 1996;174:1518-21.
36. Nogales Ortiz F, Nogales Fernández F, Herraiz Martínez MA. Hiperplasia glandular atípica del endometrio. Consideraciones anatomoclínicas. *Acta Ginecológica* 1992;49:182-95.

37. Silverberg S. Problems in the Differential Diagnosis of Endometrial Hyperplasia and Carcinoma. *Mod Pathol* 2000;13(3):309–327.
38. Winkler, S. Alvarez, R. M. Richart, and C. P. Crum. Pitfalls in the diagnosis of endometrial neoplasia. *Obstet.Gynecol* 64 (2):185-194, 1984.
39. Sherman ME. Theories of endometrial carcinogenesis: a multidisciplinary approach. *Mod Pathol*. 2000 Mar;13(3):295-308.
40. Karamurzin Y, Rutgers JK. DNA mismatch repair deficiency in endometrial carcinoma. *Int J Gynecol Pathol* 2009 ; 28 : 239-55..
41. Levine RL, Cargile CB, Blazes MS, van Rees B, Kurman RJ, Ellenson LH. PTEN mutations and microsatellite instability in complex atypical hyperplasia, a precursor lesion to uterine endometrioid carcinoma. *Cancer Res* 1998 ; 58 : 3254-8.
42. Uegaki K, Kanamori Y, Kigawa J, et al. PTEN-positive and phosphorylated-Akt-negative expression is a predictor of survival for patients with advanced endometrial carcinoma. *Oncol Rep* 2005 ; 14 : 389-92.
43. Uegaki K, Kanamori Y, Kigawa J, et al. PTEN is involved in the signal transduction pathway of contact inhibition in endometrial cells. *Cell Tissue Res* 2006 ; 323 : 523-8.
44. Faivre S, Kroemer G, Raymond E. Current development of mTOR inhibitors as anticancer agents. *Nat Rev Drug Discov* 2006 ; 5 : 671-88.

45. Catusus LGA, Cuatrecasas M, Prat J. Concomitant PI3K-AT and p53 alterations in endometrial carcinomas are associated with poor prognosis. *Mod Pathol* 2009 ; 22 : 522-9.
46. Machin PCL, Pons C, Muñoz J, Matias-Guiu X, Prat J. CTNNB1 mutations and beta-catenin expression in endometrial carcinomas. *Hum Pathol* 2002 ; 33 : 206-12.
47. Samarathai N, Hall K, Yeh IT. Molecular profiling of endometrial malignancies. *Obstet Gynecol Int* 2010;2010:162363.
48. Liu F. Molecular carcinogenesis of endometrial cancer. *Taiwan J Obstet Gynecol* 2007 ; 46 : 26-32.
49. Khalifa MA, Mannel RS, Haraway SD, Walker J, Min KW. Expression of EGFR, HER-2/neu, P53, and PCNA in endometrioid, serous papillary, and clear cell endometrial adenocarcinomas. *Gynecol Oncol* 1994 ; 53 : 84-92.
50. Brinton LA¹, Berman ML, Mortel R, Twiggs LB, Barrett RJ, Wilbanks GD, Lannom L, Hoover RN . Reproductive, menstrual, and medical risk factors for endometrial cancer: results from a case-control study. *Am J Obstet Gynecol*. 1992 Nov;167(5):1317-25.
51. Zanagnolo V¹, Pasinetti B, Sartori E. Clinical review of 63 cases of sex cord stromal tumors. *Eur J Gynaecol Oncol*. 2004;25(4):431-8.
52. Brinton LA, Hoover RN. Estrogen replacement therapy and endometrial cancer risk: unresolved issues. The Endometrial Cancer Collaborative Group. *Obstet Gynecol*. 1993 Feb;81(2):265-71.

53. Persson I, Adami HO, Bergkvist L, Lindgren A, Pettersson B, Hoover R, Schairer C. Risk of endometrial cancer after treatment with oestrogens alone or in conjunction with progestogens: results of a prospective study. *BMJ*. 1989 Jan 21;298(6667):147-51.
54. Jick SS, Walker AM, Jick H. Oral contraceptives and endometrial cancer. *Obstet Gynecol*. 1993 Dec;82(6):931-5.
55. Baron JA, La Vecchia C, Levi F. The antiestrogenic effect of cigarette smoking in women. *Am J Obstet Gynecol*. 1990 Feb;162(2):502-14.
56. Committee opinion no. 601: Tamoxifen and uterine cancer. *Obstet Gynecol* 2014, Jun;123(6):1394-7.
57. Wolfman W, Leyland N, Heywood M, Singh SS, Rittenberg DA, Soucy R, Allaire C, Awadalla A, Best C, Dunn S, Leroux N, Potestio F, Senikas V, Wallace S, Menzies R. Asymptomatic endometrial thickening. *J Obstet Gynaecol an*. 2010 Oct;32(10):990-9.
58. Gallup DG, Stock RJ. Adenocarcinoma of the endometrium in women 40 years of age or younger. *Obstet Gynecol* 1984;64:417-20.
59. Smith-Bindman R, Kerlikowske K, Feldstein VA, Subak L, Scheidler J, Segal M, et al. Endovaginal ultrasound to exclude endometrial cancer and other endometrial abnormalities. *JAMA* 1998;280:1510-7.
60. Goldstein RB, Bree RL, Benson CB et al. Evaluation of the woman with postmenopausal bleeding: Society of Radiologists in Ultrasound-Sponsored Consensus Conference statement. *J Ultrasound Med* 2001; 20: 1025e1036.

61. Goldstein S. The endometrial echo revisited: have we created a monster? *Am J Obstet Gynecol* 2004;191:1092–6.
62. Goldstein SR. Modern evaluation of the endometrium. *Obstet Gynecol* 2010; 116:168–76.
63. Epstein E, Ramirez A, Skoog L, Valentin L. Dilatation and curettage fails to detect most focal lesions in the uterine cavity in women with postmenopausal bleeding. *Acta Obstet Gynecol Scand.* 2001 Dec;80(12):1131-6.
64. Alcazar JL, Galvan R. Three-dimensional power doppler ultrasound scanning for the prediction of endometrial cancer in women with postmenopausal bleeding and thickened endometrium. *Am J Obstet Gynecol* 2009, Jan;200(1):44.e1-6.
65. Ferenczy A, Shore M, Guralnick M, Gelfand MM. The Kevorkian curette: an appraisal of its effectiveness in endometrial evaluation. *Obstet Gynecol.*1979;54:262-267.
66. Einert Y. Vacuum curettage by the Vabrar method: a simple procedure for endometrial diagnosis. *Acta Obstet Gynecol Scand.*1982;61:373-376.
67. Clark TJ, Mann CH, Shah N, Khan KS, Song F, Gupta JK. Accuracy of outpatient endometrial biopsy in the diagnosis of endometrial cancer: a systematic quantitative review. *BJOG.* 2002 Mar;109(3):313-21.
68. Stovall TG, Photopulos GJ, Poston WM, Ling FW, Sandles LG. Pipelle endometrial sampling in patients with known endometrial carcinoma. *Obstet Gynecol.*1991;77:954-956.

69. Guido RS, Kanbour A, Ruhn M, Christopherson WA. Pipelle endometrial sampling sensitivity in the detection of endometrial cancer. *J Reprod Med* 1995;40:553-5.
70. Guevara JL, Díaz de Munio JM, Herrazti JM, Landio C and cols. Estudio prospectivo sobre el valor de la citología endometrial en pacientes asintomáticas. *Progresos en Obstetricia y Ginecología* 1996;
71. Koss LG. Diagnosis of early endometrial cancer and precancerous states. *Ann Clin Lab Sci.* 1979 May-Jun;9(3):189-94.
72. Gonzalez Merlo J, González Bosquet J, González Bosquet. E. Cáncer de endometrio. En *Ginecología*, 8ª edición. Masson 2003: 509-530
73. ACOG technology assesment in Obstetrics and Gynecology. *Hysteroscopy* nº 7. *Obstet Gynecol*, 2011; 117: 1486-91.
74. Word B, Gravlee LC, Widemon GL. The fallacy of simple uterine curettage. *Obstet Gynecol* 1958;12:642-5..
75. Stock RJ, Kanbour A. Prehysterectomy curettage. *Obstet Gynecol.* 1975; 45(5):537-541.
76. Koss L, Schreiber K, Oberlander S, Mamdouh M, Herbert, S. Screening of asymptomatic women for endometrial cancer. *CA Cancer J Clin* 1981;31:300-17.
77. Korhonen MO, Symons JP, Hyde BM, Rowan JP, Wilborn WH. Histologic classification and pathologic findings for endometrial biopsy specimens obtained from 2964 perimenopausal and postmenopausal women undergoing

- screening for continuous hormones as replacement therapy (CHART 2 Study).
Am J Obstet Gynecol 1997;176:377–80.
78. Horwitz RI, Horwitz SM, Feinstein R, Robboy SJ. Necropsy diagnosis of endometrial cancer and detection-bias in case/control studies. Lancet 1981;2(8237):66–8.
79. Vuento MH, Pirhonen JP, Makinen JI, Tyrkkö JE, Laippala PJ, Grönroos M, et al. Screening for endometrial cancer in asymptomatic postmenopausal women with conventional and colour Doppler sonography. Br J Obstet Gynaecol 1999;106:14–20.
80. Ferrazzi E, Zupi E, Leone FP, Savelli L, Omodei U, Moscarini M, et al. How often are endometrial polyps malignant in asymptomatic postmenopausal women? A multicenter study. Am J Obstet Gynecol 2009;200:1–6.
81. MA Huertas, JM Bajo. Valoración ecográfica transvaginal y mediante Doppler color del adenocarcinoma de endometrio. Ciencia Ginecológica. 2001. Volumen 5:211-218.
82. Alcazar JL. Cartas al director: Hallazgos histeroscópicos en mujeres asintomáticas con ecografía sugestiva de patología endometrial. Prog Obstet Ginecol. 2011;54(9):476-477.
83. Rivero B, Gorostidi M, Cortaberría JR, Arrue M, Goyeneche L. Hallazgos histeroscópicos en mujeres asintomáticas con ecografía sugestiva de patología endometrial. Prog Obstet Ginecol. 2010;12:495-501.

84. Ciatto S, Cecchini S, Bonardi R, Grazzini G, Mazotta A, Zappa M. A feasibility study of screening for endometrial carcinoma in postmenopausal women by ultrasonography. *Tumori* 1995;81:334-7.
85. Fleischer AC, Wheeler JE, Lindsay I, Hendrix SL, Grabill S, Kravitz B, et al An assessment of the value of ultrasonographic screening for endometrial disease in postmenopausal women without symptoms. *Am J Obstet Gynecol* 2001;184:70-5.
86. Levine D, Gosink BB, Johnson LA. Change in Endometrial Thickness In postmenopausal women undergoing hormone replacement therapy. *Radiology* 1995; 197:603–8.
87. Shipley CF 3rd, Simmons CL, Nelson GH. Comparison of transvaginal sonography with endometrial biopsy in asymptomatic postmenopausal women. *J Ultrasound Med* 1994;13:99–104.
88. Lin MC, Gosink BB, Wolf SI, Feldesman MR, Stuenkel CA, Braly PS, et al. Endometrial thickness after menopause: effect of hormone replacement. *Radiology* 1991;180:427–32.
89. American College of Obstetricians and Gynecologists. The role of transvaginal ultrasonography in the evaluation of postmenopausal bleeding. ACOG Committee Opinion No. 426. *Obstet Gynecol* 2009;113:462–4.
90. American Cancer Society. *Cancer Facts & Figures 2009*. Atlanta, GA: American Cancer Society; 2009.

91. Aarnio M, Sankila R, Pukkala E, et al. Cancer risk in mutation carriers of DNA-mismatch-repair genes. *Int J Cancer* 1999; 81: 214–18.
92. Lynch HT, Lynch JF. Lynch syndrome: history and current status. *Dis Markers* 2004; 20: 181–98.
93. Dove-Edwin I, Boks D, Goff S, Kenter GG, Carpenter R, Vasen HF, Thomas HJ. The outcome of endometrial carcinoma surveillance by ultrasound scan in women at risk of hereditary nonpolyposis colorectal carcinoma and familial colorectal carcinoma. *Cancer* 2002;94:1708–12.
94. Meyer LA, Broaddus RR, Lu KH. Endometrial cancer and Lynch syndrome: clinical and pathologic considerations. *Cancer Control* 2009;16:14–22.
95. Manchanda R, Menon U, Michaelson-Cohen R, Beller U, Jacobs I. Hereditary non-polyposis colorectal cancer or Lynch syndrome: the gynaecological perspective. *Curr Opin Obstet Gynecol.* 2009 Feb;21(1):31-8.
96. Benedet JL, Bender H, Jones H III, Ngan HYS, Pecorelli S. Staging classifications and clinical practice guidelines of gynaecologic cancers. *Inter J Gynecol Obst.* 2000; 70: 207-312.
97. Ben-Shachar I, Pavelka J, Cohn D, et al. Surgical staging for patients presenting with grade I endometrial carcinoma. *Obstet Gynecol.* 2005; 105: 487-93.
98. Frumovitz M, Singh DK, Meyer L, et al. Predictors of final histology in patients with endometrial cancer. *Gynecol Oncol.* 2004; 95: 463-8.

99. Mohan DS, Samuels MA, Selim MA, et al. Long-term outcomes of therapeutic pelvic lymphadenectomy for stage I endometrial adenocarcinoma. *GynecolOncol.* 1998; 70:165-71.
100. Greven KM. En: Gershenson DM, McGuire WP, Gore M, Quinn MA, Thomas G, editores. *Gynecologic cancer, controversies in management.* 2004. p. 263-4.
101. Aalders JG, Thomas G. Endometrial cancer. Revisiting the importance of pelvic and para aortic lymph nodes. *Gynecol Oncol.* 2007; 104: 222-31.
102. Podczaski E, Kaminski P, Gurski K, et al. Detection and patterns of treatment failure in 300 consecutive cases of early endometrial cancer after primary surgery. *Gynecol Oncol.* 1992; 47: 323-7.
103. ACOG technology assesment in Obstetrics and Gynecology. *Hysteroscopy* nº 7. *Obstet Gynecol,* 2011; 117: 1486-91.
104. Marsh FA, Rogerson LJ, Duffy SR. A randomised controlled trial comparing outpatient versus daycase endometrial polypectomy. *BJOG* 2006;113:896–901.
105. Kremer C, Duffy S, Moroney M. Patient satisfaction with outpatient hysteroscopy versus day case hysteroscopy: randomised controlled trial. *BMJ* 2000;320:279–82.
106. Valle RF. Development of hysteroscopy: from a dream to a reality, and its linkage to the present and future. *J Minim Invasive Gynecol.* 2007;14(4):407-18.
107. Bozzini's clinical treatise on endoscopy: a translation. *Q Bull Northwest Univ Med Sch.* 1974;23:332–354. Originally published, in German, as: Bozzini P. *Der Lichtleiter oder die Beschreibung einer einfachen Vorrichtung und ihrer*

Anwendung zur Erleuchtung innerer Höhlen und Zwischenräume des lebenden animalischen Körpers. Weimar, Germany: Landesindustriecompoirs; 1807.

108. Desormeaux AJ. De l'endoscope et de ses applications au diagnostic et au traitement des affections de l'urèthre et de la vessie. Paris, France: Baillière, Editeur; 1865.
109. Nitze M. Eine neue Beleuchtungs und Untersuchungs-methode für Harnrohre, Hamblase, und rectum. Wien Med Wochens. 1879;29:645–652.
110. Garuti G, Sambruni I, Colonnelli M, Luerti M. Accuracy of hysteroscopy in predicting histopathology of endometrium in 1500 women. J Am Assoc Gynecol Laparosc. 2001 May;8(2):207-13.
111. Rivero B, Gorostidi M, Cortaberría JR, Arrue M y Goyeneche L. Evaluación morfológica endometrial histeroscópica. Prog Obstet Ginecol 2910;53:495-501.
112. Wamsteker K, Emanuel MH, de Kruif JH. Transcervical hysteroscopic resection of submucous fibroids for abnormal uterine bleeding: results regarding the degree of intramural extension. Obstet Gynecol. 1993; 82(5):736-40.
113. Baiocchi G, Mancini N, Pazzaglia M, Giannone L, Burnelli L, Giannone E, et al. Malignancy in endometrial polyps: A 12-year experience. Am J Obstet Gynecol 2009, Nov;201(5):462.e1-4.
114. Savelli L, De Iaco P, Santini D, Rosati F, Ghi T, Pignotti E, et al. Histopathological features and risk factors for benignity, hyperplasia and cancer in endometrial polyps. Am J Obstet Gynecol 2003;188:927–31.

115. Gregoriou O, Konidaris S, Vrachnis N, Bakalianou K, Salakos N, Papadias K, et al. Clinical parameters linked with malignancy in endometrial polyps. *Climacteric* 2009; 12:454–8.
116. Fernández-Parra J, Rodríguez Oliver A, López Criado S, Parrilla Fernández, F. Montoya Ventoso F. Hysteroscopic evaluation of endometrial polyps. *Int J Gynaecol Obstet* 2006;95:144–8.
117. Perri T, Rahimi K, Ramanakumar AV, Wou K, Pilavdzic D, Franco EL, et al. Are endometrial polyps true cancer precursors? *Am J Obstet Gynecol* 2010, Sep;203(3):232.e1-6.
118. Gambadauro P, Martínez-Maestre MÁ, Schneider J, Torrejón R. Malignant and premalignant changes in the endometrium of women with an ultrasound diagnosis of endometrial polyp. *J Obstet Gynaecol* 2014, Oct;34(7):611-5.
119. Wethington SL, Herzog TJ, Burke WM, Sun X, Lerner JP, Lewin SN, Wright JD. Risk and predictors of malignancy in women with endometrial polyps. *Ann Surg Oncol* 2011, Jun 24;18(13):3819-23.
120. Loffer FD. Hysteroscopy with selective endometrial sampling compared with D&C for abnormal uterine bleeding: the value of a negative hysteroscopic view. *Obstet Gynecol.* 1989 Jan;73(1):16-20.
121. Torrejón R¹, Fernández-Alba JJ, Carnicer I, Martín A, Castro C, García-Cabanillas J, Rodríguez-Cornejo J, Moreno LJ, Comino R. The value of hysteroscopic exploration for abnormal uterine bleeding. *J Am Assoc Gynecol Laparosc.* 1997 Aug;4(4):453-6.

122. Loverro G¹, Bettocchi S, Cormio G, Nicolardi V, Greco P, Vimercati A, Selvaggi L. Transvaginal sonography and hysteroscopy in postmenopausal uterine bleeding. *Maturitas*. 1999 Oct 24;33(2):139-44.
123. Labastida Nicolau R. Tratado y Atlas de Histeroscopia. Edt Masson-Salvat. 1ª ed 1990. Hiperplasia endometrial.
124. Sugimoto O. Hysteroscopic diagnosis of endometrial carcinoma. A report of fifty-three cases examined at the Wome. *American Journal of Obstetrics and Gynecology*. 1975. 121 (1) p 105-13 .
125. Mencaglia L, Perino A, Hamou J. Hysteroscopy in perimenopausal and postmenopausal women with abnormal uterine bleeding. *J Reprod Med*. 1987 Aug;32(8):577-82.
126. Cacciatore B¹, Ramsay T, Lehtovirta P, Ylöstalo P. Transvaginal sonography and hysteroscopy in postmenopausal bleeding. *Acta Obstet Gynecol Scand*. 1994 May;73(5):413-6.
127. Iossa A¹, Cianferoni L, Ciatto S, Cecchini S, Campatelli C, Lo Stumbo F. Hysteroscopy and endometrial cancer diagnosis: a review of 2007 consecutive examinations in self-referred patients. *Tumori*. 1991 Dec 31;77(6):479-83.
128. Egarter C, Krestan C, Kurz C. Abdominal dissemination of malignant cells with hysteroscopy. *Gynecol Oncol* 1996;63:143-4.
129. Zerbe MJ, Zhang J, Bristow RE, Grumbine FC, Abularach S, Montz FJ. Retrograde seeding of malignant cells during hysteroscopy in presumed early endometrial cancer. *Gynecol Oncol* 2000;79:55-8.

130. Soucie JE, Chu PA, Ross S, Snodgrass T, Wood SL. The risk of diagnostic hysteroscopy in women with endometrial cancer. *Am J Obstet Gynecol* 2012, Jul;207(1):71.e1-5.
131. Sainz de la Cuesta R, Espinosa JA, Crespo E, Granizo JJ, Rivas F. Does fluid hysteroscopy increase the stage or worsen the prognosis in patients with endometrial cancer? A randomized controlled trial. *Eur J Obstet Gynecol Reprod Biol* 2004;115:211-5.
132. Cicinelli E, Tinelli R, Colafiglio G, et al. Risk of long-term pelvic recurrences after fluid minihysteroscopy in women with endometrial carcinoma: a controlled randomized study. *Menopause* 2010;17:511-5.
133. Kadar N, Homesley HD, Malfetano JH. Positive peritoneal cytology is an adverse factor in endometrial carcinoma only if there is other evidence of extrauterine disease. *Gynecol Oncol* 1992;46(2):145-9.
134. Guan H, Semaan A, Bandyopadhyay S, Arabi H, Feng J, Fathallah L, et al. Prognosis and reproducibility of new and existing binary grading systems for endometrial carcinoma compared to FIGO grading in hysterectomy specimens. *Int J Gynecol Cancer* 2011, May;21(4):654-60.
135. A. Oyarzabal A, Rivero B, Pineros J, Munduate O. y Elvira O. Anestesia intracervical en la histeroscopia. *Prog Obstet Ginecol*. 2005;48(10):467-72.
136. Paschopoulos M, Paraskevaidis E, Stefanidis K, Kofinas G, Lolis D. Vaginoscopic approach to outpatient hysteroscopy. *J Am Assoc Gynecol Laparosc* 1997;4(4):465-7.

137. Bettocchi S, Nappi L, Ceci O, Selvaggi L. What does 'diagnostic hysteroscopy' mean today? The role of the new techniques. *Curr Opin Obstet Gynecol* 003;15(4):303–8.
138. Rose PG. Endometrial carcinoma. *N Engl J Med*.1996;335:640-649.
139. Labastida R, Ubeda A, Cáncer de endometrio. Histeroscopia. Biopsia de endometrio. *Ciencia Ginecológica* 2001: 5:219-224.
140. Borja Rivero Torrejón, Mikel Gorostidi Pulgar, Francisco Ugalde Bonilla, Iruñe Ruiz Diaz. Valor de la histeroscopia en la hiperplasia endometrial con atipias. *Prog Obstet Ginecol*. 2007;50:23-30.
141. Baak JP, et al. The molecular genetics and morphometry-based endometrial intraepithelialneoplasia classification system predicts disease progression in endometrial hyperplasia more accurately than the 1994 World Health Organization classification system. *Cancer*. 2005; 103(11): 2304–2312.
142. Ben-Yehuda OM¹, Kim YB, Leuchter RS Does hysteroscopy improve upon the sensitivity of dilatation and curettage in the diagnosis of endometrial hyperplasia or carcinoma? *Gynecol Oncol*. 1998 Jan;68(1):4-7.
143. Kurosawa H, Ito K, Nikura H, Takano T, Nagase S, Utsunomiya H, Otsuki T, Toyoshima M, Nagai T, Tanaka S, Watanabe M, Yaegashi N. Hysteroscopic inspection and total curettage are insufficient for discriminating endometrial cancer from atypical endometrial hyperplasia. *Tohoku J Exp Med*. 2012;228(4):365-70.

144. Uno LH¹, Sugimoto O, Carvalho FM, Bagnoli VR, Fonseca AM, Pinotti JA. Morphologic hysteroscopic criteria suggestive of endometrial hyperplasia. *Int J Gynaecol Obstet.* 1995 Apr;49(1):35-40.
145. Valle RF A closer look at the postmenopausal bleeding uterus. *J Am Assoc Gynecol Laparosc.* 2000 May;7(2):171-3.
146. Garuti G¹, Mirra M, Luerti M. H ysteroscopic view in hyperplasias: A atypical endometrial correlation with pathologic findings on hysterectomy specimens. *J Minim Invasive Gynecol.* 2006 Jul-Aug;13(4):325-30.
147. Touboul C¹, Piel B², Koskas M³, Gonthier C³, Ballester M⁴, Cortez A⁵, Daraï E⁶. Factors predictive of endometrial carcinoma in patients with atypical endometrial hyperplasia on preoperative histology. *Anticancer Res.* 2014 Oct;34(10):5671-6.
148. Committee opinion no. 631: endometrial intraepithelial neoplasia. 2015 May;125(5):1272-8.

ANEXOS

Anexo 1. Clasificación de las metrorragias

1- Uterinas:

- Corporales:

- **Orgánicas:** pólipos, miomas, hiperplasia con atipias adenocarcinoma y adenomiosis.

- **Funcionales o disfuncionales:** Trastorno en la proliferación o la secreción e hiperplasias sin atipias simples o complejas.

- **Idiopáticas:** sin causa aparente.

- **Cervicales:** pólipos, miomas, cáncer.

2- Extrauterinas:

- **Vaginal:** desgarros, cáncer y metástasis.

- **Vulvar:** cáncer y otras.

3- Extragenitales:

- **Urológicas:** carúncula uretral, tumores vesicales, ureterales y renales.

- **Digestivas:** hemorroides, tumores o cáncer de colon.

- **Generales:** hematológicas, endocrinas...

Anexo 2. Clasificación FIGO 1971.

Estadio 0	Carcinoma in situ.
Etapa I	El carcinoma está confinado al cuerpo del útero.
A	Con histerometría de 8 cm o menos.
IB	Con histerometría mayor de 8 cm.
Estadio II	El tumor afecta al cuerpo y al cuello pero no se extiende fuera.
Estadio III	El tumor se extiende fuera del útero pero está limitado a la pelvis verdadera.
Estadio IV	El tumor se extiende fuera de la pelvis verdadera, o afecta a la mucosa de vejiga o recto.
IVA	Extensión hacia los órganos adyacentes
IVB	Diseminación hacia los órganos a distancia

Anexo 3. Clasificación FIGO 1988.

Estadio I	Tumor confinado al cuerpo del útero
IA	Tumor limitado al endometrio
IB	Invasión del miometrio inferior a la mitad
IC	Invasión del miometrio superior a la mitad
Estadio II	Tumor que invade canal endocervical.
IIA	Infiltración de la mucosa.
IIB	Infiltración del estroma encocervical.
Estadio III (2)	
IIIA	Tumor que invade serosa del cuerpo uterino y/o anejos. Citología peritoneal positiva.
IIIB	Metástasis vaginales.
IIIC	Metástasis en ganglios pélvicos y/o para aórticos
Estadio IV	Tumor que invade mucosa de vejiga y/o recto, y/o metástasis a distancia
IVA	Tumor que invade mucosa vesical y/o rectal
IVB	Metástasis a distancia, incluidas metástasis intraabdominales y/o ganglios inguinales

Anexo 4. Clasificación FIGO 2009.

Estadio I	Tumor confinado al cuerpo del útero
IA	Sin infiltración del miometrio o inferior a la mitad
IB	Infiltración del miometrio igual o superior a la mitad
Estadio II	Tumor que invade estroma cervical sin extenderse más allá del útero.
Estadio III	Extensión local y/o regional del tumor
IIIA	Tumor que invade serosa del cuerpo uterino y/o anejos
IIIB	Afectación vaginal y/o parametrial
IIIC	Metástasis en ganglios pélvicos y/o para aórticos
IIIC1	Ganglios pélvicos positivos
IIIC2	Ganglios para aórticos positivos con o sin ganglios pélvicos positivos
Estadio IV	Tumor que invade mucosa de vejiga y/o recto, y/o metástasis a distancia
IVA	Tumor que invade mucosa vesical y/o rectal
IVB	Metástasis a distancia, incluidas metástasis intraabdominales y/o ganglios inguinales

Anexo 5. Likelihood ratios, valoración.

LR Potivo		LR Negativo	
= 1	Inútil.	= 1	Inútil.
1 a 3	Mal test.	1 a 0,33	Mal test.
3 a 6	Regular test.	0,33 a 0,16	Regular test.
6 a 10	Buen test.	0,16 a 0,1	Buen test.
> 10	Excelente test.	< 0,1	Excelente test.