

Gradu Amaierako Lana / Trabajo Fin de Grado  
XXX Gradua / Grado en Odontología

# Protocolo de ensayo clínico para comparar radiografía vs DIAGNOcam® en diagnóstico y evolución de lesiones incipientes interproximales tras tratamiento con ICON. Evaluación del CEIM.

Revisión bibliográfica sistémica

Egilea / Autor: Aida Barbadillo Martín  
Zuzendaria / Director/a: Estíbaliz Rámila Sánchez  
Zuzendariordea / Codirector/a: Alberto Anta Escuredo

© 2018, Izen-abizenak jarritz babes dezakezu, edo, bestela,  
CC lizentzia batekin. / Se puede proteger poniendo "nombre y  
apellidos/o con una Licencia CC:

<http://es.creativecommons.org/blog/licencias/>

*Deseo expresar mi sincero agradecimiento a la Dra. Estibaliz Rámila, tutora de este trabajo de fin de grado, por su energía, paciencia, disponibilidad, valiosa ayuda y dedicación mostrada durante el desarrollo de la misma.*

## ÍNDICE

1. INTRODUCCIÓN.....	1
1.1. OBJETIVOS.....	9
2. MATERIAL Y MÉTODOS.....	10
2.1. ESTRATEGIA DE BÚSQUEDA BIBLIOGRÁFICA .....	10
2.2. ELABORACIÓN DEL PROTOCOLO DE ENSAYO CLÍNICO PARA SU PRESENTACIÓN AL COMITÉ DE ÉTICA EN LA INVESTIGACIÓN CEIM EUSKADI .....	12
3. RESULTADOS DE LA REVISIÓN BIBLIOGRÁFICA .....	19
3.1. PROTOCOLO .....	ANEXO I
4. DISCUSIÓN .....	23
5. CONCLUSIÓN.....	26
6. BIBLIOGRAFÍA .....	27

## ÍNDICE DE ABREVIATURAS

DC - DIAGNOcam®

BW - Bitewing radiography

NILTI - Near-Infrared Light Transillumination

DIFOTI - Digital Imaging Fiberoptic Transillumination

ICDAS - Sistema Internacional de Detección y Evaluación de Caries

OMI - Odontología Mínimamente Invasiva

## **“PROTOCOLO DE ENSAYO CLÍNICO PARA COMPARAR RADIOGRAFÍA VS DIAGNOCAM® EN DIAGNÓSTICO Y EVOLUCIÓN DE LESIONES INCIPIENTES INTERPROXIMALES TRAS TRATAMIENTO CON ICON. EVALUACIÓN DEL CEIM.”**

### **RESUMEN:**

**Introducción:** el diagnóstico temprano de la caries dental es crucial para prevenir su evolución y poder aplicar técnicas de odontología mínimamente invasiva. El método diagnóstico más utilizado es la radiografía de aleta de mordida, pero la emisión de radiaciones ionizantes y sus dificultades de uso en ocasiones han incitado a la búsqueda de métodos alternativos.

**Objetivo:** elaborar un protocolo de ensayo clínico para comparar la eficacia de las radiografías de aleta de mordida (BW) frente al DIAGNOcam® (DC) en la detección de las lesiones interproximales incipientes de dientes posteriores. Evaluación a los 6 y 12 meses mediante estos dos métodos diagnósticos de la evolución del tratamiento de las caries detectadas que estén dentro del estadio I y II de ICDAS II, o hasta el D1 de Mejaré tras la aplicación de ICON® como tratamiento. Preparar toda la documentación solicitada para obtener el permiso del comité de ética para llevar a cabo el ensayo clínico.

**Material y métodos:** Se realiza una búsqueda sistemática de la bibliografía en las bases de datos Pubmed, Scopus, Google academic y Web of Science además de una búsqueda manual. Tras la revisión de la literatura se elabora el protocolo para desarrollar el ensayo clínico que compare la eficacia de ambos métodos diagnósticos, así como toda la documentación solicitada por el comité de ética en la investigación con medicamentos de Euskadi CEIM-EUSKADI.

**Resultados y discusión:** de la búsqueda en bases de datos y manual, se seleccionan 11 artículos tras descartar trabajos duplicados o que no cumplían con todos los criterios de inclusión planteados. Gran parte de estos trabajos confieren mayor sensibilidad para DC y mayor especificidad para BW, sin hallar resultados

significativos. El análisis de la literatura permite elaborar un nuevo ensayo clínico para enfrentar ambos métodos diagnósticos y ofrecer al clínico las ventajas de cada uno de ellos, especialmente para eliminar los efectos secundarios de las radiaciones ionizantes en colectivos especialmente sensibles.

**Conclusiones:** De acuerdo con la literatura revisada, la desmineralización interproximal incipiente del esmalte puede pasar desapercibida en el examen visual y radiográfico, mientras que DC resulta más sensible para su detección, favoreciendo su tratamiento temprano mediante odontología mínimamente invasiva (OMI). El análisis de estos trabajos ofrece las directrices para elaborar un ensayo clínico que muestre la eficacia del DC tanto en el diagnóstico temprano de estas lesiones como en la evolución de las mismas tras el tratamiento con resinas infiltrantes.

**Palabras clave:** “DIAGNOcam”, “bitewing”, “proximal caries”, “ICON”, “resinas infiltrantes”, “dental caries”, “ICDAS”, “mínima intervención” y se combinaron “DIAGNOcam AND bitewing” “DIAGNOcam AND proximal caries” “bitewing and proximal caries”.

## 1. INTRODUCCIÓN

La caries dental es considerada como una de las afecciones bucales de mayor morbilidad a nivel mundial (Cerón-Bastidas, 2015). Es una enfermedad infecciosa de etiología multifactorial que provoca la desmineralización del esmalte dental pudiendo generar lesiones de considerable importancia, por tanto, su diagnóstico temprano es importante (El-Kholi, A. N., Koheil, S. A., & Ghoneim, M. M., 2019).

Los procesos de desmineralización se producen fundamentalmente asociados a la ingesta. A su vez, en la cavidad oral se producen mecanismos compensatorios que tratan de combatir el pH ácido. Éstos contribuyen a la remineralización, que devuelven a las estructuras duras del diente los minerales perdidos y trata de controlar los posibles focos de lesión sin permitir su avance y la consecuente aparición de cavidades en los dientes haciendo el proceso irreversible y con necesidad de tratamiento restaurador.

Una gran parte de individuos cree que la caries se manifiesta solamente a partir de una lesión visible, una cavidad oscura en el diente. Sin embargo, la formación de la caries comienza mucho antes de que la pérdida de material dental sea percibida, siendo las manchas blancas las precursoras (Valencia & Félix, 2012).

Estas lesiones tizosas en el esmalte del diente pueden suponer que la desmineralización se ha acelerado debido a los ácidos que liberan las bacterias desequilibrando la balanza a su favor (Cerón-Bastidas, 2015). En la búsqueda de poder categorizar y diagnosticar las lesiones desde sus inicios, en el año 2005 se creó el Sistema Internacional de Detección y Evaluación de Caries, ICDAS II (Merma, E. P., 2019). Se trata de un método visual que recoge desde el diente sano, pasando por los primeros cambios clínicamente visibles en el esmalte hasta las pérdidas de sustancia más grandes (Cerón-Bastidas, 2015), (**Figura 1**).

Figura 1: Clasificación de caries en esmalte y dentina creado en Baltimore, Maryland, USA 2007.

Criterios ICDAS II para la detección de caries en esmalte y dentina	
ICDAS II	Umbral Visual
0	Sano
1	Mancha blanca / marrón en esmalte seco.
2	Mancha blanca / marrón en esmalte húmedo.
3	Microcavidad en esmalte seco < 0.5mm.
4	Sombra oscura de dentina vista a través del esmalte húmedo con o sin microcavidad.
5	Exposición de dentina en cavidad > 0.5mm hasta la mitad de la superficie dental en seco.
6	Exposición de dentina en cavidad mayor a la mitad de la superficie dental.

**Sistema Internacional de Detección y Evaluación de Caries, ICDAS II (Merma, E. P., 2019)**

A pesar de la evolución tanto en conocimientos como en estrategias preventivas, aun hoy, la caries supone un problema de salud importante, por sus consecuencias tanto a nivel de dolor, merma en la calidad de vida, como desde el punto de vista económico por el gasto que supone su tratamiento y el absentismo laboral que generan. Por ello es necesario profundizar en el análisis de criterios de diagnóstico precoz y tratamiento en las etapas iniciales. La identificación de estas lesiones incipientes permite a los odontólogos realizar tratamientos más conservadores, los cuales mejoran el pronóstico a largo plazo de los dientes, su permanencia en boca, y la consecuente mejora en la salud general del paciente, incluyendo aquí su autoestima.

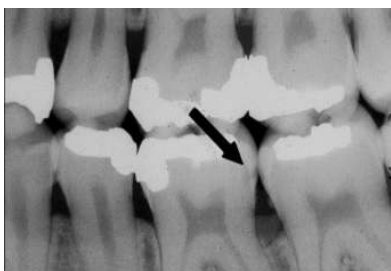
Esta detección temprana de la caries es uno de los mayores desafíos en la actualidad. La inspección visual y el examen radiográfico siguen siendo fundamentales hoy en día. Sin embargo, en ocasiones, el ojo no es eficaz para la detección de caries localizadas en las superficies interproximales, sobre todo en dientes posteriores.

En esas circunstancias es la radiografía la que puede determinar la existencia de cambio en la estructura del diente. En el caso de las caries interproximales la proyección más usada es BW (**Figura 2**). Sin embargo, hay que tener en cuenta que las caries son visibles en la radiografía una vez perdido aproximadamente 30-40% de las sustancias minerales (Eliasz, Raczkowski y Surdacka, 2018). Además, la superposición de estructuras anatómicas, la dificultad de correcto posicionamiento del captador en boca, pacientes infantiles con poca o nula colaboración... puede



causar una disminución en su efectividad, sin olvidar además que con esta prueba se somete a los pacientes a radiaciones ionizantes.

**Figura 2 : Radiografía de aleta de mordida con caries interproximal.**



En busca de métodos alternativos, han aparecido en el mercado otros sistemas basados en diferentes principios que puedan resultar eficaces en la detección de lesiones incipientes en todas las superficies de los dientes, que sean fáciles de incorporar a la rutina diaria de la clínica, y que a su vez supriman los efectos secundarios asociados a las radiaciones ionizantes. Ya en los años 90 se descubrió que la caries dental emitía fluorescencia al recibir luz roja con una longitud de onda de aproximadamente 650 nm (Zandona & Longbottom, 2019). Tras ello, a finales de los años noventa se creó el dispositivo DIAGNOdent, el cual utiliza la tecnología de fluorescencia láser (LF) para la evaluación de superficies oclusales. Más adelante, en el año 2000 se desarrolló un dispositivo DIAGNOdent pen para el diagnóstico de lesiones en superficies interproximales (Zandona *et al.*, 2019).

Éste ha sido utilizado en diferentes estudios para la detección de caries oclusales y de lesiones en superficies lisas (Tassoker *et al.*, 2020). En este método se mide la fluorescencia de la lesión, las porfirinas producidas por el metabolismo de los microorganismos que contaminan la lesión (Tassoker *et al.*, 2020). El DIAGNOdent pen, el más usado basándose en este sistema de LF para la detección de caries, emite un rayo láser de diodo rojo que sirve para medir la diferencia de intensidad fluorescente entre el tejido sano del esmalte y el desmineralizado de las superficies lisas y fisuradas (Seremidi, Lagouvardos & Kavvadia, 2012).

Posteriormente, en el año 2012 se introdujo en el mercado europeo el DIAGNOcam® (KaVo, Biberach an der Riss, Alemania), uno de los sistemas diagnósticos más actuales con unos resultados esperanzadores. Su función es la detección de caries a partir de la obtención de imágenes pero sin la utilización de rayos X. (Lederer, Kunzelmann, Heck, Hickel, & Litzenburger, 2019).

El DC está basado en el uso de la transiluminación de luz infrarroja cercana -NILTI- definida por primera vez en 1995. Este método fue posteriormente desarrollado como Digital Imaging Fiberoptic Transillumination, (DIFOTI), (Dündar, Çiftçi, İşman, & Aktan, 2019) como mejora del método FOTI (transiluminación de fibra óptica), (Melo, Pascual, Camps, Ata-Ali, F., & Ata-Ali, J., 2019). La principal diferencia entre ambos es que DIFOTI utiliza la luz visible, mientras que NILTI utiliza luz invisible de onda larga (Tassoker, Ozcan & Karabekiroglu, 2020), (**Figura 3**).

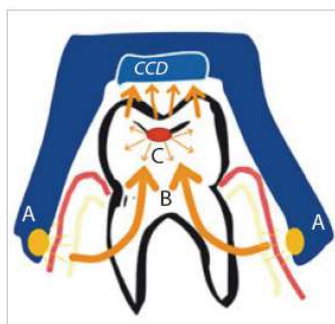


Figura 3. Esquema de mecanismo de acción del NILTI sobre los tejidos dentarios (Söchtig, Hickel y Künisch, 2014).

Se trata de un proceso foto-óptico para la detección de caries en los dientes posteriores donde las estructuras dentarias se transforman en conductores de luz. Una cámara digital realiza una captura y lo transmite a una pantalla de ordenador. (**Figura 4**). Las lesiones de caries (zonas con menor mineralización) bloquean la transmisión de luz y se visualizan como manchas oscuras permitiendo de esta forma determinar su localización y extensión (Abdelazi & Krejci, 2015). La cámara intraoral emite una luz en el infrarrojo cercano con una longitud de onda de

aproximadamente de 780 nm. Esta luz se transmite a través del hueso alveolar y se dirige hacia el tejido duro del diente. Posteriormente, la imagen del diente transiluminado se captura gracias a un sensor CCD (Dispositivo de Carga Acoplada) sobre la superficie oclusal. Estas lesiones se ven fácilmente, pues las propiedades ópticas del tejido dental desmineralizado difieren de las del tejido duro circundante cuando se aplica la luz de onda larga. La estructura del esmalte desmineralizado, al estar alterada, tiene un mayor número de poros y de agua interprismática que provoca el aumento de la dispersión y absorción de la luz en esos tejidos, por lo tanto, aparece menos transparente (**Figura 5**). Además, las caries en dentina pueden detectarse si la desmineralización alcanza la unión dentina-esmalte (DEJ) o si, además, la dentina aparece menos translúcida. En cuanto al esmalte sano, este es altamente transparente en el rango del infrarrojo cercano (Zandona & Longbottom., 2019).

El DC es un aparato portátil (**Figura 6**) al que se le añade un firmware. Tiene la posibilidad de controlar las diversas funciones de la cámara y contiene un software que edita las imágenes, se pueden observar, archivar y grabar una transmisión en directo (Abdelazi *et al.*, 2015).

Ventajas del DC frente a las radiografías (Melo *et al.*, 2019):

- No emite ningún tipo de radiación
- Puede repetirse las veces que sean necesarias.
- Especialmente ventajoso cuando se realiza un diagnóstico en niños o mujeres embarazadas porque no emite radiaciones ionizantes.
- No hay superposición proximal a diferencia de las radiografías.

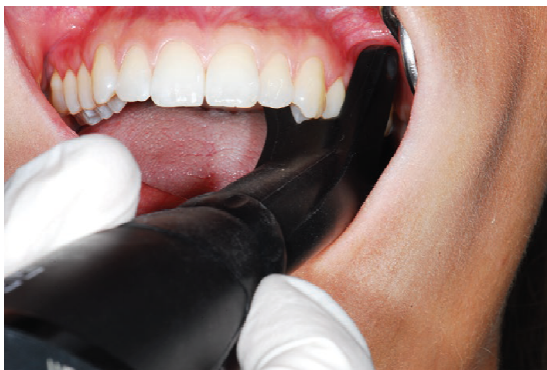

Figura 4. Posicionamiento de la cámara intraoral (NILTI). (Zandona & Longbottom, 2019)

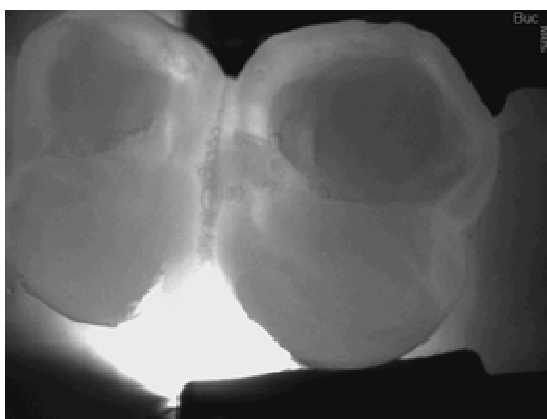


Figura 5. Caries interproximal diagnosticada por DC.



1. Ventana para óptica de la cámara
2. Abertura de salida de luz láser
3. Superficie de contacto del interruptor anular
4. Barreras de luz para detección de sonda

Figura 6. Diagnocam. Componentes del sistema. Pieza de mano (Proclinic fichas técnicas, 2020).

Tassoker *et al.*, en el año 2020 realizaron un estudio comparando la eficacia de la inspección visual (ICDAS-II) con la fluorescencia láser (DIAGNOdent pen) y NILTI

(DC) en la detección de la enfermedad no cavitaria y obtuvieron los mejores resultados para el DC.

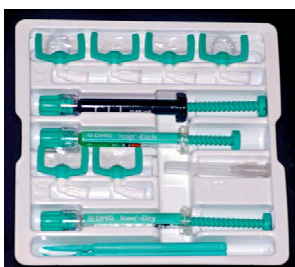Entrando en el apartado de tratamiento, también en este campo la evolución ha sido evidente desde la eliminación de toda la lesión de caries y su obturación con las primeras amalgamas de plata, pasando por las restauraciones de resinas compuestas autopolimerizables y de mezcla de dos componentes, la revolución de todos los sistemas de adhesión y la búsqueda de resinas cuyas características físicas y estéticas sean lo más parecido al diente natural, micropartícula, nanopartícula.... Productos que han demostrado mayor o menor éxito en la consecución del objetivo principal que no es otro que devolver la salud al diente, al paciente. Afortunadamente, la preocupación por la conservación de la mayor cantidad de estructura sana, las maniobras preventivas por encima de las restaurativas, ha supuesto una nueva revolución tanto de las técnicas como de los materiales a aplicar. En este sentido, el desarrollo de las resinas infiltrantes de bajo peso molecular puede considerarse una terapéutica eficaz en la detención del progreso de la desmineralización con la mínima intervención y pérdida de sustancia.

Estas resinas de bajo peso molecular se utilizan mediante protocolos de OMI. Se caracterizan por tener baja viscosidad y un elevado poder de penetración en las cavidades porosas de los dientes con lesión de caries en estadio inicial. De esta manera pueden llegar hasta el tercio externo de la dentina, con un alto índice de microdureza, favoreciendo el freno del avance de la lesión y su cura en etapa inicial (Valencia *et al.*, 2012). En este sentido, estos autores proclaman la detención de lesiones cariosas no cavitadas sin tener la obligación de eliminar el tejido desmineralizado, logrando la conservación de las estructuras duras del diente.

Autores como Freitte *et al.*, en el año 2011 también llegaron a la conclusión de que la utilización de ICON® era una óptima elección para el tratamiento microinvasivo de la caries, pues es capaz de preservar la estructura del diente sin entrar en el “ciclo restaurativo”, respetando de esta manera las estructuras dentarias proximales.

La teoría de infiltración de lesiones de caries en su diagnóstico temprano no es reciente. La primera vez que se intentó infiltrar esmalte poroso desmineralizado fue en el año 1970 (Robinson, Hallsworth, Weatherell & Künzel., 1976) y se realizó una fórmula basada en resorcinol formaldehído que resultó ser tóxica, por tanto, se reemplazó por adhesivos comercialmente viables (Borges, 2014). El uso de la infiltración con resina se realizaba con el fin de penetrar el tejido poroso del diente dando lugar a un soporte mecánico y mejorando la resistencia hacia el ataque ácido (Borges, 2014).

Intentando optimizar el coeficiente de penetración, averiguar la dureza apropiada y una práctica y rápida infiltración, dos investigadores de la universidad Charite Medical en Berlín (París y Meyer-Lueckel) inventaron un nuevo producto infiltrante denominado ICON de DMG dental company (Borges, 2014), (**Figura 7**).



**Figura 7:** Componentes del Icon ® proximal (Freitte, Ibacache, Martínez, Truffello, & Araya, 2011).

El ICON es una resina infiltrante polimerizable de baja viscosidad, que ha demostrado ser útil tanto en la eliminación de caries interproximales que estén clasificadas hasta un estadio 2 en ICDAS II como en la eliminación de lesiones tipo E1, E2 y D1 según la clasificación de Mejare (Valencia *et al.*, 2012), (**Figura 8**).

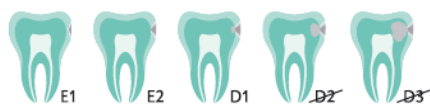

Figura 8. Clasificación de caries según Mejaré (Freitte y Cols, 2011).

Esta resina infiltrante también ha demostrado ser eficaz en la eliminación de manchas blanquecinas causadas por la desmineralización del esmalte dental, consiguiendo resultados más estéticos. La resina penetra por las microporosidades del diente provocando que este color blanquecino disminuya o incluso desaparezca. Para frenar el proceso de desmineralización, se bloquean los canales de difusión. Esto evita que los iones hidrógeno penetren en el esmalte dental y la pérdida de minerales. Además, se frena el avance de la lesión aun en presencia de ácidos (Valencia *et al.*, 2012). Es capaz de penetrar y sellar los poros creados, llegando hasta una profundidad de unos 800nm (Freitte *et al.*, 2011).

Existen dos presentaciones, una para lesiones interproximales y otra para superficies lisas. ICON® usa como grabador el ácido clorhídrico en gel al 15% (Icon-etch) y no el ácido fosfórico (Valencia *et al.*, 2012). Así, se facilitará la penetración de la resina infiltrante. Tras su lavado se aplica etanol o también llamado Icon- dry, que elimina la humedad de las microporosidades creadas. Por último, se hace uso de la tercera jeringa que contiene una resina infiltrante fotopolimerizable de baja viscosidad a base de TEGDMA, conocida como Icon- Infiltrant. (Valencia *et al.*, 2012).

## 1.1. OBJETIVOS

- Realizar una revisión bibliográfica actualizada sobre:
  - Métodos de diagnóstico de lesiones de caries incipientes.
  - Comparación de la eficacia de BW con el DC.
  - Nuevos sistemas de tratamiento de lesiones de caries incipientes.

- Desarrollar un protocolo de un ensayo clínico para su presentación frente al comité de ética de CEIM-EUSKADI que incluya:
  - Comparación de la eficacia de BW frente al DC en la detección de las lesiones interproximales incipientes de dientes posteriores.
  - Aplicación del ICON® en las lesiones de caries detectadas que estén dentro del estadio I y II de ICDAS 2, o hasta el D1 de Mejaré.
  - Evaluación de estos tratamientos a los 6 y 12 meses tras su aplicación con los métodos de diagnóstico, radiografía y DC: establecer su utilidad para valorar si la aplicación de la resina ha cumplido su cometido de detener el avance de la lesión o si, por el contrario, la caries ha aumentado su tamaño o muestra filtración en sus márgenes.

## **2. MATERIAL Y MÉTODOS**

### **2.1. ESTRATEGIA DE BÚSQUEDA BIBLIOGRÁFICA**

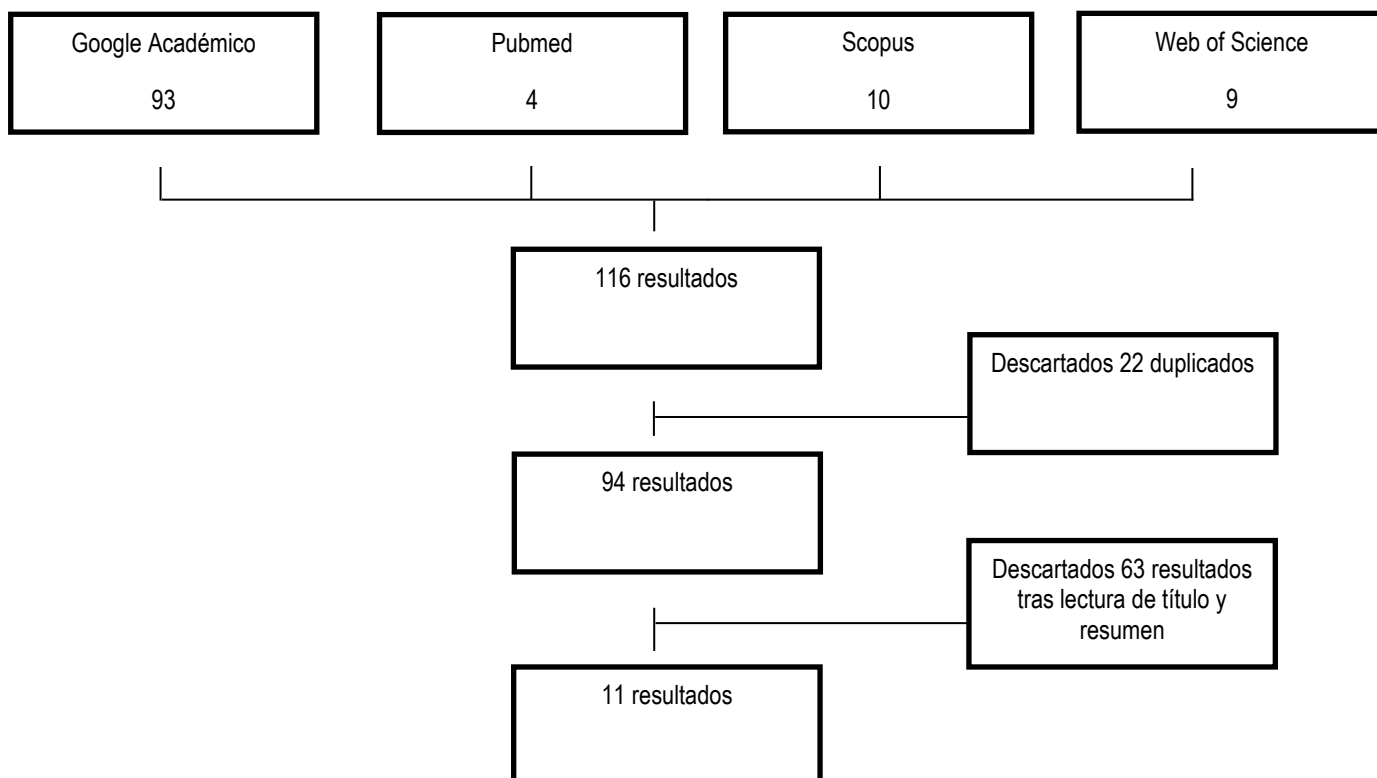
Se realizó una revisión bibliográfica sistemática de la literatura. Como estrategia de búsqueda se utilizó la pregunta pico (siguiendo las directrices de la Medicina Basada en la Evidencia y la Práctica Basada en la Evidencia), (**Tabla 1**). Las palabras clave elegidas fueron “DIAGNOcam”, “bitewing”, “proximal caries”, “dental caries”, “ICDAS”, “mínima intervención” “caries detection” y se combinaron “DIAGNOcam AND bitewing” “DIAGNOcam AND proximal caries” “bitewing and proximal caries”, “ICAS and caries detection”, “dental caries and minimal intervention AND DIAGNOcam”. Las bases de datos consultadas fueron PubMed, Google Académico, Scopus y Web of Science. Además también se realizó una búsqueda manual. Se establecieron los límites en tiempo 2010 a 2020 y en cuanto a idiomas inglés y español.



**Tabla 1. Estrategia de búsqueda: protocolo PICO de la CEBM de Oxford**

PROBLEM	Caries interproximales incipientes en dientes posteriores
INTERVENTION	Diagnóstico con DC
COMPARATION	Diagnóstico con radiografía de BW
OUT COMES	Sensibilidad y especificidad de ambos métodos diagnósticos
Pregunta PICO: ¿existen diferencias en sensibilidad y especificidad de las radiografías de aleta de mordida y el DC para el diagnóstico de las lesiones incipientes de caries interproximales?	

#### DIAGRAMA DE FLUJO



Tras la búsqueda en las bases de datos se encontraron un total de 116 artículos. De ellos 93 en Google académico, 4 en Pubmed, 10 en Scopus y 9 en Web of science. Se descartan 22 duplicados, lo que arroja un total de 94. Tras descartar por lectura del título y resumen se obtiene un resultado final de 11 artículos para realizar la revisión bibliográfica.

## **2.2. ELABORACIÓN DEL PROTOCOLO DE ENSAYO CLÍNICO PARA SU PRESENTACIÓN AL COMITÉ DE ÉTICA EN LA INVESTIGACIÓN CEIM EUSKADI**

Tras la revisión bibliográfica, se elabora la memoria de proyecto de investigación para su evaluación por parte del CEIM EUSKADI. Se elige este comité por tratarse de un ensayo clínico en humanos con medicamentos (la resina infiltrante tiene esta consideración).

La redacción de la memoria (**Anexo I**) incluye unos antecedentes históricos y una justificación para la realización de este proyecto, apoyando su necesidad con bibliografía actualizada. Se describe en ella el equipo investigador con las tareas de cada uno de los miembros del equipo pormenorizadas. Se describe a continuación el apartado de material y métodos del ensayo clínico solicitado:

Se propone un estudio longitudinal prospectivo de intervención que permita valorar el diagnóstico primario de caries interproximales incipientes con el uso de DIFOTI comparándolo con los rayos X. Para ello se toma una muestra mínima de 100 pacientes de una clínica dental privada para poder desarrollar el estudio piloto. Se calcula el tamaño de la muestra necesaria para el estudio de medidas apareadas (misma población), estimándose para un  $\alpha=0.05$ ,  $\beta=0.2$  y asumiendo una pérdida del 10% de la población que se necesita una  $n=214$  (se calcula para una sensibilidad del estudio radiográfico de 0,77 y de 0,65 para el DC).

Para el reclutamiento de la muestra, el odontólogo de cabecera (Estibaliz Rámila) solicitará su colaboración el mismo día que acudan a su revisión periódica, explicando en qué consiste el proyecto de investigación, que no implica ningún perjuicio para los participantes salvo el uso de su tiempo, así como los beneficios que

del proyecto se pueden derivar desde el punto de vista de la prevención de los rayos X y la detención del avance de la lesión en caso de existir. Se entregará una hoja de información a los pacientes que muestren interés en participar en el mismo, y el odontólogo de cabecera les explicara cualquier duda que tengan al respecto.

Como criterios de inclusión se consideran:

- Pacientes de cualquier edad que acudan a revisión periódica con sospecha de lesión de caries incipiente en las zonas interproximales de premolares y molares definitivos y temporales.
- Pacientes cuyas lesiones de caries se puedan clasificar como ICDAS II 1 y 2 y Mejaré E1, E2 y D1.
- Pacientes que acepten el tratamiento con resina tipo Icon®
- Pacientes que firmen el consentimiento informado

Criterios de exclusión:

- Pacientes que presenten lesiones de caries cavitadas o no cavitadas en superficies lisas, o clasificadas ICDAS > 2
- Caries no cavitadas que alcancen más allá del estadio D1 de Mejare
- Pacientes que soliciten otro tratamiento diferente de la resina tipo Icon®
- Pacientes que no quieran firmar el consentimiento informado.

En la primera consulta se llevará a cabo la exploración clínica y ante la sospecha de lesión en la zona interproximal se hará BW y después la exploración con la cámara DIFOTI (DC). Para la estandarización de la toma radiográfica en todos los casos se utilizará un aparato de radiografía digital intraoral de la marca Satelec modelo Xmind DC ayudándose de posicionadores que permitan la reproductibilidad de la toma para las posteriores reevaluaciones. La dosis de radiación será la mínima en función del paciente (adulto-niño). Para la exploración con el DC se seguirán las instrucciones del fabricante, colocando la cámara de manera perpendicular a la superficie dentaria a explorar. Todos los datos obtenidos se guardarán en la ficha del paciente/ cuaderno de recogida de datos. En el mismo también se registrarán datos de salud general (alteraciones sistémicas, toma de medicación habitual), hábitos de

higiene oral (frecuencia de cepillado, tipo de cepillo manual/eléctrico, uso o no de colutorios, tipo de pasta dental, uso o no de hilo dental al menos una vez al día). También se apuntará si el paciente bebe agua del grifo y la cantidad. A aquellos pacientes que presenten lesiones de caries no cavitadas dentro de los estadios 1 y 2 de ICDAS II y en la exploración radiográfica de lesiones interproximales en los estadios de Mejare E1, E2 Y D1, se les propondrá la restauración de las mismas mediante infiltración con ICON®. Se trata de una resina de alto poder de penetración que consigue sellar las zonas de esmalte y dentina desmineralizada, paralizando el avance de la lesión y permitiendo al tejido afectado recuperar su integridad. Este tipo de tratamientos se encuadran dentro de la OMI, la cual trata de mantener los tejidos del diente suprimiendo al máximo la eliminación para evitar la pérdida de tejido sano que sucede en muchas ocasiones durante los mecanismos convencionales de eliminación de las caries y obturación posterior con materiales de resina, cerámica, ionómeros...Este tipo de técnicas no suponen al paciente ningún riesgo frente a las técnicas tradicionales. Por el contrario, el mantenimiento de mayor cantidad de tejido propio y la menor agresión que supone la no utilización de instrumental rotatorio da al diente afectado más posibilidades de supervivencia a corto, medio y largo plazo. Los pacientes que acepten este tipo de terapéutica recibirán instrucciones en técnicas de higiene oral que complementen la labor de las infiltraciones favoreciendo un ambiente poco favorable para que aparezcan nuevas zonas de desmineralización.

En cuanto a los pasos de esta técnica, primeramente, se graba con el Icon® etch, la jeringa del ácido se ajusta con el aplicador; una vez colocado, se da giros al embolo de la jeringa para que se esparza el ácido necesario y se grabe la desmineralización; el ácido actúa durante 2 minutos. Tras ello, se aspira, se realiza un lavado de 30 segundos y posteriormente se seca con aire. Seguidamente, ponemos la jeringa Icon® dry en el espacio proximal durante 30 segundos. Posteriormente se coloca el Icon® infiltrant durante 3 minutos para aumentar la capacidad de penetración, la finalidad es bloquear la desmineralización. Se pone el aplicador de plástico en la jeringa de resina, se gira el émbolo para conseguir lo suficiente y que se infiltre. Se retiran lo sobrante con aire o con la ayuda de una gasa. Una vez retirado, se fotopolimeriza 40 segundos cada una de las superficies. Se recomienda aplicar por segunda vez el Icon-Infiltrant en todo el diente 1 minuto, ya que progresa la dureza y

la resistencia a la desmineralización de la lesión, eliminando los excesos y se fotopolimeriza de la misma manera. Finalmente se hace el terminado y pulido con tiras de lija (Valencia *et al.*, 2012).

Se citará a los pacientes que hayan recibido tratamiento a los seis meses del mismo para observar su evolución. Se buscarán cambios en la exploración visual con la luz del sillón y la ayuda de espejo dental, se repetirán las BW siguiendo los parámetros estandarizados y la exploración con DC. Todos los datos se anotarán en el apartado correspondiente del cuaderno de recogida de datos. En caso de que las lesiones hayan evolucionado de manera negativa (aparición de cavitación), se eliminará a los pacientes de la muestra y se les ofrecerá el tratamiento restaurador más adecuado en cada caso. Estas exploraciones periódicas se repetirán al año tras la realización del tratamiento restaurador. A partir de ese momento los pacientes se someterán a las revisiones periódicas de frecuencia adecuada según el riesgo de caries que cada uno presente.

Todos los datos recogidos se incluirán para su posterior análisis con el programa SPSS versión 25. Para evaluar la concordancia intraexaminador e interexaminador se utilizará el coeficiente Kappa de Cohen. La sensibilidad, especificidad y área bajo la curva (AUC) de las curvas de ROC de ambos métodos diagnósticos se estudiarán considerando los valores del ICDAS II obtenidos en la exploración visual como la medida de referencia. Con este análisis se calculará la fiabilidad de las imágenes obtenidas: informan de la probabilidad de que una prueba clasifique correctamente la imagen de enfermedad o salud.

Las variables que se analizarán son:

- Edad
- Sexo
- Tabaco
- Alcohol
- Otras enfermedades generales
- Medicación habitual

- Alergias conocidas
- Embarazo
- Caries (lesiones cavitadas)
- Caries: lesiones no cavitadas (localización, detección por radiografía, detección por DC, clasificación ICDAS de la lesión, clasificación de Mejare de la lesión radiográfica).
- Reevaluación de las lesiones de caries tratadas con ICON®: aspecto radiográfico, lectura de DC.
- Lesiones por desmineralización (alteración en el esmalte con pérdida de la estructura superficial)
- Gingivitis (inflamación de las encías)
- Sangrado gingival
- Movilidad dental
- Sensibilidad dental
- Placa
- Erosiones (desgastes dentales)
- Sensación de boca seca
- Crecimiento de parótidas (aumento del tamaño de las glándulas parótidas)
- Aftas (lesiones en mucosa oral)
- Queilitis (alteraciones en labios, especialmente en las comisuras)
- Dolor en la articulación temporomandibular
- Revisiones periódicas por su odontólogo
- Hábitos de higiene bucal (frecuencia de cepillado, uso de pasta fluorada, uso de colutorio, uso de hilo dental)
- Consumo de agua de abastecimiento público

Todos los dientes presentes en boca se someterán a la exploración, considerándose susceptibles de participación en el estudio aquellos premolares y molares permanentes y temporales en los que existan contactos interproximales que hagan necesario el uso de radiografía y no baste con la exploración visual sólo para establecer la presencia de lesiones.

El código de registro de los dientes a la exploración se registrará por el sistema ICDAS II siendo los códigos que se pueden incluir dentro del estudio:

0: sano al secado con aire durante 5 minutos (no precisa tratamiento)

1: mancha blanca-marrón en esmalte seco

2: mancha blanca-marrón es esmalte húmedo

Respecto a la clasificación de las lesiones observadas en BW que van a ser incluidas en este proyecto, se seguirá la clasificación de Mejaré (**Tabla 2**):

E1: caries que llega hasta la mitad externa del esmalte

E2: caries que invade todo el espesor de esmalte

D1: caries alcanza el tercio externo de la dentina

Se solicitará un fichero de protección de datos a la UPV/EHU (por formar parte de este centro los tres investigadores que lo van a desarrollar), en donde los datos de los pacientes serán anonimizados. Para lograrlo se codificarán los cuadernos de recogida de datos utilizando las dos iniciales de nombre y dos apellidos de los pacientes, el número I para hombre y II para mujeres y a continuación su edad en años. Los registros serán tanto en papel como digitales, se guardarán en un cajón bajo llave al que sólo tendrán acceso las personas autorizadas (todos los miembros del equipo investigador).

Los objetivos de este ensayo son:

- Comparar BW digital como método diagnóstico de caries interproximales con el DC
- Determinar la capacidad del DC para detectar la caries interproximal en una fase temprana, sin cavitación.

- Enfrentar los resultados de la exploración radiográfica con BW y con DC en las reevaluaciones a los 6 y 12 meses tras la aplicación de resinas infiltrantes.


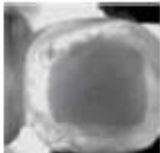

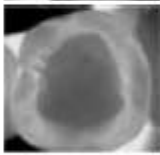

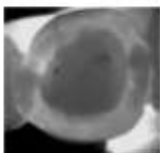

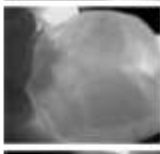

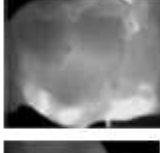

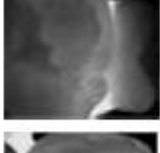


Code	Description	BW	DC
S	Sound surface		
E	Enamel lesion		
J	Lesion reached Enamel-dentin Junction		
D	Dentin lesion		
F	Filled surface		
M	Missing surface or image		
N	Non interpretable		

Tabla 2. Sistema de puntuación (Abdelaziz, Krejci, Perneger, Feilzer & Vazquez, 2018).



### 3. RESULTADOS DE LA REVISIÓN BIBLIOGRÁFICA

Tabla 3. Resumen de los artículos que comparan el DIAGNOcam® con otros métodos diagnósticos.

Autores	Título del artículo	Tipo de estudio	Muestra	Diseño	Objetivos	Resultados y conclusión	Nivel de evidencia (CEBM)	Grado de recomendación (CEBM)
Lederer 2019	In vitro validation of near-infrared transillumination at 780 nm for the detection of caries on proximal surfaces	Estudio de pruebas diagnósticas	120 superficies proximales (in vitro).	Cohortes prospectivo	Comparar capacidad de DC para detección de caries incipiente frente a BW	DC demuestra mayor sensibilidad para la detección de lesiones incipientes en dentina. No es tan fiable para evaluar la progresión de lesiones en dentina.	1b	A
Tassoker 2020	Occlusal caries detection and diagnosis using visual ICDAS criteria, laser fluorescence measurements, and Near-Infrared Light Transillumination images	Estudio de pruebas diagnósticas	90 pacientes 93 terceros molares extraídos	Cohortes prospectivo	Comparar la inspección visual (ICDAS-II), la fluorescencia láser (DIAGNOdent pen) y NILT (DC) en la detección de lesiones oclusales no cavitadas.	DC resulta el más eficaz para el diagnóstico de caries oclusales sin cavitación en molares permanentes.	1b	A

Melo 2019	Combined Near-Infrared Light Transillumination and Direct Digital Radiography Increases Diagnostic In Approximal Caries	Estudio de pruebas diagnósticas	88 pacientes 138 dientes posteriores con caries interproximal	Cohortes prospectivo	Comparar capacidad de NILT para detección de caries interproximales en dentina frente a la radiografía digital directa (DDR) y determinar si su combinación mejora el diagnóstico.	NIRT muestra sensibilidad similar a DDR, pero mayor correlación en la detección de caries interproximal dentinaria.	1b	A
Dünder 2019	In vivo performance of Near-infrared light Transillumination for dentine proximal caries detection in permanent teeth	Estudio de pruebas diagnósticas	34 pacientes 174 superficies proximales	Cohortes prospectivo.	Comparar efectividad diagnóstica del método NILT en caries interproximal frente a la exploración visual con ICDAS, BW, LED y la fluorescencia láser (LFpen).	DC resulta el más eficaz para el diagnóstico de caries interproximales en dentina.	1b	A
Abdelaziz 2018	Near infrared transillumination compared with radiography to detect and monitor proximal caries: A clinical retrospective study	Estudio de pruebas diagnósticas	12 pacientes 376 superficies proximales (188 dientes)	Cohortes prospectivo	Comparar DC frente a BW para la detección de caries interproximal.	Igual de fiables para la detección de caries interproximales en dentina. DC resulta ser más eficaz para el diagnóstico de caries interproximales en esmalte.	1b	A

Russotto 2016	Clinical evaluation of near-infrared light transillumination (NIRT) as an interproximal caries detection tool in a large sample of patients in a private practice	Estudio de pruebas diagnósticas	114 pacientes 2957 superficies interproximales 1555 dientes	Cohortes prospectivo	Comparar la evaluación in vivo del diagnóstico NILT frente al examen digital radiográfico (RE) en la detección de caries de clases II	NILT debería combinarse con imágenes radiográficas. NILT puede corregir falsos positivos en el diagnóstico de caries en esmalte	1b	A
Sóchtig 2014	In vivo validation of near-infrared light transillumination for interproximal dentin caries detection	Estudio de pruebas diagnósticas	85 pacientes 127 lesiones interproximales en dentina	Cohortes prospectivo	Representar la función y potencial diagnóstico de lesiones cariosas con la técnica NILT	NILT obtuvo la misma precisión diagnóstica que BW en la detección de caries interproximales en dentina. NILT podría evitar el uso de BW en el diagnóstico de caries.	1b	A
El-Kholi 2019	Diagnosis of Early Carious Lesions Using Laser Diode Near-Infrared Transillumination ( <i>In-Vitro</i> Study)	Estudio de pruebas diagnósticas	33 premolares extraídos	Cohortes prospectivo	Validar el DC como instrumento diagnóstico en la detección temprana de lesiones cariosas no cavitadas.	Al contrario del examen visual y la radiografía digital, DC es válido para la detección temprana de caries en esmalte. Permite tratar superficies afectadas según el protocolo de OMI.	1b	A

Laitala 2017	Validity of Digital Imaging of Fiber-Optic Transillumination in Caries Detection on Proximal Tooth Surfaces	Estudio de pruebas diagnósticas	91pacientes 2103 superficies 1162 dientes	Cohortes prospectivo	Comparar DC frente al examen clínico visual (CV) y BW en la detección de caries interproximales	DC resulta el más eficaz para el diagnóstico de caries interproximales iniciales permitiendo aplicar medidas tempranas para detenerlas. DC vigila los resultados tras la adopción de medidas preventivas.	1b	A
Alamoudi 2019	Accuracy of the DIAGNOcam and Bitewing Radiographs in the Diagnosis of Cavitated Proximal Carious Lesions in Primary Molars	Estudio de pruebas diagnósticas	66 niños 236 superficies interproximales	Cohortes prospectivo	Comparar la eficacia diagnóstica del NILT frente a BW en la detección de caries interproximales cavitadas de primeros molares.	DC muestra mayor sensibilidad y precisión que BW en el diagnóstico de caries cavitadas de primeros molares. Puede ser una alternativa para evitar la radiación en niños.	1b	A

### 3.1. PROTOCOLO

Adjuntado en el anexo I.

<b>I. Título: ESTUDIO LONGITUDINAL PROSPECTIVO SOBRE LA EFICACIA DEL DIAGNOCAM EN LA DETECCIÓN DE LAS LESIONES NO CAVITAFAS DE CARIES INTERPROXIMALES Y SU EVOLUCIÓN TRAS EL TRATAMIENTO CON RESINAS INFILTRANTES TIPO ICON®, COMPARACIÓN CON EL MÉTODO DIAGNÓSTICO CONVENCIONAL POR MEDIO DE RADIOGRAFÍAS DE ALETA DE MORDIDA. ESTUDIO PILOTO</b>	
Código Promotor: DIAGNORA	Código Interno: PS2020003
Promotor: Investigador	Participación: Un CEIC
Investigador principal: Estibaliz Rámila Sánchez <i>Universidad del País Vasco UPV/EHU</i>	
Se emite informe favorable. <b>Se solicita se aporte la garantía de la cobertura del seguro</b> , ya que las últimas informaciones disponibles informaban sobre la exclusión de la investigación de la póliza de la UPV	

### 4. DISCUSIÓN

La detección temprana de las lesiones cariosas interproximales en esmalte y dentina dependen de un diagnóstico preciso. Para poder conseguirlo, además de una buena inspección visual, la realización de BW es una herramienta fundamental dadas las limitaciones del ojo humano, con la contrapartida de la exposición a radiaciones

ionizantes, especialmente en grupos vulnerables como los menores de edad o embarazadas. De la mano de esta inquietud, el desarrollo de nuevas tecnologías y la creciente demanda de tratamientos de mínima invasión, han surgido varios métodos eficaces. Uno de los que más éxitos ha conseguido es el DC: DIFOTI consigue mostrar la mineralización de los tejidos duros del diente aprovechando la transmisión diferencial de la luz emitida sobre el diente.

Russotto *et al.*, en 2016 analizaron lesiones de esmalte E1 y E2 de Mejaré con radiografía digital, y observaron valores para los falsos positivos de 0,699 y 0,791 respectivamente. Las cifras obtenidas para el NILT fueron 0,938 y 0,979, lo que corrobora la eficacia de este método diagnóstico, sobre todo como ayuda a la radiografía convencional para una detección certera de la enfermedad. En este trabajo, la sensibilidad de la radiografía fue ligeramente mejor (0,591 vs. 0,456), y peor la especificidad (0,980 vs. 0,933) aunque sin significación estadística.

Sin embargo, Błażejewska *et al.*, en el año 2016 no encuentran significación estadística al comparar la detección de lesiones interproximales mediante inspección visual, BW y DC. En su trabajo la radiografía arroja los mejores resultados de sensibilidad, y aunque el DC obtiene valores muy parecidos (sensibilidad de BW fue de 88,33 y la especificidad de 84,38, mientras que la sensibilidad de la DC fue de 80,00 y la especificidad de 81,10) y en ambos casos superiores a la inspección visual, para estos autores no son suficientes para recomendar el uso rutinario de este medio diagnóstico en sustitución de la BW.

Laitala *et al.*, en 2017 apoyaron la idea de que el DC puede reducir la necesidad de BW para el diagnóstico de caries en superficies interproximales. Estos autores demostraron tras los resultados de su estudio in vivo que DIFOTI, detectó significativamente más lesiones interproximales frente al examen visual clínico y BW: de las superficies sometidas a examen DIFOTI clasificó como sanas el 69,8%, BW el 80,3% y el 91,6% el examen visual.

Melo, Pascual, Camps, Ata-Ali, F., & Ata-Ali, J. en 2019 realizan un estudio donde comparan la sensibilidad del NILT frente a BW para la detección de las caries interproximales en dentina, obteniendo un 98% frente al 100% de las radiografías.

También se observa que la radiografía digital directa tiende a subestimar la extensión de la caries interproximal y que la combinación de ambos métodos representa una mejora en el diagnóstico de las lesiones. Esto se corrobora con trabajos como el de Abdelaziz, Krejci, Perneger, Feilzer & Vazquez (2018). Ellos detectan que la radiografía no pone de manifiesto la lesión hasta que se ha producido una desmineralización del 30% del esmalte, mientras que el DC es capaz de mostrarlas antes. Las diferencias entre ambos sistemas son mucho más marcadas cuando se buscan lesiones que llegan a la zona de unión amelodentinaria: de 3,5-3,7% de la radiografía al 16,8-17,8% en DC.

Dündar *et al.*, en 2019 comparan la efectividad del NILT frente a la exploración visual con ICDAS, BW, LED y la fluorescencia láser (LFpen), encontrando los valores de sensibilidad más altos a partir de las lecturas del NILTI (99,1%), seguidos del BW (86,8%),  $p = 0,0489$  muy cercano a la significación estadística. La mayor especificidad correspondió al ICDAS (100%), seguida del BW (95,6%) y de NILTI (94,1%).

Estos resultados, apoyarían el uso del DC, aún más considerando la reducción a la exposición de radiaciones ionizantes que supone para la población. Ya Söchtig, Hickel, & Kühnisch en 2014 sugirieron esta posibilidad, argumentando además que el NILTI puede repetirse tantas veces como sea necesario, y las superficies oclusal y proximal pueden evaluarse simultáneamente con este método. Alamoudi *et al.*, (2019) corroboraron estas tesis: en su ensayo clínico el DC muestra también una mayor sensibilidad (0,852) frente al BW (0,519) para la detección de lesiones cavitadas en dentina, y pese a que la especificidad es superior en la radiografía (0,579) frente a DC (0,569), esta pequeña diferencia no condicionará su recomendación como alternativa especialmente en pacientes infantiles para minimizar las radiaciones ionizantes.

El-Kholi, A. N., Koheil, S. A., & Ghoneim en el año 2019 realizaron un estudio *in vitro* en donde 33 premolares extraídos fueron divididos en dos grupos. En el Grupo I los dientes estuvieron inmersos durante 48 horas en una solución desmineralizante, mientras que en el grupo II, 72 horas. Para el grupo I, DC demostró una precisión del (86,67%) significativamente mayor que los rayos X que no fueron capaces de

detectar la lesión con un intervalo de confianza del 95%. En el grupo II, DC obtuvo 100,00% y los rayos X (6,67%) para el mismo intervalo de confianza del 95%. Concluyeron que las desmineralizaciones tempranas del esmalte no podían ser detectadas por examen visual ni radiografía digital, mientras que DC sí las diferenciaba.

Lederer *et al.*, (2019) corroboraron los resultados descritos. Ellos encontraron el doble de sensibilidad para el DC frente a la radiografía (diferencia significativa) y la misma especificidad en las lesiones en dentina. En el caso de las lesiones de esmalte, los valores de sensibilidad fueron más altos también para el DC (0,59 vs 0,36) pese a no llegar a ser significativos.

Las conclusiones resultan aún más clarificadoras cuando se llevan a cabo estudios combinados *in vitro/ in vivo*. Tassoker, Ozcan & Karabekiroglu (2020) comparan la inspección visual (ICDAS-II) con la fluorescencia láser (DIAGNOdent pen) y NILT (DC) para la detección de lesiones no cavitadas. Examinan 93 terceros molares con necesidad de exodoncia. Se realizó la exploración clínica clasificándolos por el sistema ICDAS-II, y los registros del DIAGNOdent pen y DC. Una vez extraídos se volvieron a someter a inspección visual, DIAGNOdent pen y DC para posteriormente seccionarlos y realizar la inspección histológica según los criterios de Downer. Se calcularon La sensibilidad y especificidad en base a los resultados histológicos. Los resultados de las pruebas de DC demostraron la mayor sensibilidad tanto *in vitro* (96,1) como *in vivo* (93,5) y la menor especificidad tanto *in vitro* (61,5) como *in vivo* (69,2).

## 5. CONCLUSIÓN

1. La tecnología NILT ha demostrado ser una herramienta eficaz para la detección de lesiones de caries especialmente en las superficies interproximales.
2. Autores como El-Kholi y Abdelaziz han puesto de manifiesto que aprovechando la profundidad de penetración del rayo de luz DC es capaz de detectar la desmineralización temprana de lesiones cariosas en esmalte que no puede ser diagnosticada por el examen visual ni por BW. Con ello se trabaja hacia la filosofía de la odontología de mínima intervención.



3. Numerosos estudios confieren una mayor sensibilidad al DC frente a BW para la detección de leiones interproximales. La especificidad, sin embargo es ligeramente mejor para la radiografía.
4. La utilización del DC de manera rutinaria en las exploraciones dentales puede reducir la necesidad de BW para el diagnóstico de caries en superficies interproximales consiguiendo una reducción de la exposición a las radiaciones ionizantes en la población, lo que estaría especialmente indicado para colectivos como embarazadas y menores.
5. Desde su creación hasta la actualidad, la investigación ha demostrado la eficacia de la tecnología NILT para detectar alteraciones en la estructura dental desde sus primeros estadios. Su inocuidad, su facilidad de manejo y la aceptación por parte de los pacientes, la convierten en una herramienta diagnóstica muy adecuada para su incorporación a la rutina odontológica diaria. La propuesta de nuevos trabajos de investigación que avalen también su eficacia para el seguimiento de las lesiones y/o sus tratamientos de mínima intervención es fundamental para corroborar un campo abierto de posibilidades que ayuden también en las tareas de motivación y concienciación de una población preocupada por su salud oral.

## 6. BIBLIOGRAFÍA

Abdelaziz, M., & Krejci, I. (2015). DIAGNOcam--a near infrared digital imaging Transillumination (NIDIT) technology. *Int J Esthet Dent*, 10(1), 158-165.

Abdelaziz, M., Krejci, I., Perneger, T., Feilzer, A., & Vazquez, L. (2018). Near infrared transillumination compared with radiography to detect and monitor proximal caries: A clinical retrospective study. *Journal of dentistry*, 70, 40-45.

Alamoudi, N. M., Khan, J. A., El-Ashiry, E. A., Felemban, O. M., Bagher, S. M., & Al-Tuwirqi, A. A. (2019). Accuracy of the DIAGNOcam and bitewing radiographs in the diagnosis of cavitated proximal carious lesions in primary molars. *Nigerian journal of clinical practice*, 22(11), 1576.

Błażejewska, A., Dacyna, N., Niesiobędzki, P., Trzaska, M., Gozdowski, D., Turska-Szybka, A., & Olczak-Kowalczyk, D. (2016). Comparison of the detection of

proximal caries in children and youth using DIAGNOcam® and Bitewing Radiovisiography. *Dental and Medical Problems*, 53(4), 468-475.

Borges, A. B. (2014). The concept of resin infiltration technique and its multiple applications. *J Contemp Dent Pract*, 15(3).

Cerón-Bastidas, X. A. (2015). The ICDAS system as a complementary method for the diagnosis of dental caries. *CES Odontología*, 28(2), 100-109.

Dündar, A., Çiftçi, M. E., İşman, Ö., & Aktan, A. M. (2019). In vivo performance of near-infrared light transillumination for dentine proximal caries detection in permanent teeth. *The Saudi Dental Journal*, 32 (4), 187-193.

Eliasz, W., Raczkowski, M., & Surdacka, A. Caries Detection with DIAGNOCam: A Review. *J Dent Forecast*. 2018; 1 (1), 1009.

El-Kholi, A. N., Koheil, S. A., & Ghoneim, M. M. (2019). Diagnosis of Early Carious Lesions Using Laser Diode Near-Infrared Transillumination, *J Dent Sci Res Ther*, 61-69.

Freitte, M. M., Ibacache, R. C., Martínez, G. R., Truffello, A. M., & Araya, I. U. (2011). Tratamiento de lesiones de caries interproximales mediante el uso de infiltrantes. *Revista clínica de periodoncia, implantología y rehabilitación oral*, 4(3), 134-137.

González Sanz, Á. M., González Nieto, B. A., & González Nieto, E. (2013). Salud dental: relación entre la caries dental y el consumo de alimentos. *Nutrición hospitalaria*, 28, 64-71.

Laitala, M. L., Piipari, L., Sämpi, N., Korhonen, M., Pesonen, P., Joensuu, T., & Anttonen, V. (2017). Validity of digital imaging of fiber-optic transillumination in caries detection on proximal tooth surfaces. *International journal of dentistry*, 2017.

Lederer, A., Kunzelmann, K. H., Heck, K., Hickel, R., & Litzenburger, F. (2019). In vitro validation of near-infrared transillumination at 780 nm for the detection of caries on proximal surfaces. *Clinical oral investigations*, 23(11), 3933-3940.

- Melo, M., Pascual, A., Camps, I., Ata-Ali, F., & Ata-Ali, J. (2019). combined near-infrared Light transillumination and Direct Digital Radiography increases Diagnostic in Approximal caries. *Scientific reports*, 9(1), 1-7.
- Merma, E. P. (2019). Sistema internacional de detección y valoración de caries dental ICDAS. Evidencias en Odontología Clínica, 5(1).
- Robinson, C., Hallsworth, A. S., Weatherell, J. A., & Künzel, W. (1976). Arrest and control of carious lesions: a study based on preliminary experiments with resorcinol-formaldehyde resin. *Journal of dental research*, 55(5), 812-818.
- Russotto, F., Tirone, F., Salzano, S., Borga, F. C., Paolino, D., Ferraro, A., & Botasso, S. (2016). Clinical evaluation of near-infrared light transillumination (NIRT) as an interproximal caries detection tool in a large sample of patients in a private practice. *J Radiol Imaging*, 1(1), 1-5.
- Seremidi, K., Lagouvardos, P., & Kavvadia, K. (2012). Comparative in vitro validation of VistaProof and DIAGNOdent pen for occlusal caries detection in permanent teeth. *Operative dentistry*, 37(3), 234-245.
- Söchtig, F., Hickel, R., & Kühnisch, J. (2014). Caries detection and diagnostics with near-infrared light transillumination: clinical experiences. *Quintessence International*, 45(6).
- Tassoker, M., Ozcan, S., & Karabekiroglu, S. (2020). Occlusal Caries Detection and Diagnosis Using Visual ICDAS Criteria, Laser Fluorescence Measurements, and Near-Infrared Light Transillumination Images. *Medical Principles and Practice*, 29(1), 25-31.
- Valencia, J. D. J. C., & Félix, J. E. C. (2012). Resinas Infiltrantes, una novedosa opción para las lesiones de caries no cavitadas en esmalte. *Directorio ADM*, 69(1), 38-45.
- Zandona, A. F., & Longbottom, C. (Eds.). (2019). *Detection and Assessment of Dental Caries: A Clinical Guide*. Springer Nature.